



T.C.
İSTANBUL MEDİPOL ÜNİVERSİTESİ
SAĞLIK BİLİMLERİ ENSTİTÜSÜ

DOKTORA TEZİ

**POSTERIOR FOSSA TÜMÖRLERİNDE
MEYDANA GELEN DEĞİŞİKLİKLERİN YAPISAL
MRG VE DİFÜZYON GÖRÜNTÜLEME İLE
PRE VE POST OPERATİF İNCELENMESİ**

ALPEN ORTUĞ

ANATOMİ ANABİLİM DALI

DANIŞMAN
Doç. Dr. NESLİHAN YÜZBAŞIOĞLU

İSTANBUL – 2020

İTHAF

Annem Op. Dr. Cahide Ortuğ'un aziz anısına ithaf ediyorum.

TEŞEKKÜR

Bu tez çalışmasında, Doktora eğitimim boyunca verdiği destek ile bu tezin gerçekleşmesini mümkün kılan değerli tez danışmanım, Doç. Dr. Neslihan YÜZBAŞIOĞLU'NA,

Başta İ.M.Ü. Sağlık Bilimleri Enstitüsü müdürü Prof. Dr. Neslin EMEKLİ'ye, Tıp Fakültesi Anatomi Anabilim Dalı Başkanı Prof Dr. B. Ufuk ŞAKUL'a, Anabilim Dalı'mız öğretim üyesi Prof. Dr. Alper ATASEVER'e ve Anatomi Anabilim Dalı'nda birlikte görev yaptığımız tüm mesai arkadaşlarıma,

Sağlık Bilimleri Enstitüsü Sekreteri Göknil ERBATU ÇELİK ve tüm enstitü personeline,

Tez konumla ilgili her türlü soru ve sorunumda yardımlarını esirgemeyen Prof. Dr. Niyazi ACER'e,

Nörogörüntüleme ve traktografi ile ilgili kendisinden çok değerli bilgiler öğrendiğim, bana laboratuvarında görev yapma şansını veren ve tüm deneyimlerini cömertçe sunan, Harvard Üniversitesi, Boston Childrens' Hospital, Fetal-Neonatal Neuroimaging Developmental Science Center'dan Hocam, Assoc. Prof. Dr. Emi Takahashi'ye,

Çalışmamın son haline gelmesindeki önemli katkıları için Arş. Gör. Çağrı Çakıcı'ya, manevi destekleri için Öğr. Gör. Selva Şen, Arş. Gör. Bahar Tekin Kaya, Arş.Gör. Hilal Melis Sezer, Arş. Gör. Kerem Yılmaztürk, Ayşe Kaya'ya,

Benim için akademik hayatın feneri olan ve tüm destekleri ile yoluma hep ışık tutan babam Prof. Dr. Dr. Gürsel Ortuğ'a,

Sonsuz teşekkürlerimi sunarım.

Alpen Ortuğ

İstanbul

04.12.2019

İÇİNDEKİLER

TEZ ONAYI	i
BEYAN	ii
İTHAF	iii
TEŞEKKÜR	iv
İÇİNDEKİLER	v
TABLolar LİSTESİ	v
ŞEKİLLER LİSTESİ	viii
KISALTMALAR LİSTESİ	x
1. ÖZET	1
2. ABSTRACT	2
3. GİRİŞ VE AMAÇ	3
4. GENEL BİLGİLER	6
4.1. Cranium'un Gelişim Anatomisi	6
4.1.1. Cranium	6
4.1.2. Fossa cranii posterior	8
4.2. Encephalon'un Gelişimi	9
4.3. Fossa Cranii Posterior Yapılarının Anatomisi	10
4.3.1. Truncus encephali (Beyin Sapı)	10
4.3.1.1. Mesencephalon	11
4.3.1.2. Pons ve Bulbus	12
4.3.2. Cerebellum	12
4.3.3. Ventriculus quartus (dördüncü ventrikül)	15
4.3.3.1. Cortex cerebelli	15
4.3.3.2. Cerebellum'un fonksiyonel sınıflandırması	18
4.3.3.3. Nuclei cerebelli.....	19
4.3.3.4. Pedunculi cerebellares	20
4.4. Cerebellum'un Anatomik Bağlantıları	21
4.4.1. Cerebellum'un afferent bağlantıları	21
4.4.2. Cerebellum'un efferent bağlantıları	22
4.5. Santral Sinir Sistemi Tümörleri.....	24

4.5.1. Santral sinir sistemi (SSS) tümörlerinin evrelendirilmesi.....	25
4.5.2. Dünya Sağlık Örgütü (DSÖ) evreleme sistemi	25
4.5.3. Posterior fossa tümörleri	26
4.6. İleri Biyomedikal Görüntüleme Teknikleri.....	28
4.6.1. Difüzyon manyetik rezonans görüntüleme (dMRG).....	29
4.6.2. Traktografi.....	32
4.6.3. dMRG'nin beyin patolojilerinde kullanımı.....	34
5. MATERYAL VE METOT	35
5.1. Hasta arşiv kayıtlarının incelenmesi ve örnek seçimi	36
5.2. Manyetik Rezonans Görüntülerinin Çekim Parametreleri	37
5.3. Görüntülerin Hacimsel Analizi	37
5.4. Hasta ve sağlıklı kontrol grubunun traktografisi.....	38
5.4.1. ROI (Region of Interest)'lerin yerleştirilmesi.....	39
5.5. İstatistiksel Analiz	40
6. BULGULAR	42
6.1. Traktografi çalışmasına ait sonuçlar	42
6.2. Hacim Değerlendirmesine ait sonuçlar	59
7. TARTIŞMA	69
8. SONUÇ.....	77
9. KAYNAKLAR	79
10. EKLER.....	87
11. ETİK KURUL ONAYI.....	121
ÖZGEÇMİŞ.....	126

TABLULAR LİSTESİ

Tablo 4.1: Dünya Sağlık Örgütü Tümör Sınıflandırması özet tablosu (55, 56).....	26
Tablo 5.1: Traktografi çalışmasına dahil edilen örneklere ait bilgiler.	36
Tablo 6.1: Ortalama FA Değişkenlerinin Pre-op, Post-op ve Kontrol Grubuna Göre Değerlendirilmesi.....	45
Tablo 6.2: Ortalama ADC Değerinin Pre-op, Post-op ve Kontrol Grubuna Göre Değerlendirilmesi.....	48
Tablo 6.3:Ortalama Hacim Değerlerinin Pre-op, Post-op ve Kontrol Grubuna Göre Değerlendirilmesi.....	51
Tablo 6.4: Ortalama Uzunluk (Lif) Değerlerinin Pre-op, Post-op ve Kontrol Grubuna Göre Değerlendirilmesi.....	54
Tablo 6.5: Ortalama Sayı (Lif) Değerlerinin Pre-op, Post-op ve Kontrol Grubuna Göre Değerlendirilmesi.....	57
Tablo 6.6: Doku Değişkenlerinin Operasyon Öncesine Göre Operasyon Sonrası Değişimlerinin Değerlendirilmesi.....	60
Tablo 6.7: Cerebrum Değişkenlerinin Operasyon Öncesine Göre Operasyon Sonrası Değişimlerinin Değerlendirilmesi.....	61
Tablo 6.8: Cerebellum Değişkenlerinin Operasyon Öncesine Göre Operasyon Sonrası Değişimlerinin Değerlendirilmesi.....	63
Tablo 6.9: Beyin sapı Ölçümlerinin Operasyon Öncesine Göre Sonrası Değişimlerinin Değerlendirilmesi.....	64
Tablo 6.10: Diğer Değişkenlerinin Operasyon Öncesine Göre Operasyon Sonrası Değişimlerinin Değerlendirilmesi.....	65

RESİMLER/ŞEKİLLER LİSTESİ

Resim 4.1: Thalamus'a doğru mesencephalon. A'dan C'ye caudal'den cranial'e doğru gross aksiyal kesitler gösterilmektedir.....	11
Şekil 4.1: Fossa cranii anterior, media ve posterior görünümleri	8
Şekil 4.2: Veziküllerin oluşum aşaması (26)	9
Şekil 4.3: Beynin gelişim anatomisinin özet tablosu (27)	10
Şekil 4.4: Cerebellum'un midsagittal kesiti.....	13
Şekil 4.5: Cortex cerebelli'nin üç tabakasının şematik gösterimi (44).	16
Şekil 4.6: Cerebellum'un sinaptik devreleri (44).....	17
Şekil 4.7: Cerebellum'un fonksiyonel sınıflandırması (28).....	19
Şekil 4.8: Beyin sapının (solda) cerebellum (sağda) ile bağlantıları gösterilmektedir.	20
Şekil 4.9: Cerebellum'un afferent ve efferent bağlantıları (28).....	21
Şekil 4.10: Lokalizasyonuna göre en yaygın tümör tipleri.	27
Şekil 4.11: Fraksiyonel anizotropi (FA) haritası. Anizotropik difüzyon bölgeleri (mavi kutu) beyaz cevheri gösteriyor. İzotropik difüzyon (yeşil kutu) gri cevheri veya BOS'u gösteriyor (76).	31
Şekil 4.12: Farklı ortamlarda su moleküllerinin hareketi ve bunlara ait difüzyon elipsoitleri. λ_1 , λ_2 ve λ_3 , farklı mekansal yönler boyunca farklılıkları temsil eder (sırasıyla v_1 , v_2 ve v_3) (76).	31
Şekil 4.13: Her bir komşu vokseldeki tahmini lif yönü ile traktusun yeniden oluşturulma şeması.....	33
Şekil 5.1: Kullanılan ROI noktalarının örnek gösterimi (91).	40
Şekil 6.1: Cinsiyetlerin dağılımı	42
Şekil 6.2: S21 kodlu hastanın operasyon öncesi, sonrası ve aynı yaş cinsiyetteki kontrol yapılandırmasına ait sonuçlar görülmektedir.	43
Şekil 6.3: s35 kodlu hastanın operasyon öncesi, sonrası ve aynı yaş cinsiyetteki kontrol yapılandırmasına ait sonuçlar görülmektedir.	44
Şekil 6.4: Ortalama FA değerlerinin üç grupta tüm bölgelere göre değerlendirilme grafiği.....	47

Şekil 6.5: Ortalama ADC değerlerinin üç grupta tüm bölgelere göre değerlendirilme grafiği.....	50
Şekil 6.6: Hacim (Lif) ölçümleri dağılımı	53
Şekil 6.7: Uzunluk (Lif) ölçümleri dağılımı	56
Şekil 6.8: Sayı (Lif) ölçümleri dağılımı	59



KISALTMALAR LİSTESİ

ADC: Apparent diffusion coefficient (görünür diffüzyon katsayısı)

BOS: Beyin omurilik sıvısı

BT: Bilgisayarlı Tomografi

CN: Cranial Nerve (Kranial sinir)

D: Difüzyon

DAG: Diffüzyon Ağırlıklı Görüntüleme

DSÖ: Dünya Sağlık Örgütü

DTG: Difüzyon tensör görüntüleme

FA: Fraksiyonel anizotropi

FOV: Field of view (görüntüleme alanı)

GBM: Glioblastome multiforme

GRE: Gradient eko

MR: Manyetik rezonans

MRG: Manyetik rezonans görüntüleme

ROI: Region of interest (ilgi alanı)

SE: Spin eko

SSS: Santral sinir sistemi

PCS (SCP): Pedunculus cerebellaris superior

PCI (ICP): Pedunculus cerebellaris inferior

PCM (MCP): Pedunculus cerebellaris medius

TE: Time to echo (eko zamanı)

TR: Time to repetition (tekrarlama zamanı)

1. ÖZET

POSTERIOR FOSSA TÜMÖRLERİNDE MEYDANA GELEN DEĞİŞİKLİKLERİN YAPISAL MRG VE DİFÜZYON GÖRÜNTÜLEME İLE PRE VE POST OPERATİF İNCELENMESİ

Bu çalışmanın amacı, posterior fossa tümörleri ile ilgili cerebellar yolakların haritalanmasında yüksek açısal çözünürlüklü difüzyon görüntüleme (HARDI) yönteminin rolünü göstermek ve beyin cerrahisi planlaması ve postoperatif değerlendirme için yararlı olup olmadığını belirlemektir. Ek olarak volumetrik MRG görüntüleri üzerinden hastalığa bağlı değişim gösteren beyaz ve gri cevher hacim değişikliklerinin hesaplanması amaçlanmıştır.

Yaşları pediatrikten genç yetişkinlere kadar olan ve posterior fossa tümörü teşhisi konmuş 18 erkek, 12 kız hastadan ve yaş-cinsiyet eşleşmeli sağlıklı kontrolden oluşan bir kohort, HARDI traktografisi ile 30 difüzyon ağırlıklı ölçümleri olan bir 3T MR sistemi üzerinde çalışılmıştır. Pedunculus cerebellaris superior, medius ve inferior'dan geçen sinir lifleri operasyon öncesi, sonrası ve kontrol grubunda yapılandırılmıştır. Hasta grubundan 25 örneğin volumetrik MRG görüntülerine de operasyon öncesi ve sonrası karşılaştırmalı olarak VolBrain atlas temelli segmentasyon programı ile hacim analizi yapılmıştır. Tümörün derecesine göre liflerde yer değiştirme ve bozulmalar görülmüştür. Operasyon sonrasında liflerde yaşanan kayıpların tümör infiltrasyonuna bağlı rezeksiyon esnasında kaybedilmiş olabileceği düşünülmüştür. Hacim analizinde ise, operasyon sonrasında tüm yapılarda hacim düşüşü görülürken, thalamus ($p>0,05$) ve sağ amygdala ($p<0,05$) hacminde artış görülmüştür. Elde edilen bulgunun nöral plastisite olarak değerlendirilebileceği ancak, kız ve erkek ayrımı yapılarak, daha geniş örnek sayısı içeren gruplarda tekrarlanmasının faydalı sonuçlar vereceği düşünülmektedir.

Anahtar Kelimeler: Beyin tümörü, Difüzyon tensor görüntüleme, HARDI, Posterior fossa, Traktografi

Bu çalışma, İstanbul Medipol Üniversitesi Bilimsel Araştırma Projeleri Birimi tarafından desteklenmiştir. Proje No: 2018/14

2. ABSTRACT

PRE AND POST OPERATIVE EVALUATION OF THE CHANGES IN POSTERIOR FOSSA TUMORS BY STRUCTURAL MRI AND DIFFUSION IMAGING.

The aim of this study was to demonstrate the role of high angular resolution diffusion imaging (HARDI) in the mapping of cerebellar pathways associated with posterior fossa tumors and to determine whether it is useful for brain surgery planning and postoperative evaluation. In addition, it was aimed to evaluate the volumetric changes of white and gray matter due to the disease on structural MRI images.

A cohort of 18 male, 12 female patients aged between pediatric to young adults and diagnosed as posterior fossa tumor, and 30 age-sex matched healthy control, was included on a 3T MR system with 30 diffusion-weighted measurements with HARDI tractography. The nerve fibers passing through the pedunculus cerebellaris superior, medius and inferior were reconstructed preoperative, postoperative and in the healthy control group. Structural MRI images of 25 subject from the patient group were also analyzed by VolBrain which is an atlas based segmentation program before and after the operation. Displacement and disruption of the fibers were observed according to the degree of tumor. It was thought that the loss of fibers after the operation may have been lost during resection due to tumor infiltration. On the other hand, volume decrease was observed in all structures. However, thalamus ($p>0,05$) and right amygdala ($p<0,05$) volumes were increased postoperatively. These findings can be evaluated as neural plasticity, but it is thought that repeating the results in groups with larger sample size by making a distinction between male and females will provide useful results.

Keywords: Brain tumor, Diffusion tensor imaging, HARDI, Posterior fossa, Tractography

The present work was supported by the Research Fund of Istanbul Medipol University. Project No. 2018/14

3. GİRİŞ VE AMAÇ

Cerebrum ve cerebellum değişik bölümleri ile fossa cranii anterior, media ve posterior'da yer alır. Fossa cranii posterior, bu üç boşluk arasında en geniş ve en derini olup, kemikler ile çevrelenmiş ve üst tarafta tentorium cerebelli ile kapatılmış bir alandır . Bu bölüme, truncus encephali, cerebellum ve ventriculus quartus yerleşmiştir. Bu sebeple bu bölge 'infratentorial alan' olarak da isimlendirilir (1).

Infratentorial alanda bir kitlenin oluşması ve büyümesi, bu bölgedeki normal yapıların zarar görmesi ile sonuçlanabilir. Bu durum sıklıkla dördüncü ventrikülün blokajı veya hidrosefali ile ilişkilendirilmektedir (2). Infratentorial alanda yerleşen kitlelere posterior fossa tümörü ismi verilmektedir. Posterior fossa tümörlerinin daha çok çocukluk çağı tümörleri olduğu da kaynaklarda yer almaktadır (3). Yetişkinlerde infratentorial yerleşimli tümörlerin %5'den daha azı bu alanda gözlenirken, çocukluk çağında bu oranın %60-70'leri bulunduğu ve lokalizasyonun yaş ile farklılık gösterdiği rapor edilmiştir (4). Çocukluk çağı beyin tümörlerinin yaklaşık %44-70'i supratentoriyal, %30-56'sı infratentoriyal yerleşimlidir (5,6). Posterior fossa tümörleri arasında en sık astrositomlar, medülloblastomlar ve ependimomlara rastlanmaktadır. Bununla birlikte, dermoid tümörler, rabdoid tümörler, teratom ve nadiren yüksek dereceli glial tümörler, meningiom ve metastazlara da rastlanabilmektedir (2). Diağnozda tümörün lokasyonu ile ilgili bilgisayarlı tomografi (BT) veya konvansiyonel manyetik rezonans önemli ipuçları verebilmektedir (7).

Konvansiyonel manyetik rezonans görüntüleme metotları tümör karakterizasyonu için yeterli görülmemektedir. Difüzyon ağırlıklı görüntüleme (DAG), manyetik rezonans spektroskopisi (MRS), perfüzyon ağırlıklı ve dinamik kontrastlı çalışmalar gibi ileri MR görüntüleme ile elde edilecek bilgilerin, teşhiste güveni artırma ve farklı tümör tiplerinin ayırımında yardımcı olma konusunda önem taşıyacağı belirtilmektedir (7). Bununla birlikte, difüzyon görüntüleme ile oluşturulacak traktografinin teşhise ek veriler ilave etmesinin yanı sıra, cerrahi girişim öncesinde tümörün komşu yolak lifleriyle ilişkisinin belirlenmesinde operasyon planlaması açısından da önemli olduğu düşünülmektedir (3). Beyin

cerrahisinde operasyon planlama evresinde özellikle motor, işitme, dil ve görme alanlarına hasar vermeyecek girişim planlarının hesaplanması amaçlanır (8).

Difüzyon ağırlıklı görüntüleme (DAG veya DWI), su moleküllerinin hareketine duyarlı bir manyetik rezonans tekniğidir. Bu teknik; normal ve/veya patolojisinde kesintiye uğramış durumlarda beyaz cevhere ait yolakların üç boyutlu alansal yerleşimleri ile tespit edilmesine olanak tanır (9). Bunun yanısıra beyaz ve gri cevher alanlarının morfolojik değişimlerinin incelenmesi, beyaz cevher alanlarında yer alan yolakların üç boyutlu şekillendirme imkanını in vivo olarak sunan tek metottur (10). Rutin olarak yapılan yapısal MR görüntüleri, doğru olmasına rağmen beyin tümörleri hakkında kesin bilgi vermeden yalnızca cisminin görüntülenmesini sağlar. Ancak, beyaz cevher ve tümörü çevreleyen bölgedeki yolakların bütünlüğü hakkında bilgi vermez. Difüzyon tensor görüntüleme, malign tümörlü hastalarda o bölgelerdeki anormallikler hakkında bilgi verebilir. Çünkü T2 ağırlıklı MR görüntülerinde normal görünen bu bölgelerdeki tümör invazyonu veya traktuslardaki kesintiler bu metot ile saptanabilir. Preoperatif olarak tanımlama yapılmasının öncelikle iki önemli sebebi bulunmaktadır. Bunlardan ilki, önemli beyaz cevher yolaklarının doğru ve kesin lokalize edilmesi cerrahi operasyonun yapılıp yapılmamasına karar verme aşamasında önem taşır (11). Diğeri ise, preoperatif tümör ve komşu yolak lokalizasyonu, cerrahiye karar verildiğinde doğru planlama yapılması konusunda esas oluşturur (12). Bunlara ek olarak, operasyon sonrasında tümörün traktuslara etkisinin yarattığı değişikliklerdeki geri kazanımların görüntülenmesini sağlamaktadır (8).

Daha önce yapılan difüzyon tensor görüntüleme çalışmalarında, sağlıklı kişilerde (13) ve çeşitli nörolojik hastalıkları olanlarda cerebral ve/veya cerebellar yolları araştırmak için deterministik traktografi yöntemleri kullanılmıştır (14). Bunun yanı sıra farklı beyin neoplazması örneklerini çok az sayıda içeren birkaç çalışma bulunmaktadır (15-17). Ancak posterior fossa tümörlerini alt tipleriyle birlikte operasyon öncesinde özellikleri ve kortikal uzanımlarıyla birlikte inceleyen traktografi ve beyaz-gri cevher değişimlerini değerlendiren bir çalışma bildirilmemiştir. Ayrıca, operasyon sonrası olumlu ya da olumsuz değişimi tespit etme amacıyla yapılmış bir başka çalışmaya da rastlanmamıştır. Bu tez çalışmasında,

literatürde benzeri bir çalışmaya rastlanmadığı için, elde edilen teknik verilerin anatomik değerlendirmeleri hastaların klinik raporlarından elde edilen operasyon öncesi ve sonrası bulgular ile karşılaştırmalı olarak yapılacaktır.

Sunulan bu tez çalışması bahsi geçen eksiklikleri gidermeyi amaçlamaktadır.



4. GENEL BİLGİLER

4.1. Cranium'un Gelişim Anatomisi

Birden çok komponentin bir araya gelişi ile oluşan cranium, toplumun belirleyici ortak özelliklerini taşır. Bu konuda yapılan antropolojik çalışmalar ile önemli sonuçlar rapor edilmiştir (18).

Embriyonal bağ dokusu 5. ve 6. haftalar içinde, beyin baloncuklarının etrafında bir mezenkim örtüsü şeklinde kalınlaşır (19). Buradan cranium'un kemikleri oluşur. Buna göre; kemik oluşumunun kaynak materyali; cranial somitlerden, cranial bağ dokusundan ve cranial mezenkimden oluşur (19, 20). Cranial yapının oluşumu ve şekillenmesi temel olarak “Desmal (intramembranöz) kemikleşme”[Desmocranium] ve “Chondral kemikleşme”[Chondrocranium] isimleri ile belirtilen iki yol üzerinden gerçekleşir (20).

Bağ dokusundan doğrudan kemikleşme (intramembranöz); clavicula'nın yanı sıra, özellikle kafatası tavanı (calvaria) ve yüz kemiklerinde (ossa faciei) görülür. Cranial yapıyı oluşturan kemiklerin öteki bölümü ise (özellikle basis cranii) kıkırdak aracılığı ile kemikleşme basamağına geçer. Ancak, birkaç kafatası kemiği karışık gelişim gösterir. Yani bazı kemiklerin bir bölümü kıkırdak aracılığı ile bir kısmı da bağ dokusundan gelişim gösterirler. Basis cranii'yi oluşturan kemiklerden os occipitale (squama occipitalis hariç), os temporale (squama temporalis hariç) ve os sphenoidale'nin büyük bölümü kıkırdaklaşarak kemikleşirler (19,20).

4.1.1. Cranium

Cranium, kranial kemiklerin (*ossa cranii*) suturalar vasıtasıyla eklemleşerek oluşturdukları kafa iskeletine verilen isimdir. Bu esasta olmak üzere cranial yapı, “neurocranium ve “viscerocranium” [splanchnocranium] olmak üzere iki bölümde incelenir. Beyni çevreleyen kısmına neurocranium, yüzdeki boşlukları çevreleyen kısmına ise viscerocranium denilmektedir (21). Neurocranium toplam olarak 8 kemikten oluşur. Bunlardan os occipitale, os sphenoidale, os ethmoidale ve os frontale tek, ossa parietale ve ossa temporalia ise çift kemiklerdir (22).

Viscerocranium ise, vomer ve mandibula olmak üzere iki tek ve ossa nasalia, ossa lacrimalia, conchae nasales inferiores, ossa zygomatica, ossa palatina ve maxilla'dan oluşan 6 çift kemikten meydana gelen bir bütün olarak kabul edilir (22). Bu kemiklerin hepsine birden "cranium faciale" adı da verilir. Ancak, viscerocranium içine "ossicula auditus" adı altında malleus, incus ve stapes kemikçikleri ve os hyoideum da ilave edilir. Böylece, splanchnocranium 15 adet yüz bölümünün gerçek kemikleri, 6 adet kulak kemikçikleri ve 1 adet de os hyoideum olmak üzere toplam 22 kemikten oluşur. Buna göre; neurocranium ve splanchnocranium'un toplam sayıları 29 adeti bulur.

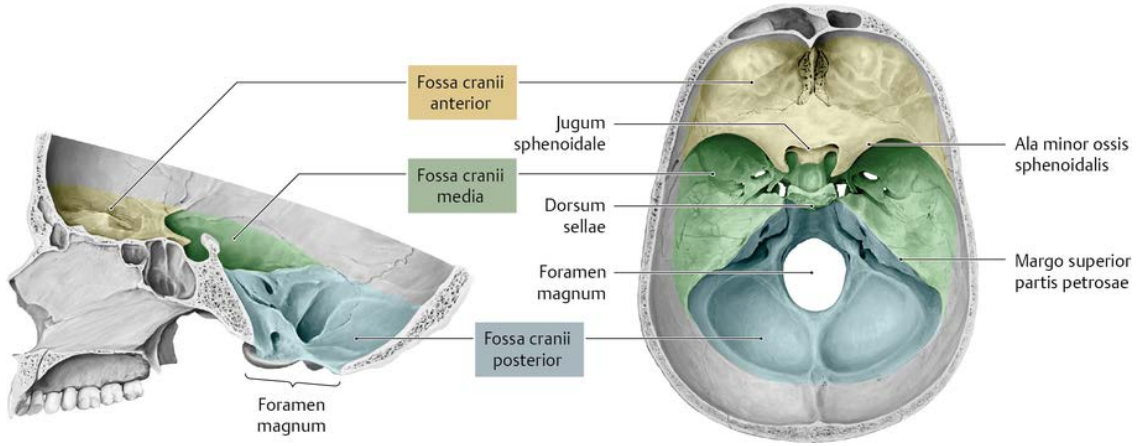
Özellikle calvaria bölümünü oluşturanlar kemikler, iç ve dış yüzlerinde kompakt karakterli (sert yapılı) tabaka (lamina externa ve lamina interna) ile bunların arasını dolduran ve diploe adı verilen yapılaşma gösterir (23). Bunun yanısıra, kafatasını oluşturan kemiklerin bir kısmı kafatasının ağırlığını azaltmak için pnömatizedir.

Neurocranium'un üst bölümünü oluşturan kısmı *calvaria* olarak isimlendirilirken, kafa tabanını oluşturan alt bölümüne ise *basis cranii* denilmektedir (23). Basis cranii'nin iç ve dış yüzeylerinde vasküler, lenfatik ve sinir sistemi yapılarının geçişine imkan veren çok sayıda ileti yolları bulunmaktadır (22).

Basis cranii interna; fossa cranii anterior, fossa cranii media ve fossa cranii posterior olmak üzere üç bölümde incelenmektedir (Şekil 4.1).

Ala major ossis sphenoidalis'in önünde kalan alan *fossa cranii anterior*, ala minor ile os temporale'nin margo superior partis petrosa'sı arasında kalan alan *fossa cranii media* ve os temporale'nin margo superior partis petrosa'sının arkasında kalan alan da *fossa cranii posterior* olarak adlandırılır (23). Yerleşim olarak, fossa cranii anterior diğerlerine göre daha yukarıda bulunurken, fossa cranii posterior en derinde yer almaktadır (Şekil 4.1).

Bu fossalara yerleşen anatomik yapılar ve komşulukları, özellikle kafa tabanı mikrocerrahisi gibi birçok klinik girişim için hayati önem taşımaktadır.



Şekil 4.1: Fossa cranii anterior, media ve posterior görünümüleri

4.1.2. Fossa cranii posterior

Fossa cranii posterior en büyük ve derinliği olan boşluktur. Burada yer alan yapıların topografik ilişkileri ve bu yapıların hayati önemleri sebebiyle en karmaşık kafa içi anatomisine sahiptir. Bu alanda, denge ve yürüyüş kontrol merkezlerine ek olarak, bilinç, vital otonom fonksiyonların merkezleri, baş-boyun ve ekstremitelerin duyu ve motor fonksiyonlarını düzenleyen yollar bulunur (1). Kranial sinirlerin yalnızca ikisi bu bölgenin dışında bulunurken geri kalan kranial sinir çiftlerinin bir bölümü bu boşlukta yer alır. Ayrıca fossa cranii posterior stratejik olarak serebrospinal sıvı akımının ventriküler sistemden çıkış yerinde bulunur. Arteria vertebralis ve arteria basilaris'in bu boşlukta beyin sapı önündeki uzanırları sırasında, değişik kranial sinir komponentleriyle ilişkili olmaları da klinik açıdan önemlidir (1).

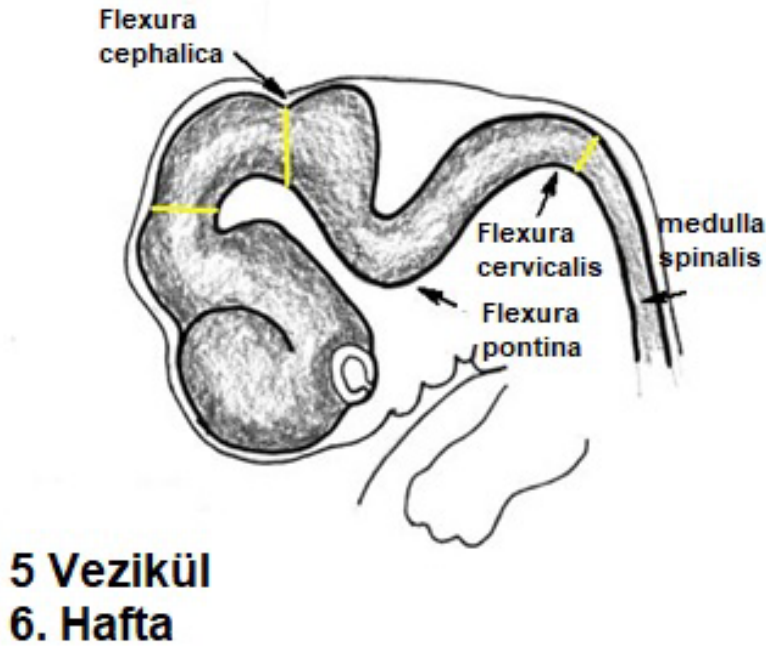
Os sphenoidale, os temporale ve os occipitale tarafından oluşturulan fossa cranii posterior'da, cerebellum ve truncus encephali yer alır. Ön sınırını dorsum sellae, corpus ossis sphenoidalis'in arka yüzü ve pars petrosae ossis temporalis'in üst kenarı yapar. Oksipital kemiğin bir bölümü olan clivus'un oluşturduğu çukura medulla oblongata (bulbus) yerleşir.

Yukarıda da belirtildiği gibi cerebellum'un tamamı fossa cranii posterior'a yerleşmiş ve üstten tentorium cerebelli ile örtülmüştür. Cerebellum'un bir bölümünü oluşturan tonsilla cerebelli'nin, foramen magnum'dan anormal olarak aşağı sarkması

ve canalis vertebralis'e ilerleyerek sıkıştığı duruma tonsilllar herniasyon adı verilir (24).

4.2. Encephalon'un Gelişimi

Dört haftalık bir embriyoda nöral tüpün cranial tarafında 3 primer tomurcuk belirir. Bir hafta sonra nöral tüp, cranial'de 3 vezikül içeren bir tüp halindedir. Bu veziküller önde prosencephalon, ortada mesencephalon ve arkada rhombencephalon olmak üzere dizilmişlerdir (Şekil 4.2-3) (25). Bir süre sonra, prosencephalon ve rhombencephalon'un bölünmesi ile, embriyonal tüp 5 veziküllü bir evreye girer. Gelişimin devamında prosencephalon'un daha ziyade büyümesi ile embriyoda ventrale doğru kıvrılma görülür. Ön kısımda mesencephalon bölgesinde flexura cephalica, omurilik ve rhombencephalon geçişinde flexura cervicalis'in ortaya çıktığı birtakım kıvrılmalar olur. Kıvrılmalar arasında beynin eşit olmayan büyümesi, karşı yönde flexura pontina'yı oluşturur (Şekil 4.2) (25).



Şekil 4.2: Veziküllerin oluşum aşaması (26)

Beş veziküllü evrede sinir sisteminin ileri gelişmesinde, primer veziküllerin alt gruplara ayrılması ve bunlardan oluşan yapılar aşağıdaki tabloda 'd' sütunu ile gösterilen kısımda görülebilir (Şekil 4.3) (27).

a) Nöral tüp	b) Primer beyin vezikülleri	c) Sekoner beyin vezikülleri	d) Yetişkin beyin yapısı	e) Yetişkin nöral kanal bölümleri
Anterior (rostral) Posterior (kaudal)	Porenssefalon (forebrain) Mesensefalon (midbrain) Rhombensefalon (hindbrain)	Telensefalon	Serebrum: Serebral hemisfer (korteks, ak madde, bazal ganglion)	Lateral ventrikül
		Diensefalon	Diensefalon (Talamus hipotalamus eotalamus) retina	Üçüncü Ventrikül
		Mesensefalon	Beyin sapı; midbrain	Serebral Aquadukt
		Metensefalon	Beyin sapı; pons Serebellum	Dördüncü Ventrikül
		Myelensefalon	Beyin sapı; medulla oblongata Spinal kord	Santral kanal

Şekil 4.3: Beynin gelişim anatomisinin özet tablosu (27)

4.3. Fossa Cranii Posterior Yapılarının Anatomisi

4.3.1. Truncus encephali (Beyin Sapı)

Beyin sapını (truncus encephali); orta beyin (mesencephalon), pons ve medulla oblongata (bulbus) oluşturur. Bu makroskopik ayırım, beynin gelişimi esnasında yer alan ayırma karşılık gelir. Ontogenetik olarak, mesencephalon beyin üç primer vezikülünden ortada yer alan bölümünden gelişirken, pons, medulla oblongata ve hatta cerebellum alt vezikülden gelişirler (28).

Beyin sapının iç yapısını gri cevher kümelerinden oluşan nucleuslar ve onları çevreleyen beyaz cevher tractusları oluşturur. Temel olarak, kranial sinirlere ait duyu, motor veya parasempatik nucleuslar (CN III–XII) burada yer alır. Bunların yanı sıra, kranial sinir nucleuslarından bilgi irtibatını sağlayan relay nucleuslar (örneğin; göz hareketlerinin koordinasyonu, işitme ve denge sistemlerinin koordinasyonu gibi), solunum ve dolaşım sistemlerinin otonom merkezleri ve formatio reticularis denilen nucleus ağ yapısı da beyin sapında yer almaktadır. Ek olarak, monoaminerjik nörotransmitter sistemleri (serotonin, noradrenalin, dopamin) olan cerebellum afferentleri ve nucleus'ları için de relay nucleus'lar bulunmaktadır (28).

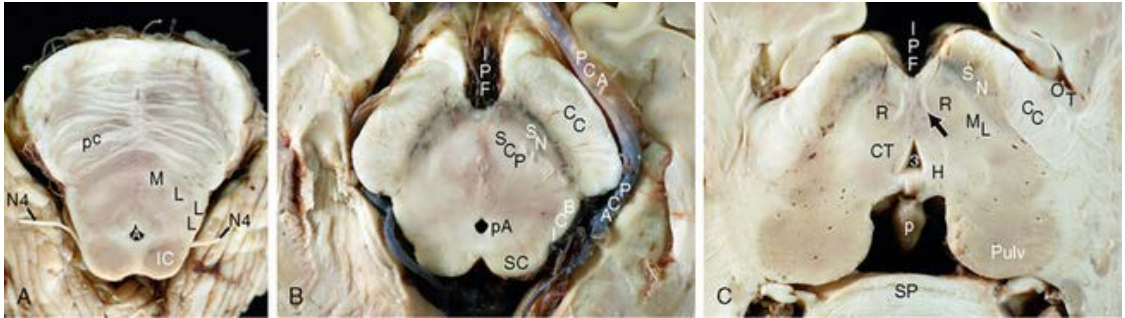
4.3.1.1. Mesencephalon

Mesencephalon cranial'de diencephalon'u sınırlandırırken, caudal'de beyin sapının üst bölümünü oluşturur ve pons ile devam eder. Kesitlerde çok kolay ayırt edilebilen üç bölüme ayrılmıştır (Resim 4.1) (28):

Basis mesencephali: Anterior kısmıdır ve tractus pyramidalis gibi büyük inen yolları barındıran crura cerebri'yi içerir.

Tegmentum mesencephali: Kare şeklinde, önde substansia nigra arkada aqueductus mesencephali (Sylvian kanalı)'nin bulunduğu yapıdır. Dış sınırı mesencephalon'un dış yüzeyi, iç sınırı ise nucleus raphe medianus'dur. Her ikisi de ekstrapiramidal yolların önemli nucleusları olan nucleus ruber ve dopaminerjik nöranlar içeren substantia nigra'yı, CNIII ve CNIV'un nucleus'larını, mesencephalic raphe nucleuslarını, substantia grisea centralis'i ve üçüncü ventrikül ile dördüncü ventrikülün bağlantısını sağlayan aqueductus mesencephali'yi içerir.

Tectum mesencephali: Aqueductus mesencephali'nin arkasında yer alan kısmıdır ve colliculus denilen yapılarında vizüel ve oditör (işitsel) sistemlere ait önemli ara istasyonlar barındırır.



Resim 4.1: Thalamus'a doğru mesencephalon. A'dan C'ye caudal'den cranial'e doğru gross aksiyal kesitler gösterilmektedir.

A) Caudal mesencephalon, üst pons,

B) Mesencephalon orta kesit

C) Üst mesencephalon-diencephalon sınırı.

B'de CC: Crura cerebri, SN: substantia nigra, SC: superior colliculus (29).

4.3.1.2. Pons ve Bulbus

Pons ve bulbus, cerebellum ile birlikte rhombencephalon'dan oluşur. Rostralde, rhombencephalon'dan gelişen beyin sapının bu iki kısmı, beyin sapının en üst kısmı olan mesencephalon'dan tentorium cerebelli ile topografik olarak ayrılır. Kaudalde ise foramen magnum'dan geçip medulla spinalis'i oluşturarak devam eder. Pons ve bulbus'un dorsal yüzleri beraberce dördüncü ventrikülün fossa rhomboidea denilen tabanını meydana getirir. Fossa rhomboidea'nın üst yarımını pons'un arka yüzü, alt yarımını ise bulbus'un arka yüzü oluşturur (28).

Pons ve bulbus'un anterolateral kısmında, sulcus bulbopontinus hizasında, bulbus, pons ve cerebellum arasında kalan alana (açıya) angulus pontocerebellaris (pontocerebellar köşe) denir. N. facialis ve n. vestibulocochlearis bu alan içinde yer alır.

Pons ve bulbus'un iç yapısında, makro ve mikro düzeyde alınan kesitlerde gösterilebilen inen ve çıkan yollar bulunur. Pons ve bulbus, ayrıca subtentoryal kranyal sinirlerin (CN V-XII) nucleuslarını, solunum, dolaşım ve sindirim için hayati özerk merkezleri, işitme sisteminin kaudal kısımları ve afferent cerebellar traktusların nucleuslarını içerir. Klinik olarak, pons ve bulbus'un yaralanmaları genellikle dramatiktir, çünkü hayati tehlike taşıyan solunum ve dolaşım bozukluklarına ve ayrıca inen yollar ile motor kontrolde veya çıkan yollar ile duyu iletiminde kesintiye neden olabilir.

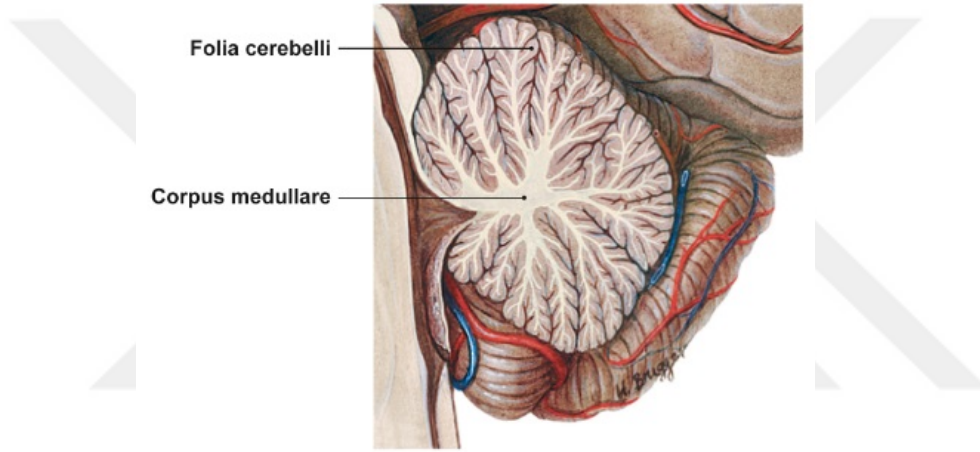
4.3.2. Cerebellum

Cerebellum da pons gibi rhombencephalon'un bir parçasıdır ve pons ile birlikte sekonder beyin veziküllerinden metencephalon'u oluşturur (Şekil 4.3). Beyin sapının arkasında fossa cranii posterior'a yerleşir ve pedunculus cerebellaris adı verilen üç yapı ile beyin sapı yapılarına bağlanır. Pedunculi cerebellares, cerebellum'un doğrudan beynin diğer bölgelerine bağlandığı afferent ve efferent yolları içerir.

Makroskopik olarak, ortada vermis cerebelli ile sağda ve solda vermis'i çevreleyen yarım küreler, hemispherium cerebelli olmak üzere üç bölüme ayrılır. Vermis'in tam ortasından geçen bir kesitte görülebilecek, ağaca benzer görüntü,

arbor vitae cerebelli olarak isimlendirilmektedir. Bu isimlendirme, kesitte görülebilen karakteristik gri ve beyaz cevher yerleşiminden dolayı verilmiştir. Ağacın gövdesini corpus medullare cerebelli oluştururken, cortex cerebelli'nin birbiri üzerine katlanan yaprak benzeri yapılarına folia cerebelli denilmektedir (Şekil 4.4).

Sinir hücre gövdelerinin kümelenmesinden oluşan gri cevher bölgeleri yoğun olarak üç katmanlı cortex cerebelli'de ve nuclei cerebellares'te bulunurken, beyaz cevher pedunculi cerebellares'te, corpus medullare cerebelli'de ve korteksin kıvrımlarının içinde yer alır. Cortex cerebelli'nin temel mikro-hücre sel yapısı, cerebellum'un konfigürasyonlarını ve traktuslarını anlamak için çok önemlidir.



Şekil 4.4: Cerebellum'un midsagittal kesiti.

Fonksiyonel olarak, cerebellum öncelikle bilinçaltı ince ayar ve hareketin koordinasyonundan, kas tonusu ve dengesinin korunmasından sorumludur. Öğrenilmiş ince motor hareketlerin devamlılığı olarak tanımlanan bu fonksiyon özellikle müzik aleti çalınması gibi ince beceri gerektiren hareketler ile örneklendirilmektedir.

Ancak, gelişen araştırmalar neticesinde bu geleneksel görüşte son yıllarda önemli değişiklikler yaşanmıştır. Yapılan çalışmalar, cerebellum'un kognitif fonksiyonlarda da görev yaptığına dair bulgular ortaya koymuştur (30). Buna göre cerebellum, farklı bölgelerden gelen bilgilerin birleştirilip düzenlendiği kilit fonksiyona sahiptir. Yapılan hayvan çalışmalarında prefrontal korteks ile bağlantıları ortaya konmuştur. Maymunlarda anterograd virüs işaretleyici takip ile yapılan

çalıřmalarda, motor korteksin yanı sıra, prefrontal bölgenin de cerebellum ile kapalı devre bağlantıları olduđu rapor edilmiştir (31-33).

Cerebellum, hem ileri hem de geri besleme yönlerinde kontralateral cerebral hemisferlerle güçlü bir şekilde birbirine bağlıdır. Dorsolateral prefrontal korteks'in de dahil olduđu yüksek cerebral bölgeler, parietal ve superior temporal bölgeler, pons yoluyla cerebellum'a projeksiyonlar yapar (34,35). Geri besleme döngüsü, nuclei cerebellares'i, nucleus ruber ve thalamus aracılığıyla cerebral bölgelere bağlar. Cerebellar afferentlerin oranının, efferentlere kıyasla çok fazla olması, cerebellum'un bütünleştirici fonksiyonu ile ilişkilendirilmiştir (36).

İlk olarak, Schmahmann tarafından, cerebellar fonksiyon hasarının motor bulgulara ek olarak düşünce dismetrisine sebep olabileceđi, 1991 yılında öne sürülmüştür (30,37). 1998 yılında ise, cerebellum'un özellikle posterior lob ve vermis hasarıyla ortaya çıkan kognitif ve affektif bozukluklarına, Schmahmann ve Sherman, tarafından 'kognitif affektif cerebellar sendrom' adı verilmiştir (38). Belirtilen sendromun bulguları řu şekilde karakterizedir; I. Yürütücü işlevlerde bozukluklar; planlamada, planlanan görevlerin akış deđişikliklerinde (set-shifting), soyut yargılamada, çalışma belleğinde yetersizlik ve azalmış sözel akıcılık, II. Mekansal algıda bozulma; görsel mekansal organizasyon bozukluđu ve bozulmuş görsel mekansal bellek, III) Kişilik deđişikliđi, inhibe edilemeyen ya da uygunsuz davranışlar, 4) Lisanla ilgili zorluklar, disprozodi, ve hafif anomi (38).

Cerebellum içerisindeki fonksiyonel topografi, çok sayıda farklı işlevi kapsayan dağıtılmış sinir ağlarının modülasyonunu gösterir. Sensorimotor cerebellum, lobus anterior'da ikinci bir temsil alanı olarak da VIII. lobül'de tanımlanır. Bu alanın hasarlarında, cerebellum'un motor sendromu olan ataksi, dismetri, disartri ve okulomotor kontrolde bozulmaya rastlanmaktadır. Kognitif/limbik cerebellum ise lobus posterior'dadır ve mevcut kanıtlar, yapıları hala belirlenmeye devam eden üç ayrı topografik bölgeye işaret etmektedir. Posterior lob hasarları, kognitif affektif cerebellar sendrom ile sonuçlanmaktadır (39).

Cerebellum aynı zamanda bazı otonom yanıtların deđişimleri ile de kuvvetle ilişkilendirilmiştir. Örneđin, uyanık ve deserebre hayvanlarda cerebellar stimülasyonun kan basıncı ve solunum deđişikliklerine yol açtığı gözlenmiştir.

Ratlarda korku şartlandırmasından önce veya sonra cerebellar vermiş hasarının, şartlı bir uyarıcı koşullandırılma olmadan uyarıcı ile eşleştirildiğinde normalde gözlenen kalp atış hızı değişikliklerini de bozabildiği belirtilmiştir. Ayrıca, medial cerebellar lezyonlu insanların, sağlıklı kişilere kıyasla işitsel korkudan koşullanma ile ilişkili kalp atış hızı değişikliklerinde bir bozulma olduğu gösterilmiştir. Bu nedenle cerebellum'un, korkuya karşı savunma tepkisinin hem motor (donma) hem de otonom yönlerine katkıda bulunabileceği güncel kaynaklarda yer almaktadır (40).

4.3.3. Ventriculus quartus (dördüncü ventrikül)

Cerebellum'un ön tarafında, medulla oblongata'nın üst yarısı ile pons'un arka tarafında yer alır ve kaudalde canalis centralis ile devam eder. Cerebellum çıkarıldığında, ventriculus quartus'un tabanında eşkenar dörtgen şekilli, 'fossa rhomboidea' adı verilen boşluk bulunur. Ventriculus quartus'un sağ ve sol tarafında, üst-dış ve dış-alt kenarlarının birleştiği yerde oluşan çıkmazlara ise recessus lateralis adı verilir (41).

Ventriculus quartus'un tavanının alt kısmında ve orta hatta yer alan apertura mediana rhombencephali (Foramen Magendie) ile sağ ve sol recessus lateralis'lerin uç kısmında bulunan apertura laterales (Foramen Luschka) vasıtasıyla bu boşlukta yer alan serebrospinal sıvı subaraknoid boşluğa geçer. Serebrospinal sıvının oluşmasından sorumlu olan plexus choroideus ise ventriculus quartus'un tavanının alt kısmına yerleşmiştir (41).

4.3.3.1. Cortex cerebelli

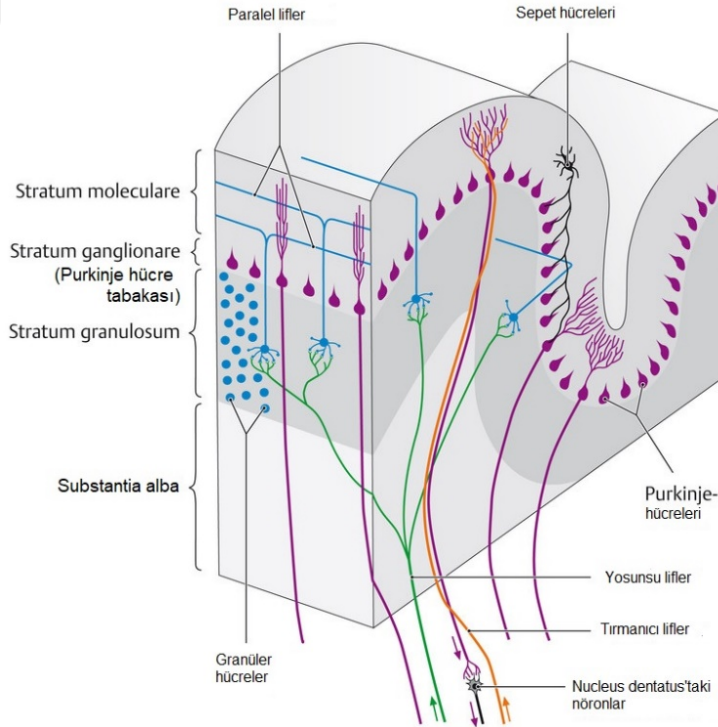
Purkinje, stellat, basket, granül ve golgi hücreleri olmak üzere beş tip hücre bulundurulur. Bu hücrelerden yalnızca granül hücreler eksitator, diğerleri inhibitördür. Cortex cerebelli, cortex cerebri'nin aksine üç katmanlı bir yapıya sahiptir (Şekil 4.5) (28). Bu katmanlar dışarıdan içeriye:

Moleküler tabaka (stratum moleculare): En dış tabakadır. Bu tabakanın esas hücreleri, basket ve stellat hücrelerdir. Granül hücrelerinin aksonları bu tabakaya uzanır. Ayrıca, Purkinje hücrelerinin dendritleri de burada yer alır.

Purkinje tabakası (stratum Purkinjense): Bu tabakanın esas hücreleri Purkinje hücreleridir. Bu hücrelerin aksonları cerebellum'un tek efferentidir. Bunlar

şişe şeklinde olup tek tabaka şeklinde dizilmişlerdir. Folium'a transvers bir kesitte Purkinje hücrelerinin dendritleri yüzeyel moleküler tabakaya girdikten sonra çok sayıda dallarına ayrılarak buradaki hücrelerin aksonları ile sinaps yapar. Purkinje hücrelerinin aksonları, derinindeki granüler tabakadan geçerek beyaz cevhere girer ve myelin kılıfı olarak nuclei cerebellares'lerin birinde sinaps yapar. Purkinje aksonunun kollateral dalları, aynı bölgedeki ya da uzaktaki bir granüler tabakanın basket ve stellat hücrelerinin dendritleri ile sinaps yapar. Purkinje hücreleri aksonlarının çok azı, beyin sapındaki nuclei vestibulares'de sonlanmak için direkt olarak geçer (42).

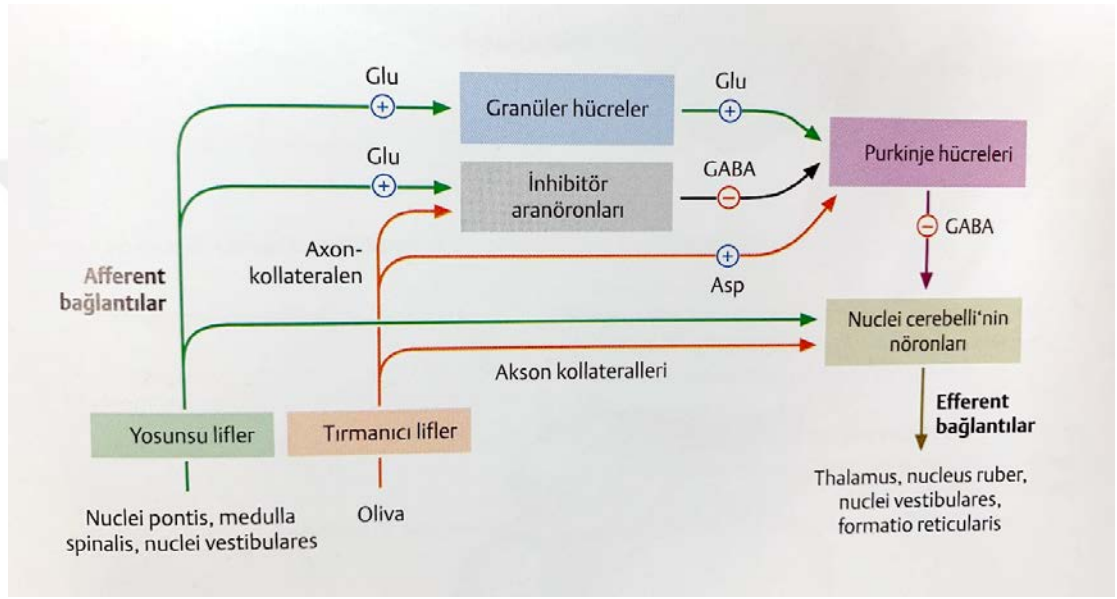
Granüler tabaka (Stratum granulosum): En içteki tabakadır. Yoğunlukla küçük granüler hücrelerin gövdeleri ve golgi hücreleri burada bulunur (28). Küçük hücreler daha çok sayıda olup granüler tabakanın her tarafına dağılmıştır. Dendritleri 4-5 dallı pençe şeklinde olup, stratum granulosum'da sonlanır ve afferent liflerle bağlantı kurar. Aksonları ise dik olarak moleküler tabakaya uzanır ve cerebellum yüzeyine paralel olarak T şeklinde iki kola ayrılır. Verdikleri kollateral dallar, Purkinje hücreleri ile bağlantı kurar (43).



Şekil 4.5: Cortex cerebelli'nin üç tabakasının şematik gösterimi (44).

Cerebellum afferentlerini, Mossy (yosunsu) lifler veya Climbing (tırmanıcı) lifler adı verilen sinir yolları ile alır (Şekil 4.6). Mossy lifleri, nuclei pontis, formatio reticularis veya nuclei vestibularis'teki nöronların aksonal uzantılarıdır. Climbing (tırmanıcı) lifler ise karşı taraf nucleus olivarius inferioris'teki nöronların aksonal uzantılarıdır. Her ikisi de eksitatördür (28).

Cerebellum'un efferentlerini ise, Purkinje hücrelerinin cerebellar ve vestibüler çekirdeklere giden uzantıları yapar (28).



Şekil 4.6: Cerebellum'un sinaptik devreleri (44).

Purkinje hücreleri, cortex cerebri'nin akson gönderdiği ve sonrasında cortex cerebelli'yi tekrar terk eden tek nöronudur. Bu da Purkinje hücrelerini tüm nöronal devrelerin entegrasyon elementi yaparken, cerebellum'u da bir relay (ara) istasyon haline getirmektedir (28).

Evvelce bahsedildiği gibi, eski varsayımların aksine, cerebellum ve yollarının hasarlarına, sosyal etkileşim ve iletişim gibi üst beyin aktivitelerinde azalmanın eşlik ettiği görülmektedir. Bu bağlamda, Purkinje hücrelerinin entegrasyonu büyük önem taşımaktadır. Örneğin, otizmlili hastalara ait bazı kortikal kesitlerde Purkinje hücrelerinin sayısında azalma görüldüğü belirtilmektedir (28).

4.3.3.2. Cerebellum'un fonksiyonel sınıflandırması

Cerebellum fonksiyonel olarak, vestibulocerebellum, spinocerebellum ve pontocerebellum (cerebrocerebellum) olarak üç bölüme ayrılır (Şekil 4.7).

Vestibulocerebellum

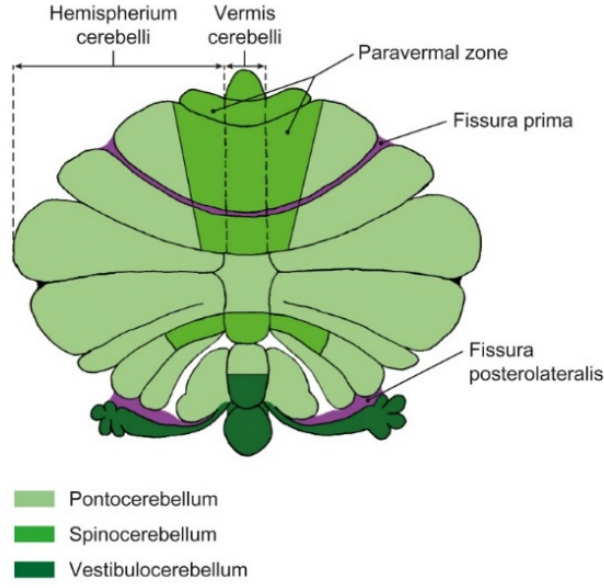
Bu kısım lobus flocculonodularis'ten oluşur ve iç kulağın apparatus vestibularis'i ile hem efferent hem de afferent olarak sıkı ilişki içerisindedir. Ayrıca, formatio reticularis'in okülomotor merkezleri ve göz kaslarının nucleus'ları ile de farklı bağlantıları vardır. Vestibulocerebellum, temel olarak, destekleyici motor becerilerin (ayakta durma ve yürüme dengesinin sabitlenmesi) kontrol edilmesi, göz hareketlerinin ince ayarının yapılması ve her iki fonksiyonun da vestibüler sistemle koordinasyonu (dengenin sağlanması) için kullanılır.

Spinocerebellum

Bu kısım, nodulus hariç vermis'i, her iki hemisferin, vermis'i çevreleyen paravermal alanını (zone) ve lobus cerebelli anterior'un büyük kısmını kapsar. Spinocerebellum afferentlerini direkt olarak medulla spinalis'ten alır. Nucleus ruber ve formatio reticularis ile de medulla spinalis vasıtasıyla indirekt olarak bağlantı kurar. Kas tonusunun düzenlenmesinden büyük ölçüde sorumludur ve vestibulocerebellum ile birlikte motor fonksiyonların desteklenmesini kontrol eder.

Pontocerebellum

Paravermal alanın lateralinde kalan hemisferleri kapsayan, cerebellum'un en geniş fonksiyonel sahasıdır. Temel olarak pons ile afferent bağlantı kurar (böylece indirekt olarak da cerebrum ile bağlantılıdır). Efferent olarak da kısmen nucleus olivaris, nucleus ruber ve thalamus ile ilişkilidir. Pontocerebellum'un esas görevi ince motor aktivitelerin ve konuşma kaslarının koordinasyonudur.



Şekil 4.7: Cerebellum'un fonksiyonel sınıflandırması (28).

4.3.3.3. Nuclei cerebelli

Her iki tarafta pedunculus cerebellaris superior'dan yapılan bir oblik kesitte görülebilen, pontocerebellum'un corpus medullare cerebelli'sine yerleşik halde dört nucleus bulunmaktadır. Bunlar, lateralden mediale doğru nucleus dentatus, nucleus emboliformis, nucleus globosus ve nucleus fastigii'dir. Bunlardan, nucleus globosus ve nucleus emboliformis'in oluşturduğu komplekse nucleus interpositus adı verilir.

Nuclei cerebelli temel olarak cortex cerebelli'deki Purkinje hücrelerinden afferentlerini alır. Her bir cerebellar nucleus'un topografik olarak cortex cerebelli'deki farklı bir bölgeden afferentlerini aldığı düşünüldüğünde, aşağıdaki fonksiyonel ilişkilendirme yapılabilir.

Nucleus dentatus – pontocerebellum

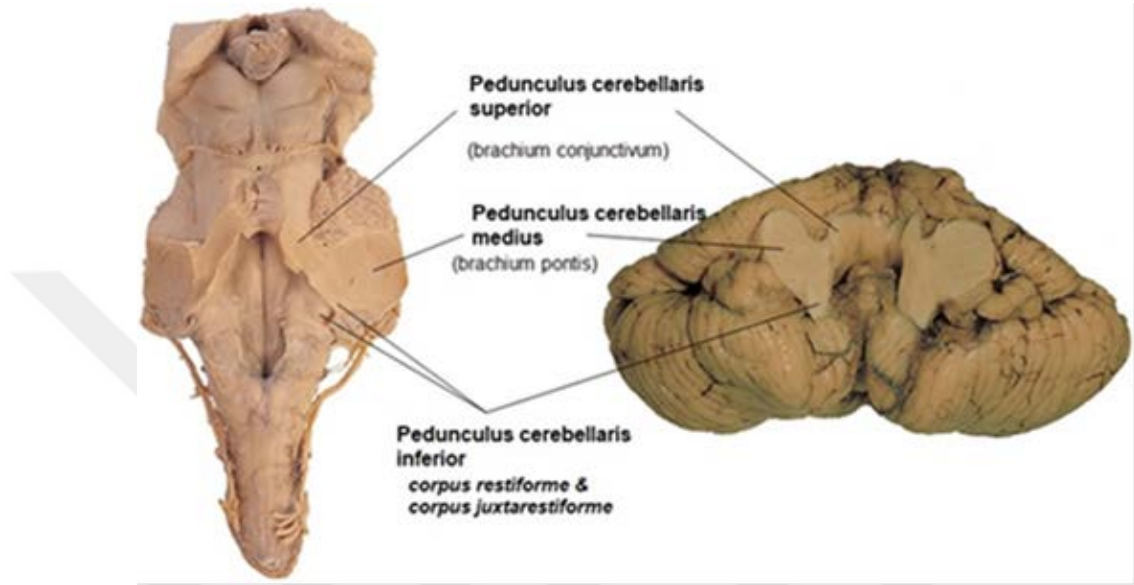
Nucleus emboliformis – spinocerebellum

Nucleus globosus – spinocerebellum

Nucleus fastigii – vestibulocerebellum, spinocerebellum

4.3.3.4. Pedunculi cerebellares

Cerebellum, beyinsapı ile her iki tarafta üç cerebellar pedinkül ile bağlanmıştır (Şekil 4.8). Bu pedinküllerden cerebellum'un tüm afferent ve efferent traktusları geçer (43).



Şekil 4.8: Beyin sapının (solda) cerebellum (sağda) ile bağlantıları gösterilmektedir.

Pedunculus cerebellaris superior (brachium conjunctivum): Cerebellum'u mesencephalon'a bağlar. Temel olarak, thalamus'un nucleus ventrolateralis'ine (Tractus dentothalamicus) ve mesencephalon'da nucleus ruber'e iletilecek (Tractus cerebellorubralis) her dört cerebellar nucleus'tan efferent lifler içerir. Bunların yanı sıra, medulla spinalis'ten gelen afferent lifler (Tractus spinocerebellaris anterior, cervicospinocerebellaris) buradan geçer (28).

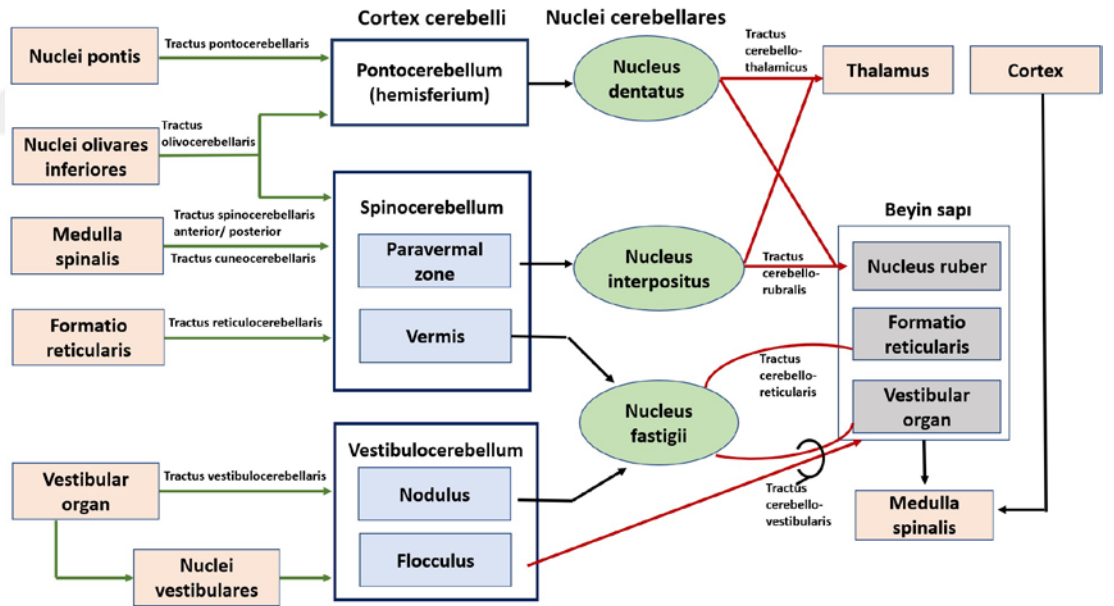
Pedunculus cerebellaris medius (brachium pontis): Cerebellum'u pons'a bağlar. En büyük olanıdır. Pontocerebellar Mossy liflerinden oluşan afferent traktusu içerir. Bu liflerin büyük çoğunluğu kontralateral basal nuclei pontis'lerden gelirken çok az miktarda pontine tegmentum'daki nucleus'lardan da katılım olur. Cortex cerebri'yi, cortex cerebelli'ye bağlayan tractus corticopontocerebellaris, yaklaşık 15

milyon akson içeren en kalın yol olup, özellikle kasların sinerjik hareketleri bakımından önemlidir (28).

Pedunculus cerebellaris inferior (corpus restiforme): Cerebellum'u pons'a bağlar. En medialdeki bölümü corpus juxtarestiforme olarak bilinir. Dışta kalan corpus restiforme yalnızca afferent lifler içerir (Tractus spinocerebellaris posterior, Tractus cuneocerebellaris, Tractus trigeminocerebellaris, Tractus olivocerebellaris, Tractus reticulocerebellaris). Medialdeki corpus juxtarestiforme ise hem efferent (Tractus cerebelloolivares) hem de afferent (Tractus vestibulocerebellaris) lifler içerir (28).

4.4. Cerebellum'un Anatomik Bağlantıları

4.4.1. Cerebellum'un afferent bağlantıları



Şekil 4.9: Cerebellum'un afferent ve efferent bağlantıları (28)

Cerebellum'un afferent bağlantıları için (Şekil 4.9), Climbing lif sistemi ve Mossy lif sistemi ayrımı yapılmıştır.

Climbing lifler nucleus olivarius inferior kompleksinden (Complexus olivaris inferior) başlar ve tractus olivocerebellaris adını alarak kontralateral pedunculus cerebellaris inferior vasıtasıyla kısmen cerebellar nucleularda ama daha büyük çoğunlukla cerebellar cortex'deki purkinje hücrelerinde sonlanır.

Mossy lifleri ise birçok farklı bölgeden köken alır ancak hepsi için ortak olan cortex cerebelli'deki granuler hücrelerde sonlanırlar.

Spinocerebellar mossy lifler, medulla spinalis'ten başlayarak ipsilateral spinocerebellum'da sonlanır. Bunlardan ilki olan tractus spinocerebellaris anterior, pedunculus cerebellaris superior'dan geçer. Tractus spinocerebellaris posterior ve tractus cuneocerebellaris bunun aksine pedunculus cerebellaris inferior'u kullanır.

Trigeminocerebellar mossy lifler, Nervus trigeminus'un (CN V) üç somatoafferent nucleus'undan başlar ve tıpkı spinocerebellar mossy lifleri gibi pedunculus cerebellaris inferior'dan geçerek ipsilateral spinocerebellum'da sonlanır.

Pontocerebellar mossy lifler, nuclei pontis'ten başlar ve karşı tarafa pedunculus cerebellaris medius vasıtasıyla geçerek tractus pontocerebellaris'i oluşturur. Karşı taraf pontocerebellum'da sonlanır.

Reticulocerebellar mossy lifler, formatio reticularis'ten başlar, pedunculus cerebellaris inferior'dan geçer ve her iki tarafta spinocerebellum'da sonlanır.

Vestibulocerebellar mossy lifler, kısmen nuclei vestibulares'ten direkt olarak, kısmen de corpus juxtarestiforme vasıtasıyla tractus vestibulocerebellaris olarak pedunculus cerebellaris inferior'dan geçerek bilateral vestibulocerebellum'da sonlanır (28).

4.4.2. Cerebellum'un efferent bağlantıları

Homeostatik sisteme ait liflerden gelen birkaç istisna hariç, cortex cerebelli'nin tüm efferentleri nuclei cerebellares'e iletilir (Şekil 4.9). Aşağıda belirtilen temel prensipler önemlidir;

Hemispherium cerebelli veya pontocerebellum'un efferentleri özellikle nucleus dentatus'a, spinocerebellum'daki paravermal alanın efferentleri nucleus interpositus'a projeksiyon yapar. Burada, projeksiyon nöronları tractus cerebellothalamicus üzerinden kontralateral thalamus'a veya tractus cerebellorubralis üzerinden kontralateral nucleus ruber'e ulaşırlar (28).

Spinocerebellum veya vermis'in yanı sıra vestibulocerebellum veya nodulus'tan gelen efferentler nucleus fastigii'ye projeksiyon yapar. Burası, her iki tarafta yer alan nuclei vestibulares ve formatio reticularis'in bir ileti istasyonudur. Bu bağlantılar, tractus cerebellovestibularis ve tractus cerebelloreticularis olarak bilinir.

Bununla birlikte, vestibulocerebellum veya lobus flocculonodularis'ten gelen çoğu efferent, cerebellum nucleus'larına aktarılmadan doğrudan nuclei vestibularis'lere iletilir.

Nucleo-olivar lifler tüm cerebellum nucleus'larını nucleus olivarius inferioris kompleksine bağlar.

Cerebellum hasarları, klinik nörolojik muayenede denge regülasyonunda, hareket koordinasyonunda, sabit bakış stabilizasyonunda ve kas tonusundaki hasarlar ile görülür. Burada cerebellum'un fonksiyonel üç farklı anatomik bölgesini tek bir muayenede ortaya koymak önemlidir. İlk bakılan, spinocerebellum ve vestibulocerebellum'u test etmeye yarayan Romberg testidir (45). Hastadan ayakları yan yana ve paralel olarak dik durması istenir ve klinisyen hastanın hem gözleri açık hem de kapalı olarak postural sallanması ve denge kaybını değerlendirmek için gözlemlenir. Eğer, gözler açık veya kapalı iken postural sallanma ya da denge kaybı var ise bu cerebellar defisit olarak tanımlanır (cerebeller ataksi). Yalnızca gözler kapalı olduğunda postural sallanma ya da denge kaybı var ise bu proprioseptif defisit olarak tanımlanır (Romberg pozitif) (46). Çoğu durumda, birbirine anatomik yakınlık nedeniyle, spinocerebellum ve vestibulocerebellum hasarları kombine bir lezyondan kaynaklanır (denge ve kas tonusunun düzenlenmesindeki bozukluklar) (28).

4.5. Santral Sinir Sistemi Tümörleri

Santral sinir sistemi (SSS) tümörleri, hastaların yaşam süreleri ve kalitelerine olan olumsuz etkileri sebebiyle önemli bir tümör grubudur. Beyin tümörleri, hücrelerin anormal ve kontrolsüz proliferasyonu ile oluşur. Vücudun diğer bölgelerindeki herhangi bir tümör gibi, santral sinir sistemi tümörleri de primer veya sekonder ve benign veya malign olarak sınıflandırılabilir. Yetişkinlerde, çoğunlukla sistemik kanserlerden metastaz yapan sekonder tümör gözlenirken, çocukluk dönemi beyin tümörlerinin çoğu primer beyin tümörü olarak tanımlanır. Kanser hastalarının yaklaşık %15'inde (% 10-30)'inde beyin metastazı geliştiği ancak bunun post-mortem serilerde daha yüksek olduğu belirtilmektedir.

Primer SSS tümörleri, yetişkin tümörlerinin sadece %2'sini oluştururken, çocukluk çağı tümörlerinin yaklaşık %25'ini ve adolesan tümörlerin yaklaşık %15'ini temsil eder. Yetişkinlerde, beyin tümörü insidansı yaşla birlikte artar (47).

Büyük çoğunluğu nöroepitelyal hücrelerden kaynaklanan beyin tümörleri, glial ve non-glial tümörler olarak ikiye ayrılmaktadır. Sinir sisteminde ağırlıklı olarak bulunan matür nöronların bölünme yetileri olmadığından tümörleri görülmez. Bu nedenle beyin tümörlerinin çoğunluğu gliomlardır. Glial hücreler beyin parankiminden çıktıkları için hemen daima intraaksiyal yerleşimdedir. Glial hücre dışından çıkan tümörler ise genellikle ekstraaksiyal yerleşimlidir. Bu ayrım radyolojik olarak önemlidir. Genel olarak tümörlerin histolojik tipi yerleştikleri yer ile doğrudan ilişkilidir (48).

Merkezi sinir sisteminin farklı histolojik tipteki tümörlerinin yerleşimi ve sıklığı yaş gruplarına göre değişiklik göstermektedir. Erişkinlerde büyük çoğunluğu supratentorial yerleşimli tümörler görülürken, çocuklarda tam aksine infratentorial yerleşimli tümörlere daha sık görülmektedir. Buna göre çocukluk döneminde en sık gözlenen histolojik tipler sırasıyla medulloblastom, astrositom, ependimom ve kraniyofarenjiyomdur (49).

Primer beyin tümörleri benign veya malign olabilirken, sekonder beyin tümörleri her zaman maligndir. Beyin tümörlerinin etyolojisi kesin olarak bilinmese de risk faktörleri arasında kafa travmaları, herediter sendromlar, immunsupresyon, iyonizan radyasyona, elektromanyetik alana ve formaldehid ve vinil klorid gibi

kimyasallara uzun süre maruziyet sayılabilir (50,51). Beyin tümörü varlığında persistan baş ağrısı, bulantı-kusma, görme, işitme ve konuşma bozuklukları, yürüme ve denge bozuklukları, kişilik değişiklikleri, kognitif problemler ve nöbet gibi semptomlar görülebilir (50).

Dünya Sağlık Örgütü (DSÖ) 2006 yılı Kasım ayında Almanya Heidelberg’de, kanser araştırmaları merkezinde aralarında patoloji ve genetik uzmanları bulunan 25 kişilik ekip ile DSÖ 2007 tümör sınıflandırmasını oluşturmuştur (52). 2007 yılına kadar yapılan sınıflamalarda (1979, 1993, 2000 yılları) sadece morfolojik ayırım göz önünde bulundurulurken, 2007 sınıflandırması moleküler bilimlere giriş yapması bakımından önemlidir (52,53). Günümüzde en güncel sınıflandırma DSÖ 2016 tablosudur. Bu sınıflandırma morfoloji ve moleküler genetik veriler ışığında hazırlanmıştır (54). Beyin tümörü teşhisinde moleküler parametrelerin ilk defa kullanılması bakımından 2016 sınıflandırması önemli bir adımı temsil etmektedir (54)

4.5.1. Santral sinir sistemi (SSS) tümörlerinin evrelendirilmesi

Bir tümörün evresi malignite derecesini gösterir. Tümörün evrenmesi histopatolojik değerlendirme ile mümkündür. Tümörün mikroskopik görünümünde evreyi etkileyen parametreler; hücre atipisi, tümörün mitotik indeksi, tümörde kontrolsüz büyümeyi gösteren bulguların, infiltrasyonun ve nekrozun olup olmaması yanı sıra tümörün vaskülaritesidir (57).

4.5.2. Dünya Sağlık Örgütü (DSÖ) evreleme sistemi

Evre 1: Yavaş büyüyen hücreler, normale yakın mikroskopik görünüm, düşük malignite, yaşam beklentisi genellikle uzun (52).

Evre 2: Görece yavaş büyüyen hücreler, anormal mikroskopik bulgular, komşu normal dokuya invazyon olabilir, daha yüksek evreli olarak nüks görülebilir (52).

Evre 3: Aktif anormal hücre yapımı, belirgin anormal mikroskopik bulgular, komşu normal dokuda infiltrasyon, genellikle daha yüksek evreli olarak nüks etme eğilimi (52).

Evre 4: Hızlı anormal hücre yapımı, ileri derecede anormal mikroskopik bulgular, hızlı büyümeyi sürdürebilme için neovaskülarizasyon, santral kesimde nekroz (52).

Tablo 4.1: Dünya Sağlık Örgütü Tümör Sınıflandırması özet tablosu (55, 56)

Dünya Sağlık Örgütüne Göre Beyin Tümörlerinin Sınıflandırılması	
Nöroepitelyal Tümörler	Nöronal ve miks nöronal-gial Tümörler (Evre I-III)
Astroitik Tümörler	Pineal tümörler (Evre I-IV)
Pilositik astrositoma (Evre I)	Embriyonal tümörler (Evre IV)
Subependimal büyük hücreli astrositoma (Evre I)	Kranial ve paraspinal sinir Tümörleri
Diffüz astrositoma (Evre II)	Shwannoma (Evre I)
Pleomorphic xanthoastrocitoma (Evre II)	Nörofibroma (Evre I)
Anaplastik asrositoma (Evre III)	Perineuroma (Evre I-III)
Glioblastoma (Evre IV)	Periferik sinir kılıfı tümörler (Evre II-IV)
Oligodendrogial Tümörler	Meninks Tümörleri
Oligodendroglioma (Evre II)	Menenjioma (Evre I)
Anaplastik oligoastrocitoma (Evre III)	Atipik menenjioma (Evre II)
Ependimal Tümörler (Evre I-III)	Lenfoma ve hematopoietik Tümörler
Choroid plexus Tümörler (Evre I-III)	Malign lenfoma (Düşük ve yüksek evre)
Diğer nöroepitelyal Tümörler	Plasmacytoma
Anjigenik glioma (Evre I)	Granülozyitik sarcoma
Üçüncü ventrikülün chordoid glioması (Evre II)	Diğer Tümörler
	Germ hücre tümörleri
	Sella bölgesi tümörleri (Evre I)

4.5.3. Posterior fossa tümörleri

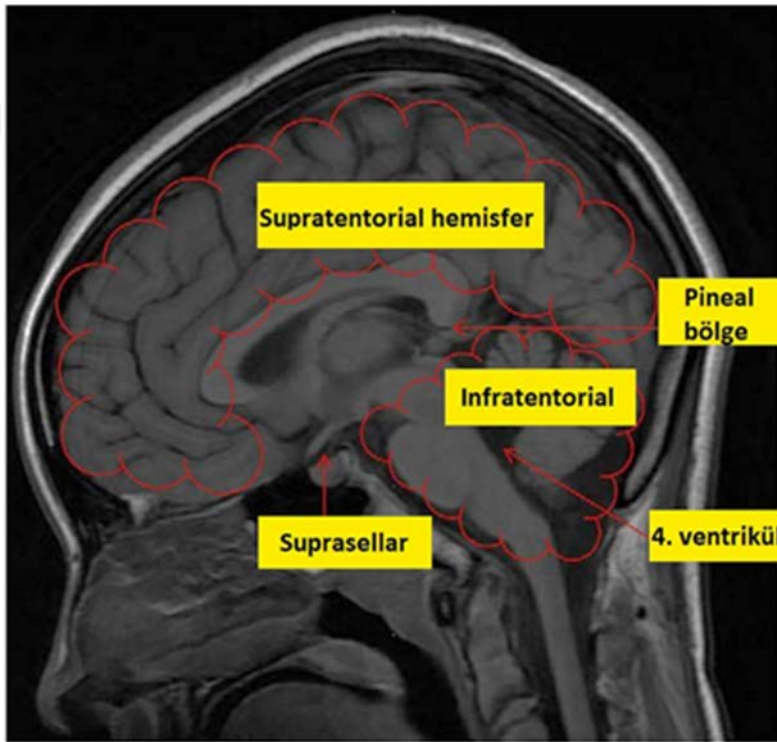
Posterior fossa tümörlerinin daha çok çocukluk çağı tümörleri olduğu bilinmekte ve yetişkinlerde nadir görüldüğü bildirilmektedir (58). Çocuklarda görülen en yaygın posterior fossa tümörü tipleri medulloblastom, atipik teratoid/rabdoid tümör, serebellar pilositikastrocitom, ependimoma ve beyin sapı gliomudur (Şekil 4.10) (59).

Histolojik yapılarının supratentorial yerleşimli tümörlerden farklılık göstermesi sebebiyle, posterior fossa tümörleri ayrı bir grup olarak sınıflandırılmaktadır (60). Posterior fossa'nın limitli alanı ve beyin sapında yer alan hayati nucleus'lara olası etkileri sebebiyle çok kritik olarak değerlendirilmektedir. Bu alanda bir tümör varlığı beyin sapı ve cerebellum'a ait bulguları ortaya çıkaracağı gibi dördüncü ventrikülün muhtemel blokajı ile hidrosefali de meydana gelebilmektedir (60).

Nörolojik bulguların kitlenin lokasyonuna ve hastanın yaşına göre değişkenlik gösterdiği belirtilmektedir (60). Ancak, semptom ve bulgular, öncelikle kafa içi basıncının artmasına, sonrasında ise cerebellum nucleusları ve beyin sapı

yapılarının kompresyonuna bağlıdır. Pontocerebellar köşeyi etkileyen tümörlerde CN V, CN VII ve CN VIII'e yönelik klinik bulgular ile karşılaşmaktadır (60). Orta hatta yerleşen cerebellum kitlelerinde, gövde ve yürüme ataksisi görülürken, hemisferlerde bulunanlarda dismetri, ekstremitate ataksisi, nistagmus, hipotoni ve hiporefleksi gibi bulguların gözlemlendiği belirtilmektedir (60).

Pediyatrik infratentorial yerleşimli tümörlerin en önemli göstergelerinin kafa içi basıncının artması ve ilişkili hidrosefali neticesinde şiddetli baş ağrısı, kusma ve görme bulanıklığı olduğu kaynaklarda yer almaktadır (59).



Şekil 4.10: Lokalizasyonuna göre en yaygın tümör tipleri.

Supratentoriyal hemisfer: astrositom, ganglioglioma, disembriyoplastik nöroepitelyal tümör (DNET).

Suprasellar: kraniyofarinjiyom, optik gliom, germ hücreli tümör, hipofiz adenomu.

Pineal bölge: germ hücreli tümör, pineal parankimal tümör (pineositoma, pineoblastom), astrositom.

Infratentorial: serebellar astrositom, medulloblastom, beyin sapı tümörü, ependymoma.

Dördüncü ventrikül: medulloblastom, ependimoma, beyin sapı gliomu, koroid pleksus tümörü (59).

4.6. İleri Biyomedikal Görüntüleme Teknikleri

Konnektom; tüm organizmalardaki nöron ve bağlantıların oluşturduğu nöral ağların üç boyutlu haritalandırmasını ve nöron fonksiyonlarını tanımlamayı hedefleyen kavrama verilen isimdir (61).

"Konnektom" terimi, öncelikle beyin içindeki sinirsel etkileşimlerin organizasyonunu yakalamak, haritalandırmak ve anlamak için bilimsel araştırmalarda kullanılır (61). Konnektom çalışmaları, bir organizmanın sinir sisteminin bir kısmı veya tamamı içindeki nöronların ve sinapslarının detaylı haritasının mikro yapısını veya tüm fonksiyonel ve kortikal bölgeler ile subkortikal yapıların bağlantılarının makro ölçekli tanımlanmasını kapsayabilir (61).

Brenner ve ark. (62), 1986 yılında elektron mikrografları ile *Caenorhabditis elegans* solucanındaki tüm nöronal ağı çıkartarak ilk konnektom çalışmasını oluşturmuşlardır. Konnektom çalışmalarının günümüze kadar gelen nihai amacı, insan beynindeki tüm nöronların oluşturduğu haritayı hastalıkta ve sağlıkta ortaya çıkartmaktır (63).

Hastalıkta ve sağlıkta insan beynini anlamak, bugün olduğu gibi geçmişte de büyük bir zorluk olmuş ve araştırmacıları yeni arayışlara yönlendirmiştir. Sinirbilimdeki ilerleme, veri toplama, analiz etme ve paylaşma konusunda gittikçe artan güçlü yöntemlerden büyük ölçüde yararlanmıştır. İnsan beyni araştırmaları için son yıllarda birçok invazif olmayan nörogörüntüleme yöntemi ortaya çıkmıştır. Bunlar arasında, manyetik rezonans görüntüleme (MRG), görüntü elde etmek için aynı tarayıcıyı kullanarak elde edilebilecek farklı görüntü modaliteleri nedeniyle bir işgücü teknolojisi haline gelmiştir. Dört ana MRG türü burada büyük önem taşımaktadır (63).

Yapısal (structural) MRG (sMRI): Modern beyin görüntüleme analizi için gerekli beyin yapılarının geometrik modellerini yapmada ve korteks kalınlığı veya gri cevher içinde nöronal iletim, miyelin gibi beyin mimarisinin ince yönlerini analiz etmede yardımcı olan basit ama yüksek çözünürlüklü görüntüler sağlayan çekimdir (63).

Difüzyon (diffusion) MRG (dMRI): Aksonal lif demetlerinin oryantasyonunu ortaya çıkarmak için beyaz cevher içindeki su moleküllerinin difüzyonunu analiz eder. Bu bilgi daha sonra genellikle “yapısal bağlantı” olarak adlandırılan uzak gri cevher konumlarını birbirine bağlayan uzun mesafeli beyaz cevher tractuslarını (traktografiyi) anlamak için kullanılabilir (63).

Görev tabanlı fonksiyonel (Task-activated functional) MRG (tfMRI): Beyin bölgelerinin, nörovasküler birleşme süreci vasıtasıyla sinirsel aktivite ile modüle edilen kan oksijen seviyesine bağlı (BOLD) MRI sinyaline dayanarak, davranışsal görevlerin yerine getirilmesinde hangi beyin bölgelerinin nispeten daha aktif veya devre dışı olduğunu ortaya koymaktadır (63).

Dinlenim hali (Resting-state) fonksiyonel MRG (rfMRI): Denekler tamamen istirahat halinde cihazda yatarken de BOLD sinyalindeki spontan dalgalanmaları korurlar; bu sayede gözler açık veya kapalı istirahat durumunda hangi beyin bölgelerinin sürekli iletişim halinde olduğu, nasıl aktive oldukları ve devre dışı kaldıkları anlaşılabilir (63).

Bu tez çalışmasının temel metodunu difüzyon manyetik rezonans görüntüleme oluşturduğu için yalnızca bu teknik ile ilgili detaylı bilgi verilecektir.

4.6.1. Difüzyon manyetik rezonans görüntüleme (dMRG)

1827 yılında, İskoç botanik bilimci Robert Brown, moleküllerin ortamda rastgele yaptıkları, üç boyutlu serbest devinimini içeren fiziksel süreci keşfetmiştir. “Brownian hareketi” olarak da adlandırılan bu süreç, ideal ortamda kendiliğinden başlar ve sürer (64). Bir sıvıdaki difüzyon, molekül ağırlığı, moleküller arası ilişki (viskozite) ve ortam ısısı ile ilişkili olarak değişir. Dokudaki hücresel yapı, kompartmanlar ve engeller yaratıp difüze olan moleküllerin hareketini etkiler (64).

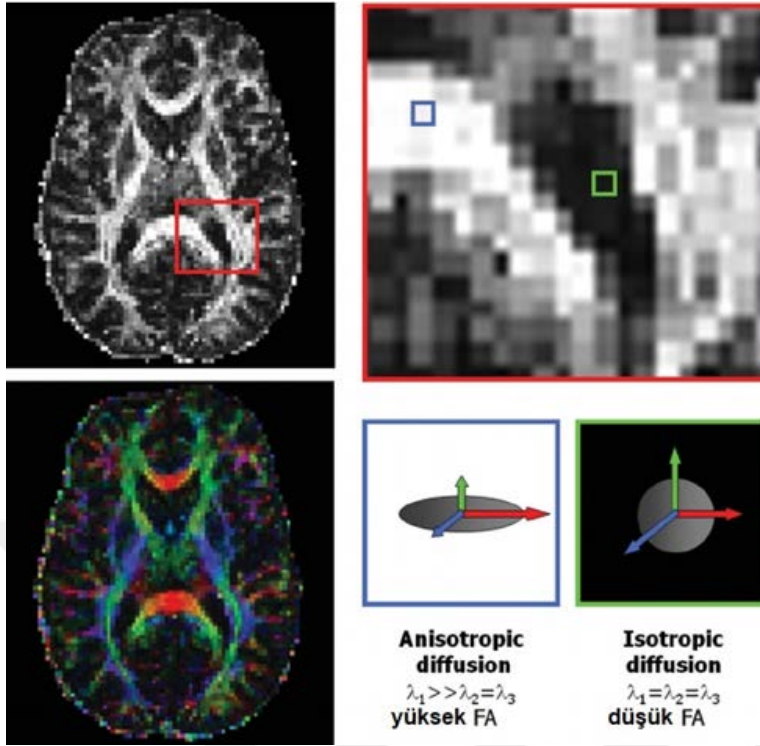
Beyindeki su molekülleri, sürekli olarak Brown hareketi sergilemektedir. Difüzyon MR, suyun bu rastgele hareketini, suyun mobilitesine karşı bariyerlerin varlığı içinde bir sonda olarak kullanır. Su difüzyonunun üç boyutlu modeli, beyin dokusunun mimarisi ve mikro yapısı ile aksonal demetlerin yönünü göstermek için kullanılabilir (65,66). Difüzyon fiber izleme yöntemi ise, vokselden voksele

tahmini fiber yönünü takip ederek özel beyaz cevher yollarını üç boyutlu olarak göstermek için kullanılabilir (67,68).

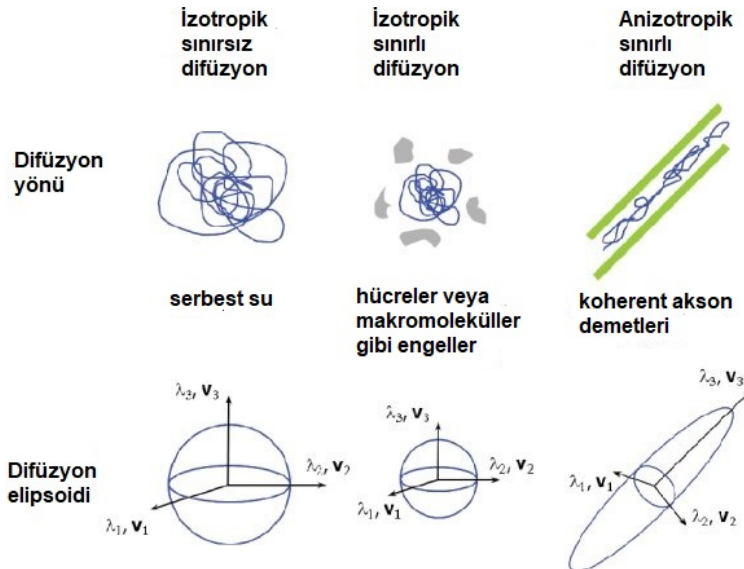
Beyaz cevherde serbest su moleküllerinin üç boyutlu bir alanın tüm yönlerine doğru olan difüzyonu aynı değildir. Mikroyapıları belli bir düzenle yerleşmiş olan dokularda difüzyon bir yönde diğer yönlere göre daha fazla olabilir. Brownian hareketinin yön bağımlı değişikliğine anizotropi adı verilir (69). Difüzyon anizotropisine ağırlıklı olarak beyaz cevher yollarının yönelimi sebep olur ve mikro-makro yapısal özelliklerinden etkilenir. Beyaz cevherdeki anizotropik difüzyon nedeniyle aksona paralel yönde difüzyon en fazla olurken, aksona dik difüzyon en az gözlenir. Fraksiyonel Anizotropi (seçilen bölgede difüzyonun hangi yönde ve miktarda olduğu), ortalama difüzyon miktarı (seçilen alandaki difüzyon miktarı-MD=Mean Diffusivity), trakt dansitesi, nöronal dansite gibi birçok parametre merkezi sinir sistemi tümörleri ve tedavilerinin incelenmesinde kullanılabilir. Bu parametrelerin kullanımı ile nöral ağ bütünlüğü gösterilebilir (70). Fraksiyonel anizotropi değerleri (FA) beyaz cevher bütünlüğünün ve değişikliklerinin göstergesidir (71) (Şekil 4.11).

Difüzyon ağırlıklı görüntülerden (DAG), beyin içerisindeki serbest su moleküllerinin yönü ve kısıtlanma miktarı hesaplanır. Bu değer, apparent diffusion coefficient-ADC adı verilen bir katsayı ile ölçülebilir. (72,73). Su moleküllerinin kısıtlanmadan, üç boyutlu uzaysal planda her yöne eşit dağılabildiği dokular için hesaplanan veriye izotropik difüzyon (örn: gri cevher), örneğin miyelin kılıf varlığı gibi bir yöne doğru kısıtlanmanın olduğu dokulardaki veriye ise anizotropik difüzyon adı verilir (örn:beyaz cevher) (Şekil 4.12)(72,73).

Anizotropik difüzyon matematiksel olarak 3x3 simetrik bir matris ile gösterilebilir ve bu matrise tensör denir. Tensör, difüzyonu 3 boyutta tanımlayan bir ifadedir. Tensör; uzun eksenini ana difüzyon yönünü gösteren bir elipsoid olarak en iyi şekilde tanımlanabilir (74,75). Difüzyon tensörünü matematiksel olarak hesaplamak için en az 6 farklı yönde difüzyon ağırlıklı görüntü ve buna ek olarak bir tane de difüzyon manyetik alan değişimi uygulanmamış (b=0) referans görüntüsü elde edilir. Bu görüntüler üzerinden çeşitli matematiksel işlemler ile difüzyon tensörü hesaplanır (75).



Şekil 4.11: Fraksiyonel anizotropi (FA) haritası. Anizotropik difüzyon bölgeleri (mavi kutu) beyaz cevheri gösteriyor. İzotropik difüzyon (yeşil kutu) gri cevheri veya BOS'u gösteriyor (76).



Şekil 4.12: Farklı ortamlarda su moleküllerinin hareketi ve bunlara ait difüzyon elipsoidleri. λ_1, λ_2 ve λ_3 , farklı mekansal yönler boyunca farklılıkları temsil eder (sırasıyla $\mathbf{v}_1, \mathbf{v}_2$ ve \mathbf{v}_3) (76).

Difüzyon tensörü simetrik olduğu için her zaman Jacobi transformasyonu kullanılarak köşegenleştirilebilir ve 3×3 'lük matriste sadece köşegen üzerinde 0'dan farklı değerler kalır (77). Köşegen üzerindeki bu 3 değere özdeğer (eigen value) denir. Köşegenleştirme işlemi sırasında kullanılan çarpanlar da özvektördür (eigen vector). Özdeğerlere karşılık gelen öz vektörler ellipsoidin eksenlerinin yönünü gösterir (75).

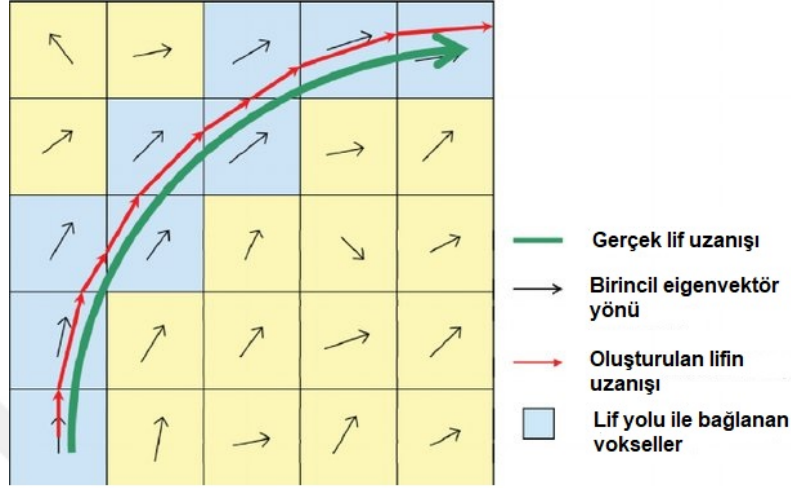
4.6.2. Traktografi

Difüzyon MRG (dMRI) fiber traktografisi, beynin yapısal bağlantılarını noninvazif olarak haritalayabilmesi nedeniyle nöro bilim topluluğunun önemli bir dayanağı haline gelmiştir (78). Difüzyon tensör görüntüleme (DTG), beyindeki beyaz cevher yollarının in vivo görselleştirmesini sağlayan ilk tekniktir. DTG ile dokulardaki difüzyonun hangi yönde daha fazla olduğu anlaşılmaktadır. Böylece, hedeflenen beyaz cevher traktuslarının yönü hakkında bilgi alınabilmektedir. Vokseller arasındaki bağlantılar özel programlar kullanılarak beyaz cevher yollarını beyin görüntüleri üzerinde 3 boyutlu traktografi görüntüleri olarak gösterebilir (79).

Traktografi denildiği zaman üç komponente ihtiyaç bulunmaktadır. Bunlar, bir difüzyon modeli, bir fiber-izleme algoritması ve ilgilenilen bir dizi anatomik bölge (ROI)'dir (80). Fiber izleme algoritması, difüzyon modeli ve anatomik ROI'ler tarafından verilen yön bilgisine dayanarak beyaz maddenin yörüngesini yeniden yapılandırır. Fiber izleme algoritması için aynı DTG sekansının farklı matematiksel analizleri olan deterministik, olasılıksal, filtrelenmiş veya global yaklaşımlar kullanılabilir. Bu algoritmalar tarafından oluşturulan hataları tanımlamak için beyaz cevher traktuslarının anatomisinin tam olarak bilinmesi gerekir (80).

Fiber traktografi günümüzde farklı modellemeler ile oluşturulabilmektedir. Bunlardan ilki ve en çok kullanılanı çizgi izleme algoritmasıdır. Burada komşu voksellerdeki lokal tensör değişiklikleri izlenir. Bu algoritma, komşu piksellerde kırımlar yaratır ve gürültüyü minimuma indirir. Bu yöntemde seçilen bir başlangıç noktasından başlayan ve difüzyon ellipsoidinin uzandığı yönde ilerleyen çizgisel bir model oluşturulur. Farklı bir voksele geçildiğinde çizginin takip ettiği yeni voksel için hesaplanmış difüzyon ellipsoidinin uzanım yönünü takip eder (Şekil 4.13).

Sonuçta beyin beyaz cevherinin seçilen başlangıç noktasından itibaren hangi yönde ilerlediği üç boyutlu grafik objeleri ile gösterilebilir. Bu algoritma FACT (Fiber Assignment by Continuous Tracking) olarak bilinir ve birçok programda standart olarak yer almaktadır.



Şekil 4.13: Her bir komşu vokseldeki tahmini lif yönü ile traktusun yeniden oluşturulma şeması

Ancak, günümüzde birçok araştırmacı difüzyon ağırlıklı görüntülemeye traktografinin altın standardının artık difüzyon tensör modeli olmadığını düşünmektedir (80,81). Difüzyon tensor görüntülemeye bir sınırlama söz konusudur, bu da difüzyon tensör modelinin, çapraz yapan beyaz cevher liflerinin karmaşık yapısını kesin bir şekilde ortaya koyamamasıdır. DTG fiber izleme, kesişim noktalarından geçen beyaz cevher yollarını tam olarak takip edememektedir (82). Bu nedenle, difüzyon tensor görüntülemenin bir başka metodu olan ve özellikle birbiriyle çapraz yapan liflerin olduğu bölgelerde daha doğru sonuçlar vermesi sebebiyle, HARDI (High angular resolution diffusion imaging) / Q ball metodunun kullanılması tavsiye edilmektedir (82-85). Yüksek açısal çözünürlük difüzyon görüntüleme (HARDI), aynı vokseli çaprazlamasına geçen çoklu lif topluluklarını birbirinden ayırt etme özelliğine sahiptir (85). HARDI tekniğiyle fiber izleme yöntemi, beyaz cevher yollarını, lifleri çaprazlamasına geçen bölgeler içerisinden takip edebilirken, klasik DTG fiber izleme işlemi, aynı bölgelerde durmakta ya da hatalı sonuçlar vermektedir (83). Ancak HARDI'nin klinik bilimlerdeki kullanımı metodun görece yeni olması sebebiyle DTG'ye göre henüz daha azdır (80).

4.6.3. dMRG'nin beyin patolojilerinde kullanımı

Traktografi, ameliyat öncesi intraoperatif planlama ve karar vermeye çok yönlü yaklaşımın önemli bir bileşeni haline gelmiştir (86). Önceden, beyin cerrahının direkt elektrik stimülasyon olmadan erişemeyeceği tractus corticospinalis ve fasciculus arcuatus gibi cerrahi rezeksiyonun genişliğini etkileyecek yapıların anatomik ve morfolojik özelliklerinin gösterilmesi dMRG'nin kullanılmasıyla mümkün olmuştur (80,87).

Tümörün varlığı, beyaz cevher traktuslarında yer değiştirme, kesilme, ödem veya infiltrasyona yol açabilir. Difüzyon tensor görüntüleme, tümörün beyaz madde bütünlüğü üzerindeki lokal etkilerini gösterebilir. Bu etkileri daha spesifik şekilde tanımlamak için dört ana tipte patern açıklanmıştır;

- (1) Traktus'da yer değişimi var ancak sinyal normal
- (2) Traktus yönü normal, vajonik ödem var ancak sinyal azalmış
- (3) Traktusta bozulma, sinyalde azalma mevcut (bu tablo tümör infiltrasyonunu düşündürmelidir)
- (4) Traktus yıkımını gösteren anizotropik sinyal kaybı (80,88).

Difüzyon tensör görüntüleme, diğer yöntemlerle birlikte daha güvenli ve hastaya özgü bir prosedür sağlayan, pre-operatif ve intraoperatif değerlendirmeye imkan sunan bir araçtır. dMRI / fMRI'nin hastaya özel rehberlik sağlamak için beyin cerrahisi navigasyon sistemlerine entegrasyonu, özellikle anatomik distorsiyon varlığında, beyin cerrahisi rezeksiyonlarının etkinliğine ve güvenliğine katkıda bulunacaktır (80).

5. MATERYAL VE METOT

Bu çalışmanın metot kısmı Harvard Üniversitesi Tıp Fakültesi'ne ait eğitim-araştırma hastanelerinden biri olan Boston Childrens' Hospital'da, Pediatrics, Fetal-Neonatal Neuroimaging and Developmental Science Center (FNNDSC)'da yürütülmüştür.

Hasta kayıtlarına erişim ve kullanıma ilişkin gerekli izinlerin alınmasının ardından, kayıtlarda posterior fossa tümörü sebebi ile yer alan, cerrahi operasyonunu bu hastanede geçirmiş ve cerrahi sonrası takibi yine bu hastanede yapılmış hastalar incelenmiştir. Infratentoriyel yerleşim gösteren posterior fossa tümör tiplerinin tamamı ayırım gözetmeksizin çalışma listesine dahil edilmiştir. Eldeki verilere göre hastaların yaş, cinsiyet, operasyon öncesi tanıları, operasyon sonrası klinik değerlendirmeleri, tümörün lokalizasyonu ve patoloji sonuçlarına ilişkin çizelge hazırlanmıştır. Buna göre, toplamda '40' hasta çalışmaya dahil edilebilir olarak değerlendirilmiştir. MRG çekimlerinin kimi zaman kişiden kimi zaman ise çeşitli dış faktörlerden kaynaklanan sebeplerle kaliteli sonuç vermemesi dolayısıyla tüm görüntülerin kullanılması mümkün olamamıştır. Sonuç olarak, 30 hastanın örneği kullanılabilmiştir. Buna ek olarak, operasyon öncesi ve sonrası lif değişikliklerini takip edecek traktografi çalışmasında kıyaslamanın güvenilirliğini arttırmak için, her bir hasta ile aynı yaş ve aynı cinsiyette sağlıklı kontrol grubu çalışmaya dahil edilmiştir.

Çalışmanın genel prosedürü şu şekildedir;

- Hasta arşiv kayıtlarına ulaşılarak, detaylı raporların incelenmesi ve dahil edilme kriterlerine uygun örneklerin seçilmesi
- Dahil edilme kriterlerine uygun hastaların operasyon öncesi ve sonrası yapısal MRG, difüzyon MRG ve FLAIR görüntülerinin kaydedilmesi
- Hasta grubunun operasyon önce ve sonrası atlas temelli hacim analizi
- Hasta ve sağlıklı kontrol grubunun traktografisi

- Son olarak elde edilen verilerin istatistiksel analizi ve değerlendirilmesi.

5.1. Hasta arşiv kayıtlarının incelenmesi ve örnek seçimi

Amerika Birleşik Devletleri, üniversite ve araştırma hastanelerinde kurumda yürütülecek araştırmaların yürütücü ve katılımcılar açısından uygunluğuna karar veren birime 'Institutional Review Board (IRB)' denilmektedir. İlgili hastanenin IRB biriminden her yaştan hastanın normal ve patolojik beyin görüntülerinin tarafımdan çalışılabileceğine dair izin 29/01/2019 tarihinde alınmıştır. Bu tarihten itibaren, önce i2b2 (Informatics for Integrating Biology and the Bedside) yazılımı ile posterior fossa tümörü tanısı konmuş tüm hasta kayıtları talep edilmiştir. Neticede 296 hastanın o tarihe kadar bu tanı ile hastanede yer aldığı ve protokol numaraları bilgisi tarafıma verilmiştir. Sonrasında PowerChart ile tüm hastaların raporları okunmuş ve dahil edilme kriterlerine uyan 40 hastanın manyetik rezonans görüntüleri, ChRIS (Childrens Research Integration Service) yazılımı kullanılarak retrospektif olarak araştırma bilgisayarına kayıt edilmiştir.

Takip eden analizlerde bu hastalardan 30'u traktografi, 25'i ise hacim analizine dahil edilebilmiştir. Aşağıda, çalışmaya dahil edilen hastalar için kullanılan kodlamalar, yaşları, cinsiyetleri ve patolojilerine ilişkin tablo verilmiştir (patolojik isimlendirmeler hasta raporunda yazan şekliyle alınmıştır).

Tablo 5.1: Traktografi çalışmasına dahil edilen örneklere ait bilgiler.

Hasta kodu	Yaşı	Cinsiyeti	Patolojisi
s2	2	E	Anaplastik ependimom
s4	10	K	Medulloblastom
s6	8	K	Pilositik astrositom
s7	14	E	Pilositik astrositom
s8	8	K	Jüvenil pilositik astrositom
s9	15	E	Jüvenil pilositik astrositom
s10	2	K	Jüvenil pilositik astrositom
s11	5	E	Astrositom
s12	2	E	Pilositik astrositom
s13	3,5	E	Gangliogliom

Hasta kodu	Yaşı	Cinsiyeti	Patolojisi
s14	8	E	Medulloblastom
s15	10	K	Anaplastik medulloblastom
s16	1,5	K	Anaplastik medulloblastom
s17	13	K	Astroisitom
s18	7	E	Ewing sarkomu
s21	6	K	Pilositik astrositom
s23	16	E	Pilositik astrositom
s25	15	K	Yüksek gradlı gliom
s26	7	E	Anaplastik medulloblastom
s28	16	K	Koroid pleksus papillomu
s29	7	K	Anaplastik astrositom
s30	8	E	Pilositik astrositom
s33	15	E	Pilositik astrositom
s34	12	E	Medulloblastom
s35	2	E	Medulloblastom
s36	2	K	Pilositik astrositom
s37	4	E	Pilositik astrositom
s38	2	E	Anaplastik ependimom
S39	1,5	E	Ependimom, WHO grad II
s40	2	E	Medulloblastom

5.2. Manyetik Rezonans Görüntülerinin Çekim Parametreleri

Traktografi sekansları 30 difüzyon ağırlıklı ($b = 1,000 \text{ s/mm}^2$) ve 5 difüzyon olmayan ($b = 0 \text{ s/mm}^2$) olarak 3T MR sisteminden elde edilmiştir. (Skyra, Siemens Medical Systems, Erlangen. Germany) $TR = 10 \text{ s}$; $TE = 88 \text{ ms}$; $\delta = 12.0 \text{ ms}$; $\Delta = 24.2 \text{ ms}$; $FOV = 22 \times 22 \text{ cm}$; kesit kalınlığı= 2.0 mm ; matrix size = 128×128 , iPAT = 2.) Yapısal MRG için T1 Sagittal (MPRAGE, $256 \times 256 \times 1 \times 1 \times 1$) görüntüler alınmıştır. Tüm hastaların aynı cihaz ve çekim parametreleri ile görüntülerinin alınmış olmasına dikkat edilmiştir.

5.3. Görüntülerin Hacimsel Analizi

Hastalardaki operasyon öncesi ve sonrası total beyin, beyaz-gri cevher, beyin omurilik sıvısı ve subkortikal yapıların hacim değişikliklerine ilişkin hacimsel analizi

için atlas-temelli segmentasyon metodu olan VolBrain kullanılmıştır (89). DICOM formatındaki T1w beyin MR görüntüleri anonimize edilerek, dcm2nii ile (MRICRON yazılımının bir parçası) sıkıştırılmış NIFTI formatına çevrilmiştir.

<https://volbrain.upv.es/> (erişim tarihi 21.10.2019) sitesi üzerinden üye kaydı yapılarak görüntülerin yüklenmesinden sonra tam otomatik segmentasyon sonuçları “pdf” dosyası olarak elde edilebilmiştir (89). Elde edilen hacim verilerinden bir numaralı hastaya ait operasyon öncesi ve sonrası tabloların pdf formatı, örnek teşkil etmesi açısından teze ek olarak sunulmuştur.

Analizde, 30 örneğin 25’i çalışılabilmiştir. Kalan beş örnek, yaşlarının çok küçük olması sebebiyle otomasyona uygun olmamış ya da ileri derecedeki patolojileri sebebiyle doğru sonuçlar vermediğinden dahil edilememiştir (s16, s21, s35, s36, s39). Dahil edilen 25 hastanın, operasyon öncesi ve sonrası görüntüleri üzerinden beynin toplam hacmi, gri ve beyaz cevher hacimleri (sağ-sol), cerebrum ve cerebellum’da gri ve beyaz cevher hacimleri ve subkortikal yapıların hacimleri karşılaştırılmıştır.

5.4. Hasta ve sağlıklı kontrol grubunun traktografisi

Feigl ve arkadaşları (90), mevcut programlar ve bunların içerdikleri algoritmaları birbirleri ile mukayese ederek, sinir liflerinin yapılandırmasında anatomik doğruluk ve başarılarına göre bir sıralama yapmışlardır. Bu nedenle çalışmada, yapılandırma neticesinde liflerin anatomik olarak doğruluğunu yüksek seviyede verdiği gösterilmiş yazılımlardan biri olan ‘TrackVis’ programı tercih edilmiştir. TrackVis sinir lifi görüntüleme ve analiz programıdır. Bu program ile lif izlemesi yapılamamaktadır.

Sinir liflerinin yeniden oluşturulması ve görüntülenmesi için TrackVis (Version 0.6.1; trackvis.org), Diffusion Toolkit seti ile birlikte yüklenmiştir. Diffusion Toolkit görüntüleri yeniden yapılandırma ve TrackVis’te görüntülenmesi için oluşturulan araç setidir. Sözü edilen her iki program ayrı ayrı yüklenerek çalıştırılmaktadır.

Traktografi yolaklarının izlenmesinde HARDI (Q-ball) modelinde streamline/FACT algoritması ile 45° açı eşik değeri (angle threshold) kullanılmıştır.

Liflerin rekonstrüksiyonu için fraksiyonel anizotropi (FA) eşiği (threshold) kullanılmamıştır (84). Cerebellum'un üç pedünkülüne yerleştirilecek birer ROI (region of interest) noktası ile yollar grup halinde çıkartılmıştır (84,91).

5.4.1. ROI (Region of Interest)'lerin yerleştirilmesi

Pedunculus cerebellaris inferior (PCI/ ICP) (Sağ-Sol)

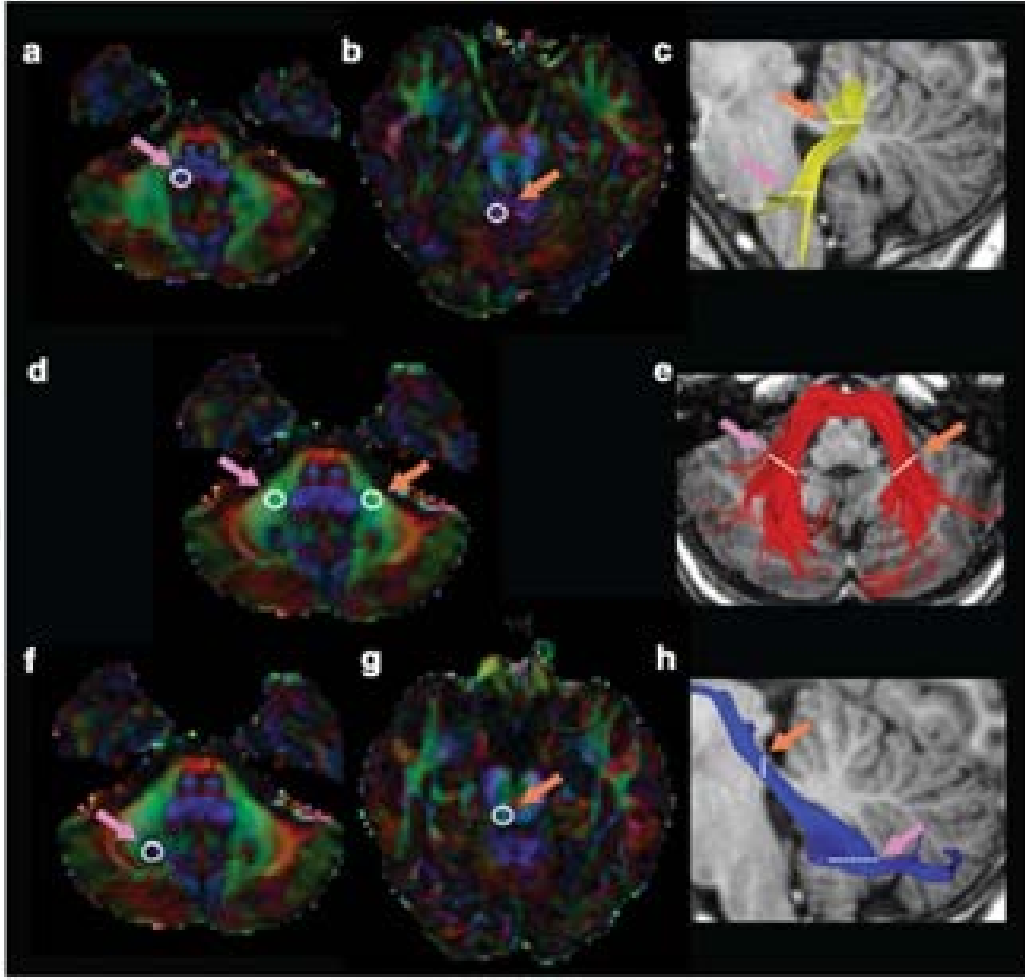
İlk ROI küresi PCI'a aksiyal planda, nucleus dentatus'un altında bulbus seviyesinde yerleştirilmiştir (FA renk haritasında mavi gözükmetedir) (Şekil 5.1). İkinci küresel ROI, Mori ve ark. (92) tarafından tanımlandığı gibi ipsilateral PCI'ya pontomesencephalic bileşkede yerleştirilmiştir (FA renk haritasında yeşil vokseller olarak gözükmetedir). Lifler ROI¹'den ROI²'ye doğru takip edilmiştir. Elde edilen sonuçlar diğer araştırmacıların verileri ile eşleşmiştir (84,91).

Pedunculus cerebellaris medius (PCM/ MCP)

Fibrae pontocerebellares ilk olarak nuclei pontis'ten çıkar ve cerebellum'a girmeden evvel orta hatta çapraz yaparak (FA renk haritasında kırmızı) antero-posterior doğrultuda (FA renk haritasında yeşil) yayılır. PCM, cerebellum içindeki sağ ve sol PCM liflerinin orta kısımlarına iki küresel ROI yerleştirilerek izlenmiştir. Pedunculus cerebellaris medius sağlıklı bireylerde tek bir yol olarak yapılandırılmaktadır. Ancak bu çalışmada örneklerin birçoğunda bu bölgede tümör varlığı veya tümörün opere edilmesi sebebiyle, özellikle sağ ve solda ayrı ayrı oluşturulmuştur. Bu verilerin hem ayrı ayrı değerleri hem de sağ-sol ortalamaları kayıt altına alınmıştır.

Pedunculus cerebellaris superior (PCS/SCP) (Sağ-Sol)

Bir küresel ROI pons'un orta hizasında aksiyal FA renk haritasında nucleus dentatus'a yerleştirilmiştir. İkinci küresel ROI ise ipsilateral pedunculus cerebellaris superior'a pontomesencephalic bileşkenin pedunculus cerebellaris superior ile kesişim noktasına yerleştirilmiştir (FA renk haritasında yeşil). Bu takip metotları kullanılarak, bu yolun çaprazdan sonra dorsalde kontralateral kortekse doğru lifleri izlenememiştir ancak Mori ve ark. (92) tarafından tanımlanan metot ile ipsilateral kortekse giden lifleri takip ile yapılandırılmıştır.



Şekil 5.1: Kullanılan ROI noktalarının örnek gösterimi (91).

Üst satır, pedunculus cerebellaris inferior

Orta satır, pedunculus cerebellaris medius

Alt satır, pedunculus cerebellaris superior

5.5. İstatistiksel Analiz

Traktografi çalışmasına ait istatistiksel analizler için NCSS (Number Cruncher Statistical System) 2007 (Kaysville, Utah, USA) programı kullanıldı. Çalışma verileri değerlendirilirken tanımlayıcı istatistiksel metotlar (ortalama, standart sapma, medyan, frekans, yüzde, minimum, maksimum) kullanıldı. Normal dağılım gösteren nicel değişkenlerin gruplar arası değerlendirmelerinde bağımsız iki grup t testi

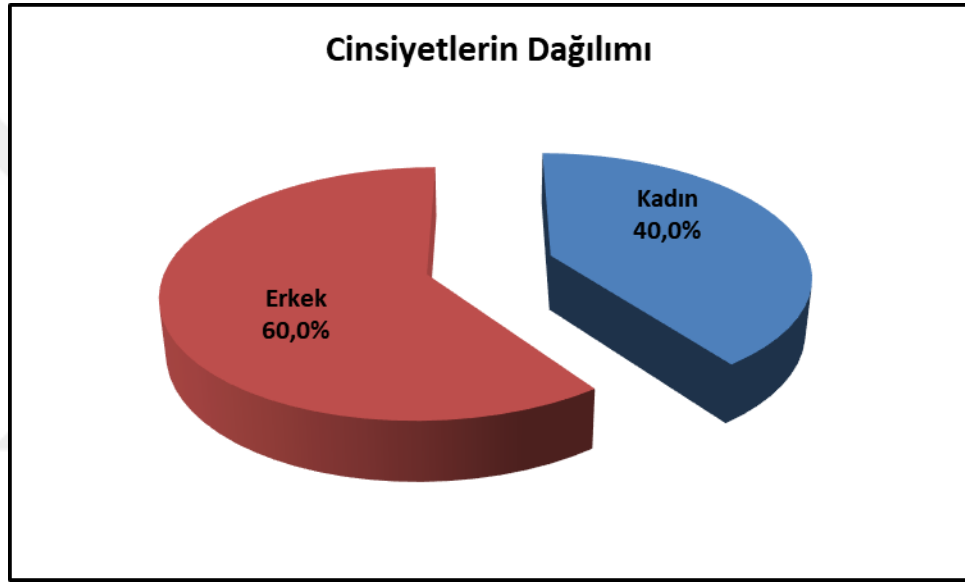
kullanılırken, grup içi karşılaştırmalarında Paired Samples t test kullanıldı. Normal dağılım göstermeyen nicel değişkenlerin gruplar arası grup içi karşılaştırmalarında Mann Whitney U testi kullanılırken, grup içi karşılaştırmalarında Wilcoxon signed-ranks testi kullanıldı. İstatistiksel anlamlılık $p < 0,05$ olarak kabul edildi.

Hacim analizine ait istatistiksel analizler için NCSS (Number Cruncher Statistical System) 2007 (Kaysville, Utah, USA) programı kullanıldı. Çalışma verileri değerlendirilirken tanımlayıcı istatistiksel metotlar (ortalama, standart sapma, medyan, frekans, yüzde, minimum, maksimum) kullanıldı. Normal dağılım gösteren nicel değişkenlerin grup içi karşılaştırmalarında Paired Samples t- test kullanıldı. Normal dağılım göstermeyen nicel değişkenlerin grup içi karşılaştırmalarında Wilcoxon signed-ranks testi kullanıldı. İstatistiksel anlamlılık $p < 0,05$ olarak kabul edildi.

6. BULGULAR

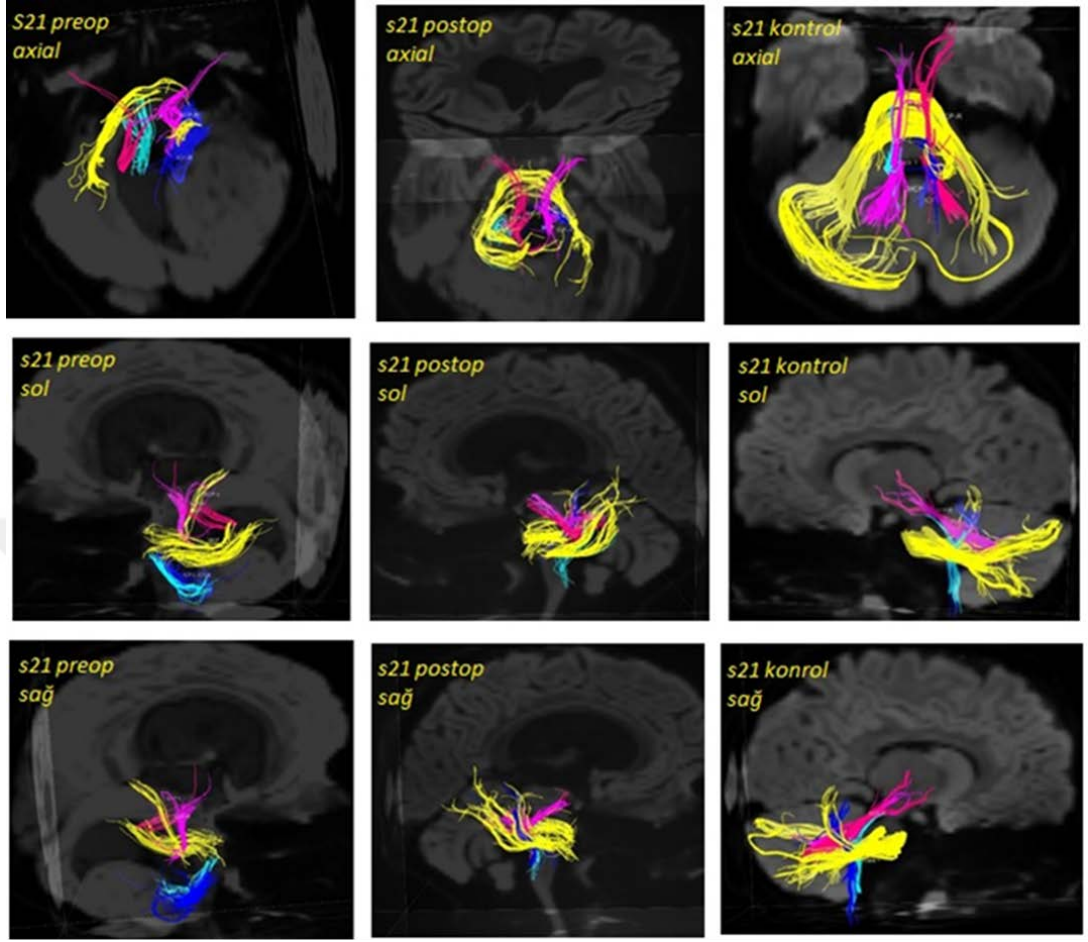
6.1. Traktografi alıřmasına ait sonular

alıřmanın bu blm, %40'ı (n=24) kız, %60'ı (n=36) erkek toplam 60 ocukla yapılmıřtır. alıřma ve kontrol gruplarının her ikisinde de 30'ar olgu yer almaktadır.



řekil 6.1: Cinsiyetlerin dađılımları

 boyutlu lif yapılandırmasından sonra tmrn cerebellar sinir liflerine yaptıđı etkiler morfolojik olarak tespit edilmiřtir. Bulguların matematiksel olarak deđerlendirilebilmesi iin programdan elde edilen FA deđerı, ADC deđerı, lif hacmi (volume), lif uzunluđu (length), lif sayısı (number) deđerlendirilmiřtir. řekil 6.2 ve řekil 6.3'de cerebellar tmrn pedunculus cerebellaris medius'un sađdaki liflerinde meydana getirdiđi yer deđiřtirme etkisi grlebilir. Diđer tm rneklerin yapılandırma grntleri ekte verilmiřtir.



Şekil 6.2: S21 kodlu hastanın operasyon öncesi, sonrası ve aynı yaş cinsiyetteki kontrol yapılandırmasına ait sonuçlar görülmektedir.

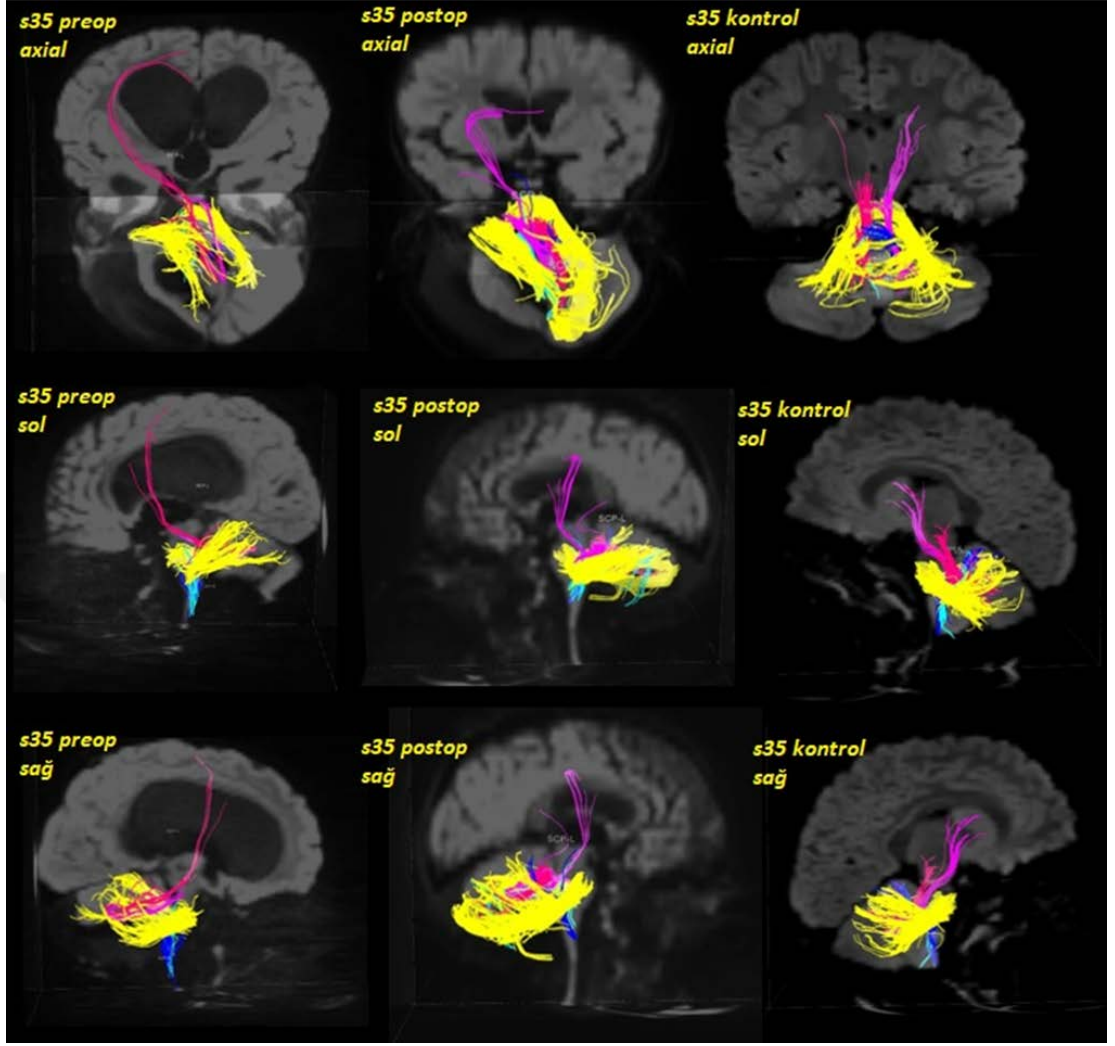
Cinsiyet: Kız

Yaş: 6

Tümör Lokalizasyonu: Genişleyen nodülle beraber büyük sağ cerebellar tümör ve derin medial kist, kitle etkisi ve beyin sapına baskı uygulamaktadır. Ek olarak önemli iletişimsiz hidrosefali bulunuyor.

Patoloji: Piloitik Astrositom

Operasyon öncesi: Bir ay devam eden papilödem ve trunkal ataksi ile sağ üst ekstremitte dismetrisi bulunmaktadır. Uzun süredir devam eden makrosefali varlığı belirtilmiş.



Şekil 6.3: s35 kodlu hastanın operasyon öncesi, sonrası ve aynı yaş cinsiyetteki kontrol yapılandırmasına ait sonuçlar görülmektedir.

Cinsiyet: Erkek

Yaş: 2

Tümör Lokalizasyonu: Cerebellum

Patoloji: Medulloblastoma ve hidrocefali

Operasyon öncesi: Tesadüfen bulunmuş. Cerrahiden sonra kemoterapiye başlamış, üç kez otolog kök hücre nakli yapılmış.

Tablo 6.1: Ortalama FA Değişkenlerinin Pre-op, Post-op ve Kontrol Grubuna Göre Değerlendirilmesi

		PRE-OP	POST-OP	KONTROL	^a Preop- Postop	^b Preop- Kontrol	^b Postop- Kontrol
MCP-R	<i>Min-Maks (Medyan)</i>	0,37-0,64 (0,52)	0,42-0,62 (0,52)	0,4-0,7 (0,5)	0,990	0,088	0,060
	<i>Ort±Ss</i>	0,522±0,059	0,522±0,05	0,546±0,048			
MCP-L	<i>Min-Maks (Medyan)</i>	0-0,63 (0,51)	0,38-0,61 (0,52)	0,5-0,6 (0,5)	0,351	0,028*	0,013*
	<i>Ort±Ss</i>	0,490±0,115	0,509±0,054	0,540±0,038			
MCP ORTALAMA	<i>Min-Maks (Medyan)</i>	0,29-0,63 (0,51)	0,43-0,62 (0,51)	0,5-0,6 (0,5)	0,485	0,014*	0,015*
	<i>Ort±Ss</i>	0,506±0,07	0,515±0,045	0,543±0,039			
SCP-R	<i>Min-Maks (Medyan)</i>	0,11-0,61 (0,47)	0,27-0,65 (0,48)	0,4-0,6 (0,5)	0,312	0,016*	0,057
	<i>Ort±Ss</i>	0,444±0,111	0,464±0,085	0,502±0,063			
SCP-L	<i>Min-Maks (Medyan)</i>	0,12-0,62 (0,48)	0,27-0,61 (0,46)	0,4-0,6 (0,5)	0,884	0,083	0,022*
	<i>Ort±Ss</i>	0,469±0,104	0,466±0,078	0,507±0,056			
ICP-L	<i>Min-Maks (Medyan)</i>	0,22-0,61 (0,47)	0,36-0,59 (0,47)	0,4-0,6 (0,5)	0,737	0,994	0,802
	<i>Ort±Ss</i>	0,460±0,084	0,464±0,066	0,460±0,062			
ICP-R	<i>Min-Maks (Medyan)</i>	0,25-0,58 (0,48)	0,29-0,63 (0,45)	0,4-0,6 (0,5)	0,801	0,927	0,909
	<i>Ort±Ss</i>	0,457±0,079	0,461±0,073	0,459±0,054			
TOPLAM	<i>Min-Maks (Medyan)</i>	0-0,41 (0,35)	0,23-0,42 (0,34)	0,3-0,4 (0,4)	0,567	0,117	0,067
	<i>Ort±Ss</i>	0,332±0,075	0,339±0,038	0,356±0,029			

^aPaired Samples test

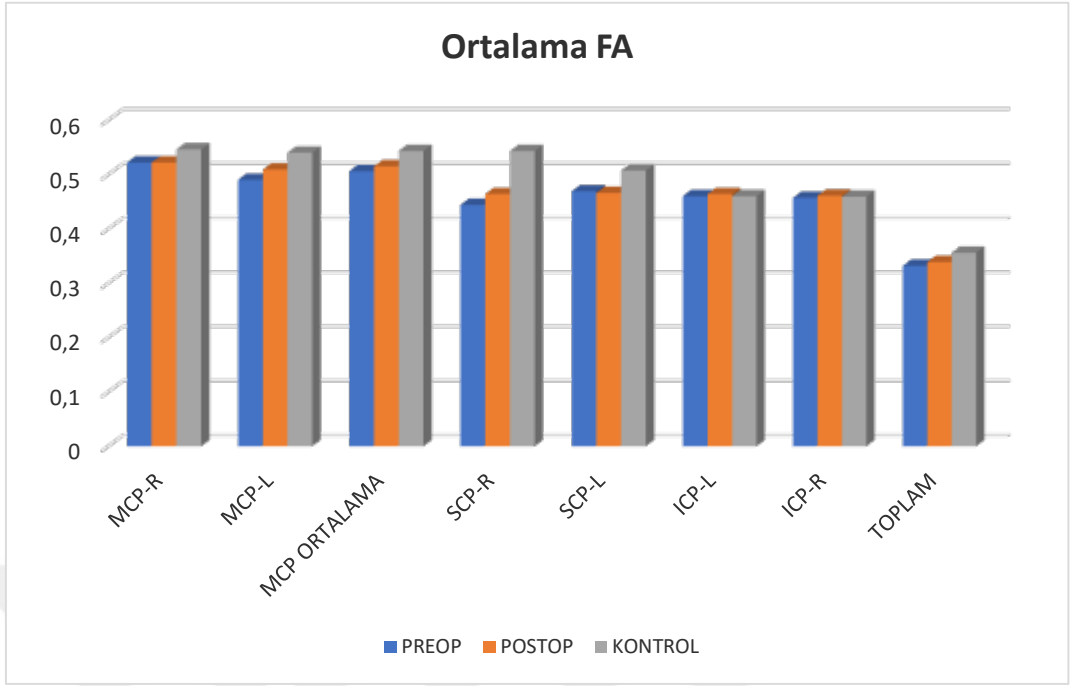
^bBağımsız iki grup testi

* $p < 0,05$

Operasyon öncesine göre operasyon sonrası **Ortalama FA** değişkenlerinden MCP-R; MCP-L, MCP ortalama, SCP-R, SCP-L, ICP-L, ICP-R ve TOPLAM ölçümlerindeki değişim istatistiksel olarak anlamlı değildir ($p>0,05$).

Pre-op ölçümler ile kontrol grubunun MCP-R ölçümleri arasında anlamlı farklılık saptanmazken ($p>0,05$). MCP-L ölçümleri pre-op'a göre kontrol grubunda anlamlı düzeyde yüksek olarak saptanmıştır ($p<0,05$). MCP ortalama ölçümleri de çalışma grubu pre-op dönemde kontrol grubundan anlamlı düzeyde düşük olarak saptanmıştır ($p<0,05$). SCP-R düzeyleri yine pre-op'ta kontrol grubundan anlamlı düzeyde düşük olarak saptanmıştır ($p<0,05$). SCP-L, ICP-L ve ICP-R ve TOPLAM ölçümleri ise pre-op ve kontrol grupları arasında istatistiksel olarak anlamlı farklılık göstermemektedir ($p>0,05$).

Post-op ölçümler ile kontrol grubunun MCP-R ölçümleri arasında anlamlı farklılık saptanmazken ($p>0,05$). MCP-L'nin post-op ölçümleri kontrol grubuna göre anlamlı düzeyde yüksek olarak saptanmıştır ($p<0,05$). MCP ortalama ölçümleri de postop'a göre kontrol grubunda anlamlı düzeyde yüksek olarak saptanmıştır ($p<0,05$). SCP-R düzeyleri anlamlı farklılık göstermezken ($p>0,05$). SCP-L post-op'a göre kontrol grubunda anlamlı düzeyde yüksek olarak saptanmıştır ($p<0,05$). ICP-L ve ICP-R ve TOPLAM ölçümleri ise post-op ve kontrol grupları arasında istatistiksel olarak anlamlı farklılık göstermemektedir ($p>0,05$).



Şekil 6.4: Ortalama FA değerlerinin üç grupta tüm bölgelere göre değerlendirilme grafiği

Tablo 6.2: Ortalama ADC Değerinin Pre-op, Post-op ve Kontrol Grubuna Göre Değerlendirilmesi

		PRE-OP	POST-OP	KONTROL	^aPreop- Postop	^bPreop- Kontrol	^bPostop- Kontrol
MCP-R	<i>Min-Maks (Medyan)</i>	0,66-1,34 (0,8)	0,46-0,97 (0,81)	0,68-0,97 (0,76)	0,144	0,020*	0,186
	<i>Ort±Ss</i>	0,839±0,137	0,803±0,109	0,772±0,061			
MCP-L	<i>Min-Maks (Medyan)</i>	0-0,94 (0,81)	0,57-0,94 (0,81)	0,68-0,84 (0,76)	0,625	0,467	0,037*
	<i>Ort±Ss</i>	0,786±0,164	0,802±0,085	0,763±0,047			
MCP ORTALAMA	<i>Min-Maks (Medyan)</i>	0,37-1,07 (0,81)	0,51-0,96 (0,81)	0,68-0,9 (0,76)	0,658	0,071	0,084
	<i>Ort±Ss</i>	0,813±0,122	0,802±0,093	0,768±0,052			
SCP-R	<i>Min-Maks (Medyan)</i>	0,69-1,63 (0,98)	0,59-1,58 (0,94)	0,76-1,06 (0,91)	0,433	0,014*	0,087
	<i>Ort±Ss</i>	1,013±0,193	0,985±0,206	0,915±0,077			
SCP-L	<i>Min-Maks (Medyan)</i>	0,75-1,56 (0,96)	0,71-1,65 (0,94)	0,75-1,28 (0,93)	0,462	0,029*	0,128
	<i>Ort±Ss</i>	1,014±0,176	0,986±0,17	0,93±0,104			
ICP-L	<i>Min-Maks (Medyan)</i>	0,78-1,43 (1)	0,75-9,24 (0,98)	0,77-1,28 (0,98)	0,397	0,133	0,295
	<i>Ort±Ss</i>	1,033±0,141	1,274±1,512	0,982±0,118			
ICP-R	<i>Min-Maks (Medyan)</i>	0,74-1,36 (1)	0,78-1,34 (0,98)	0,78-1,2 (0,99)	0,784	0,423	0,530
	<i>Ort±Ss</i>	1,01±0,149	1,003±0,138	0,984±0,098			
TOPLAM	<i>Min-Maks (Medyan)</i>	0,78-1,41 (0,96)	0,83-1,48 (0,97)	0,8-1,05 (0,89)	0,912	0,002**	0,001**
	<i>Ort±Ss</i>	0,983±0,14	0,979±0,126	0,897±0,049			

^aPaired Samples test

^bBağımsız iki grup testi

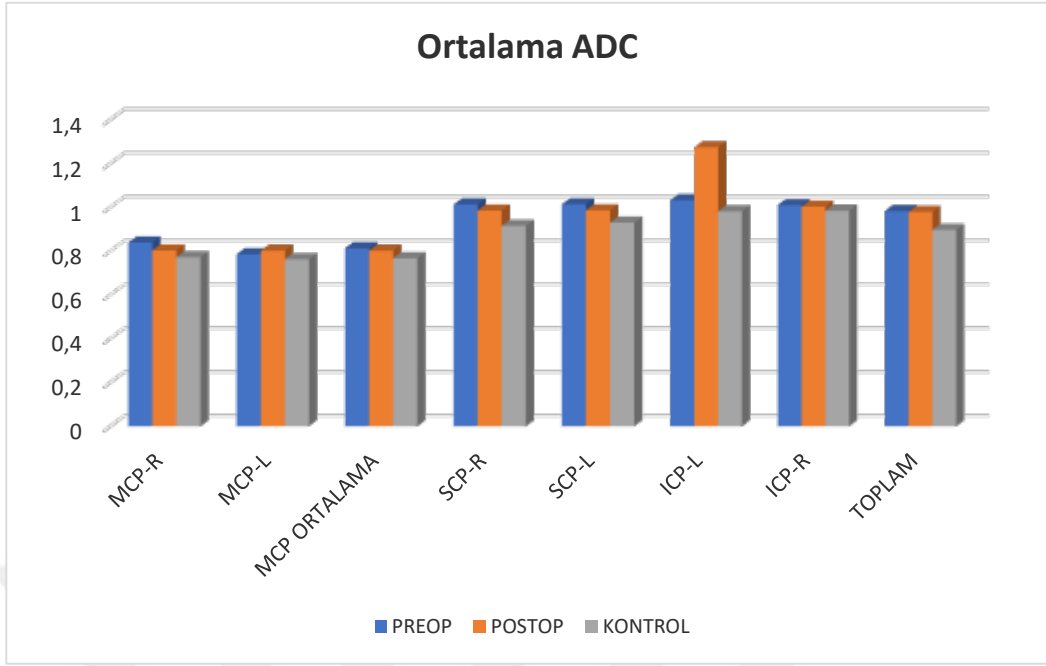
* $p < 0,05$

** $p < 0,01$

Operasyon öncesine göre operasyon sonrası **Ortalama ADC** değişkenlerinden, MCP-R; MCP-L, MCP ortalama, SCP-R, SCP-L, ICP-L, ICP-R ve TOPLAM ölçümlerindeki değişim istatistiksel olarak anlamlı değildir ($p>0,05$).

MCP-R ölçümleri pre-op'ta kontrol grubuna göre anlamlı düzeyde yüksek olarak saptanmıştır ($p<0,05$). MCP-L ve MCP ortalama ölçümleri ise çalışma grubunun pre-op ölçümleri ile kontrol grubu arasında istatistiksel olarak anlamlı farklılık göstermemektedir ($p>0,05$). SCP-R ve SCP-L düzeylerinin çalışma grubu pre-op ölçümleri, kontrol grubundan anlamlı düzeyde yüksek olarak saptanmıştır ($p<0,05$). ICP-L ve ICP-R ölçümleri ise çalışma grubu pre-op ölçümleri ve kontrol grubu arasında istatistiksel olarak anlamlı farklılık göstermemektedir ($p>0,05$). TOPLAM ölçümleri çalışma grubu pre-op ölçümleri, kontrol grubundan anlamlı düzeyde yüksek olarak saptanmıştır ($p<0,05$).

MCP-R ve MCP ortalama post-op ölçümleri ile kontrol grubu arasında anlamlı farklılık saptanmazken ($p>0,05$). MCP-L ölçümleri post-op'da kontrol grubundan anlamlı düzeyde yüksek olarak saptanmıştır ($p<0,05$). SCP-R, SCP-L, ICP-L ve ICP-R ölçümleri ise post-op ve kontrol grupları arasında istatistiksel olarak anlamlı farklılık göstermemektedir ($p>0,05$). ADC TOPLAM ölçümleri post-op'da kontrol grubuna göre anlamlı düzeyde yüksek olarak saptanmıştır ($p<0,05$).



Şekil 6.5: Ortalama ADC değerlerinin üç grupta tüm bölgelere göre değerlendirilme grafiği.

Tablo 6.3:Ortalama Hacim Değerlerinin Pre-op, Post-op ve Kontrol Grubuna Göre Değerlendirilmesi

		PRE-OP	POST-OP	KONTROL	<i>^aPreop- Postop</i>	<i>^bPreop- Kontrol</i>	<i>^bPostop- Kontrol</i>
MCP-R	<i>Min-Maks (Medyan)</i>	0,77-22,76 (11,33)	3,79-19,12 (8,97)	5,72-17,37 (10)	0,034*	0,508	0,076
	<i>Ort±Ss</i>	11,162±5,148	8,872±3,921	10,45±2,753			
MCP-L	<i>Min-Maks (Medyan)</i>	0-22,86 (12,79)	4,33-13,59 (8,67)	6,15-19,05 (10,97)	0,001**	0,259	0,004**
	<i>Ort±Ss</i>	12,123±5,259	8,601±2,882	10,86±3,003			
MCP ORTALAMA	<i>Min-Maks (Medyan)</i>	1,74-18,99 (11,33)	4,75-16,36 (8,64)	6,67-16,45 (10,24)	0,003**	0,448	0,011*
	<i>Ort±Ss</i>	11,375±4,444	8,736±3,036	10,655±2,593			
SCP-R	<i>Min-Maks (Medyan)</i>	0,51-3,68 (1,95)	0,2-3,11 (1,37)	0,99-3,77 (2,21)	0,068	0,123	0,001**
	<i>Ort±Ss</i>	1,938±0,98	1,564±0,866	2,301±0,806			
SCP-L	<i>Min-Maks (Medyan)</i>	0,84-6,13 (2,25)	0,31-4,24 (1,88)	0,65-5,03 (2,04)	0,111	0,571	0,342
	<i>Ort±Ss</i>	2,34±1,209	1,934±0,915	2,175±1,025			
ICP-L	<i>Min-Maks (Medyan)</i>	0,56-3,87 (1,86)	0,21-3,1 (0,98)	0,3-2,6 (0,88)	0,001**	0,001**	0,581
	<i>Ort±Ss</i>	1,941±1,053	1,115±0,669	1,021±0,643			
ICP-R	<i>Min-Maks (Medyan)</i>	0,45-5,48 (1,7)	0,36-4,91 (1,1)	0,5-2,94 (0,99)	0,149	0,007**	0,304
	<i>Ort±Ss</i>	1,879±1,203	1,425±1,158	1,178±0,609			

^aPaired Samples test

^bBağımsız iki grup testi

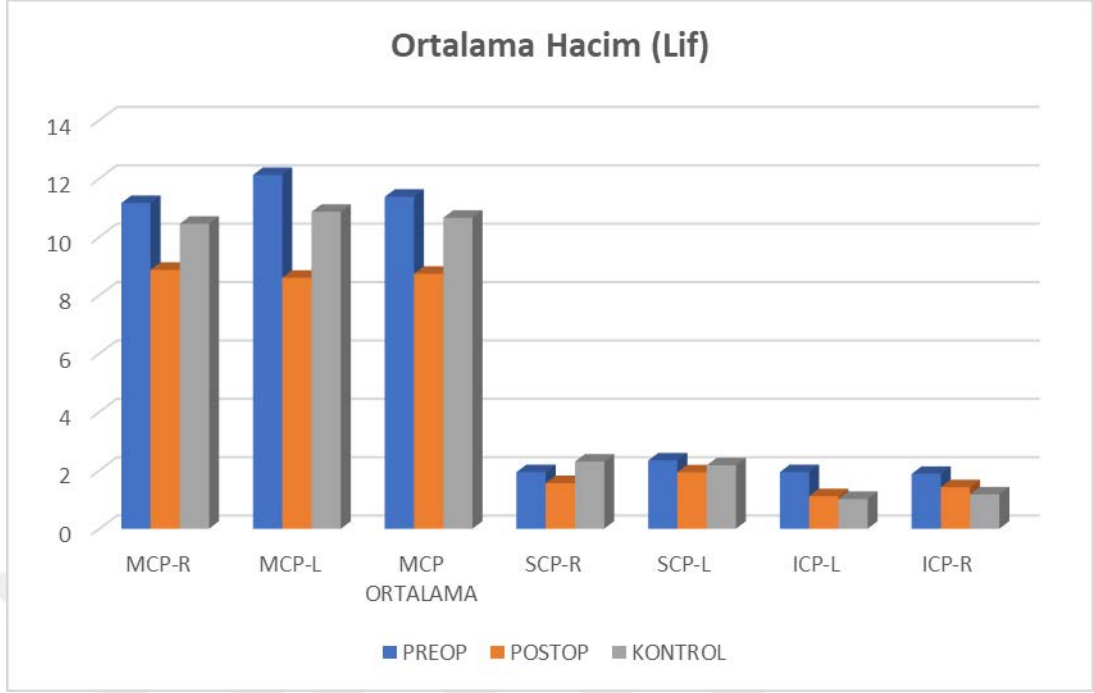
* $p < 0,05$

** $p < 0,01$

Operasyon öncesine göre operasyon sonrası **hacim** değişkenlerinden, MCP-R, MCP-L ve MCP ortalama ölçümlerindeki değişim anlamlı bulunmuş olup, post-op'taki düşüş istatistiksel olarak anlamlı bulunmuştur ($p<0,05$; $p<0,01$, $p<0,01$). SCP-R ve SCP-L ölçümlerindeki değişim istatistiksel olarak anlamlı değildir ($p>0,05$). ICP-L de pre-op'a göre post-op da anlamlı düzeyde düşüş gösterirken ($p<0,01$). ICP-R ölçümleri arasındaki değişim ise anlamlı değildir ($p>0,05$).

MCP-R; MCP-L ve MCP ortalama düzeyleri, pre-op ölçümleri ile kontrol grubu arasında anlamlı farklılık göstermemektedir ($p>0,05$). SCP-R ve SCP-L düzeyleri, pre-op ölçümleri ile kontrol grubu arasında anlamlı farklılık göstermemektedir ($p>0,05$). ICP-L ve ICP-R düzeyleri ise pre-op ölçümleri kontrol grubunda anlamlı düzeyde yüksek olarak saptanmıştır ($p<0,05$).

MCP-R post-op ölçümleri ile kontrol grubu arasında anlamlı farklılık saptanmazken ($p>0,05$). MCP-L ve MCP ortalama ölçümleri post-op da kontrol grubundan anlamlı düzeyde düşük olarak saptanmıştır ($p<0,01$; $p<0,05$). SCP-R ölçümleri yine post-op'da kontrol grubundan anlamlı düzeyde düşük olarak saptanmıştır ($p<0,01$). SCP-L, ICP-L ve ICP-R ölçümleri ise post-op ve kontrol grupları arasında istatistiksel olarak anlamlı farklılık göstermemektedir ($p>0,05$).



Şekil 6.6: Hacim (Lif) ölçümleri dağılımı

Tablo 6.4: Ortalama Uzunluk (Lif) Değerlerinin Pre-op, Post-op ve Kontrol Grubuna Göre Değerlendirilmesi

		PRE-OP	POST-OP	KONTROL	^a <i>Preop- Postop</i>	^b <i>Preop- Kontrol</i>	^b <i>Postop- Kontrol</i>
MCP-R	<i>Min-Maks (Medyan)</i>	35,54-94,26 (59,66)	26,63-66,42 (49,62)	28,51-72,61 (54,67)	0,001**	0,033*	0,023*
	<i>Ort±Ss</i>	60,431±13,174	48,483±9,357	54,042±9,045			
MCP-L	<i>Min-Maks (Medyan)</i>	0-88,61 (61,33)	30,56-77,45 (51,54)	23,64-78,4 (54,51)	0,004**	0,105	0,333
	<i>Ort±Ss</i>	60,514±16,454	51,462±11,018	54,375±12,059			
MCP ORTALAMA	<i>Min-Maks (Medyan)</i>	40,6-87 (58,07)	32,8-67,96 (50,8)	26,07-74,45 (54,32)	0,001**	0,025*	0,099
	<i>Ort±Ss</i>	60,473±11,15	49,972±9,597	54,208±9,944			
SCP-R	<i>Min-Maks (Medyan)</i>	16,57-80,74 (37,23)	15,06-56,72 (33,95)	25,05-61,86 (41,09)	0,085	0,557	0,007**
	<i>Ort±Ss</i>	38,473±13,605	33,539±10,116	40,183±8,16			
SCP-L	<i>Min-Maks (Medyan)</i>	21,5-81,7 (39,58)	16,91-61,61 (35,75)	25,33-59,66 (41,49)	0,095	0,376	0,375
	<i>Ort±Ss</i>	42,54±12,855	37,666±11,418	40,01±8,702			
ICP-L	<i>Min-Maks (Medyan)</i>	23,25-84,42 (42,35)	19,21-70,01 (35,74)	15,59-57,93 (32,04)	0,007**	0,001**	0,508
	<i>Ort±Ss</i>	47,596±16,156	37,645±13,317	35,541±11,073			
ICP-R	<i>Min-Maks (Medyan)</i>	17,5-81,7 (38,63)	16,3-71,02 (38,26)	19,67-54,35 (36,07)	0,401	0,072	0,300
	<i>Ort±Ss</i>	42,435±17,165	39,288±15,245	35,837±9,721			
TOPLAM	<i>Min-Maks (Medyan)</i>	10,21-63,41 (13,46)	8,78-19,21 (12,44)	11,28-46,3 (13,47)	0,130	0,794	0,074
	<i>Ort±Ss</i>	15,261±9,242	12,576±2,12	14,731±6,123			

^aPaired Samples test

^bBağımsız iki grup testi

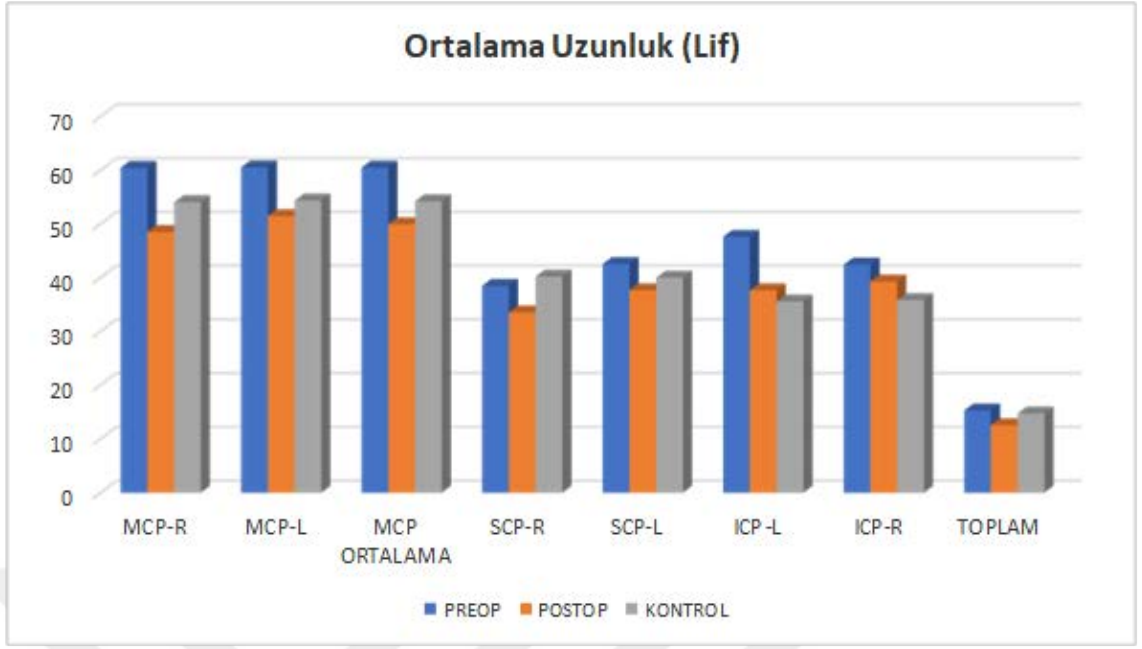
* $p < 0,05$

** $p < 0,01$

Operasyon öncesine göre operasyon sonrası **Uzunluk** değişkenlerinden, MCP-R, MCP-L ve MCP ortalama ölçümlerindeki değişim anlamlı bulunmuş olup, post-op'daki düşüş istatistiksel olarak anlamlı bulunmuştur ($p<0,01$, $p<0,01$, $p<0,01$). SCP-R ve SCP-L ölçümlerindeki değişim istatistiksel olarak anlamlı değildir ($p>0,05$). ICP-L de pre-op'a göre post-op da anlamlı düzeyde düşüş gösterirken ($p<0,01$). ICP-R ve toplam ölçümleri arasındaki değişim ise anlamlı değildir ($p>0,05$).

MCP-R düzeyleri pre-op'da kontrol grubundan anlamlı düzeyde yüksek olarak saptanmıştır ($p<0,05$). MCP-L ölçümleri çalışma grubu preobu ile kontrol grubu arasında anlamlı farklılık göstermezken ($p>0,05$). MCP ortalama düzeyleri çalışma grubu pre-op'da kontrol grubundan anlamlı düzeyde yüksek olarak saptanmıştır ($p<0,05$). SCP-R ve SCP-L düzeyleri, çalışma grubunun pre-op ölçümleri ile kontrol grubu arasında anlamlı farklılık göstermemektedir ($p>0,05$). ICP-L ölçümleri çalışma grubu pre-op'da kontrol grubundan anlamlı düzeyde yüksek olarak saptanırken ($p<0,05$). ICP-R düzeyleri anlamlı farklılık göstermemektedir ($p>0,05$). TOPLAM ölçümleri de yine gruplara göre anlamlı farklılık göstermemektedir ($p>0,05$).

MCP-R düzeyleri çalışma grubu post-op'da kontrol grubundan anlamlı düzeyde düşük olarak saptanmıştır ($p<0,05$). MCP-L ve MCP ortalama ölçümleri çalışma grubu post-op ile kontrol grubu arasında anlamlı farklılık göstermemektedir ($p>0,05$). SCP-R ölçümleri yine çalışma grubu post-op da kontrol grubundan anlamlı düzeyde düşük olarak saptanmıştır ($p<0,01$). SCP-L, ICP-L, ICP-R ve TOPLAM ölçümleri ise post-op ve kontrol grupları arasında istatistiksel olarak anlamlı farklılık göstermemektedir ($p>0,05$).



Şekil 6.7: Uzunluk (Lif) ölçümleri dağılımı

Tablo 6.5: Ortalama Sayı (Lif) Değerlerinin Pre-op, Post-op ve Kontrol Grubuna Göre Değerlendirilmesi

		PRE-OP	POST-OP	KONTROL	<i>^aPreop- Postop</i>	<i>^bPreop- Kontrol</i>	<i>^bPostop- Kontrol</i>
MCP-R	<i>Min-Maks (Medyan)</i>	14-871 (382,5)	74-781 (307,5)	185-929 (377,5)	0,164	0,033*	0,023*
	<i>Ort±Ss</i>	380,4±209,353	319,667±157,594	386,9±152,581			
MCP-L	<i>Min-Maks (Medyan)</i>	0-944 (409)	69-511 (283)	210-708 (379,5)	0,009**	0,105	0,333
	<i>Ort±Ss</i>	399,033±205,473	276,633±117,47	412,033±132,551			
MCP ORTALAMA	<i>Min-Maks (Medyan)</i>	45-852 (383,75)	130,5-510 (302,5)	208-686,5 (399)	0,014*	0,025*	0,099
	<i>Ort±Ss</i>	389,717±178,088	298,15±107,399	399,467±118,984			
SCP-R	<i>Min-Maks (Medyan)</i>	9-152 (49,5)	5-88 (43,5)	17-158 (73,5)	0,216	0,557	0,007**
	<i>Ort±Ss</i>	52,733±33,061	44,8±26,3	77,8±34,223			
SCP-L	<i>Min-Maks (Medyan)</i>	16-127 (53,5)	9-189 (52,5)	15-171 (64,5)	^c 0,657	^d 0,145	^d 0,237
	<i>Ort±Ss</i>	58,333±27,466	65,333±41,468	73,333±39,6			
ICP-L	<i>Min-Maks (Medyan)</i>	11-132 (38)	5-100 (33)	9-109 (29)	^c 0,080	^d 0,049*	^d 0,564
	<i>Ort±Ss</i>	48,733±31,808	36,333±23,595	34,433±24,818			
ICP-R	<i>Min-Maks (Medyan)</i>	12-160 (41)	7-173 (30,5)	14-115 (36,5)	^c 0,335	^d 0,478	^d 0,530
	<i>Ort±Ss</i>	55,533±41,359	47,333±41,803	44,533±27,439			
TOPLAM	<i>Min-Maks (Medyan)</i>	88334-517495 (281654)	114471-524000 (292919)	189328-357158 (265562)	0,596	0,794	0,074
	<i>Ort±Ss</i>	291803,8±87064,14	300707,567±87828,88	262731,06±42152,89			

^aPaired Samples test

^bBağımsız iki grup testi

^cMann Whitney U test

^dWicoxon Signed Rank test

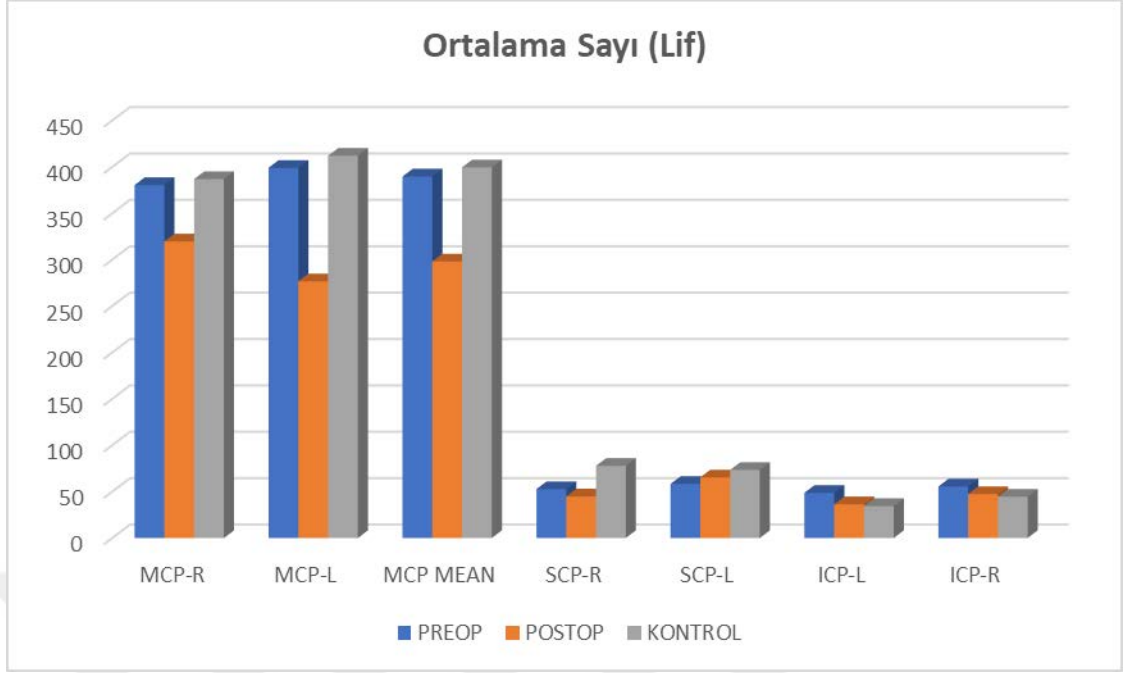
*p<0,05

**p<0,01

Operasyon öncesine göre operasyon sonrası **Sayı** değişkenlerinden, MCP-R ölçümleri operasyon öncesine göre operasyon sonrasında anlamlı farklılık göstermezken ($p>0,05$). MCP-L ve MCP ortalama ölçümlerindeki değişim anlamlı bulunmuş olup, postopda ki düşüş istatistiksel olarak anlamlı bulunmuştur ($p<0,01$; $p<0,05$). SCP-R ve SCP-L ölçümlerindeki değişim istatistiksel olarak anlamlı değildir ($p>0,05$). ICP-L, ICP-R ve TOPLAM ölçümleri arasındaki değişim ise anlamlı değildir ($p>0,05$).

MCP-R düzeyleri pre-op'da kontrol grubundan anlamlı düzeyde düşük olarak saptanmıştır ($p<0,05$). MCP-L ölçümleri pre-op ile kontrol grubu arasında anlamlı farklılık göstermezken ($p>0,05$). MCP ortalama düzeyleri pre-op'da kontrol grubundan anlamlı düzeyde düşük olarak saptanmıştır ($p<0,05$). SCP-R ve SCP-L düzeyleri, pre-op ölçümleri ile kontrol grubu arasında anlamlı farklılık göstermemektedir ($p>0,05$). ICP-L ölçümleri pre-op'da kontrol grubundan anlamlı düzeyde yüksek olarak saptanırken ($p<0,05$). ICP-R düzeyleri anlamlı farklılık göstermemektedir ($p>0,05$). TOPLAM ölçümleri de yine gruplara göre anlamlı farklılık göstermemektedir ($p>0,05$).

MCP-R düzeyleri post-op'da kontrol grubundan anlamlı düzeyde düşük olarak saptanmıştır ($p<0,05$). MCP-L ve MCP ortalama ölçümleri post-op ile kontrol grubu arasında anlamlı farklılık göstermemektedir ($p>0,05$). SCP-R ölçümleri yine post-op'da kontrol grubundan anlamlı düzeyde düşük olarak saptanmıştır ($p<0,01$). SCP-L, ICP-L, ICP-R ve TOPLAM ölçümleri ise çalışma grubu post-op ve kontrol grupları arasında istatistiksel olarak anlamlı farklılık göstermemektedir ($p>0,05$).



Şekil 6.8: Sayı (Lif) ölçümleri dağılımı

6.2. Hacim Değerlendirmesine ait sonuçlar

Hacim değerlendirmesi %36'sı (n=9) kız, %64'ü (n=16) erkek toplam 25 çocukla yapılmıştır. Çalışmaya katılan olguların yaşları 2 ile 16 arasında değişmekte olup, ortalama $8,46 \pm 4,93$ yaş olarak saptanmıştır.

Çalışmanın bu kısmında beş ana değişkene ait sonuçlar elde edilmiştir (İsimlendirmeler programda verilen sınıflamalar ile aynı tutulmuştur).

- I. Doku – Beyaz cevher (WM)(cm³), Gri cevher (GM)(cm³), Cerebrospinal sıvı (CSF)(cm³), Cerebrum (WM + GM) (cm³), Intrakranial kavite (IC)(cm³)
- II. Cerebrum- Total (cm³), GM Total(cm³), WM Total(cm³), Total Sağ (cm³), GM Sağ (cm³), WM Sağ (cm³), Total Sol (cm³), GM Sol (cm³), WM Sol (cm³)
- III. Cerebellum- Total (cm³), GM Total (cm³), WM Total (cm³), Total Sağ (cm³), GM Sağ (cm³), WM Sağ (cm³), Total Sol (cm³), GM Sol (cm³), WM Sol (cm³)
- IV. Beyinsapı- Total (cm³)

V. Diğer değişkenler (Subkortikal yapılar)- Lateral ventrikül (LV) Total(cm3) LV Sağ (cm3), LV Sol (cm3), Nucleus caudatus (C) Total(cm3), C Sağ (cm3) C Sol (cm3), Putamen (P) Total (cm3), P Sağ (cm3), P Sol (cm3), Thalamus (T) Total (cm3), T Sağ (cm3), T Sol (cm3), Globus pallidus (GP) Total(cm3), GP Sağ (cm3), GP Sol (cm3), Hippocampus (H) Total (cm3), H Sağ (cm3), H Sol (cm3), Amygdala (Am) Total(cm3), Am Sağ (cm3), Am Sol (cm3), Nucleus accumbens (Ac) Total (cm3), Ac Sağ (cm3), Ac Sol (cm3)

Tablo 6.6: Doku Değişkenlerinin Operasyon Öncesine Göre Operasyon Sonrası Değişimlerinin Değerlendirilmesi

		Pre-op	Post-op	Fark	Test Değeri; p
White Matter (WM) (cm³)	<i>Min-Maks</i>	239,18-1121,65	222,35-1222,88	-19,29±200,20	Z:-0,686
	<i>(Medyan)</i>	(484,83)	(452,04)		
	<i>Ort±Ss</i>	495,05±178,1	475,76±186,63		
					<i>a0,493</i>
Grey Matter (GM) (cm³)	<i>Min-Maks</i>	209,38-1064,5	297,27-1044,77	-6,40±147,66	Z:-0,659
	<i>(Medyan)</i>	(840,82)	(803,26)		
	<i>Ort±Ss</i>	810,79±159,63	804,19±141,89		
					<i>a0,510</i>
Cerebro Spinal Fluid (CSF) (cm³)	<i>Min-Maks</i>	45,01-255,24	4,26-328,51	13,46±80,95	Z:-1,170
	<i>(Medyan)</i>	(103,68)	(112,34)		
	<i>Ort±Ss</i>	110,09±45,6	123,55±72,94		
					<i>a0,242</i>
Brain (WM + GM) (cm³)	<i>Min-Maks</i>	990,87-1670,5	993,69-1681,89	-27,89±72,41	t:1,926
	<i>(Medyan)</i>	(1345,41)	(1322,67)		
	<i>Ort±Ss</i>	1307,85±170,88	1279,95±176,96		
					<i>b0,066</i>
Intracranial Cavity (IC) (cm³)	<i>Min-Maks</i>	1065,81-1882,85	1039,82-1914,48	-17,72±53,74	t:1,649
	<i>(Medyan)</i>	(1444,3)	(1427,55)		
	<i>Ort±Ss</i>	1421,22±192,49	1403,5±196,47		
					<i>b0,112</i>

*a*Wilcoxon Signed Ranks Test

*b*Paired Samples Test

Olguların operasyon öncesine göre operasyon sonrası beyaz cevher ölçümlerindeki ortalama 19,29±200,20 birimlik düşüş istatistiksel olarak anlamlı bulunmamıştır (p>0,05).

Olguların operasyon öncesine göre operasyon sonrası gri cevher ölçümlerindeki ortalama 6,40±147,66 birimlik düşüş istatistiksel olarak anlamlı bulunmamıştır (p>0,05).

Olguların operasyon öncesine göre operasyon sonrası beyin omurilik sıvısı (BOS) ölçümlerindeki ortalama 13,46±80,95 birimlik artış istatistiksel olarak anlamlı bulunmamıştır (p>0,05).

Olguların operasyon öncesine göre operasyon sonrası total beyin (brain) ölçümlerindeki ortalama $27,89 \pm 72,41$ birimlik düşüş istatistiksel olarak anlamlı bulunmamıştır ($p > 0,05$).

Olguların operasyon öncesine göre operasyon sonrası intrakranial kavite ölçümlerindeki ortalama $17,72 \pm 53,74$ birimlik düşüş istatistiksel olarak anlamlı bulunmamıştır ($p > 0,05$).

Tablo 6.7: Cerebrum Değişkenlerinin Operasyon Öncesine Göre Operasyon Sonrası Değişimlerinin Değerlendirilmesi

		Pre-op	Post-op	Fark	Test Değeri; p
Total (cm³)	<i>Min-Maks</i>	849,92-1470,18	854,29-1455,68	-16,50±54,23	t:1,521
	<i>(Medyan)</i>	(1162,79)	(1156,46)		
	<i>Ort±Ss</i>	1134,75±153,23	1118,25±149,82		
GM Total (cm³)	<i>Min-Maks</i>	180,48-867,67	250,44-857,52	-2,46±129,32	Z:-0,283
	<i>(Medyan)</i>	(719,95)	(698,95)		
	<i>Ort±Ss</i>	689,83±132,43	687,37±116,56		
WM Total (cm³)	<i>Min-Maks</i>	215,79-953,57	206,28-1064,48	-14,07±162,08	Z:-0,632
	<i>(Medyan)</i>	(437,83)	(411,45)		
	<i>Ort±Ss</i>	444,95±152,42	430,88±161,87		
Total Sağ (cm³)	<i>Min-Maks</i>	418,65-740,46	423,53-733,52	-13,71±31,62	Z:-0,121
	<i>(Medyan)</i>	(584,57)	(578,95)		
	<i>Ort±Ss</i>	570,79±80,68	557,08±72,69		
GM Sağ (cm³)	<i>Min-Maks</i>	89,42-435,38	163,62-423,73	0,81±60,25	Z:-0,471
	<i>(Medyan)</i>	(361,99)	(351,49)		
	<i>Ort±Ss</i>	344,1±66,33	344,91±52,09		
WM Sağ (cm³)	<i>Min-Maks</i>	105,79-477,03	103,21-436,49	-10,77±70,30	t:0,766
	<i>(Medyan)</i>	(219,18)	(205,65)		
	<i>Ort±Ss</i>	222,94±76,51	212,17±66,36		
Total Sol (cm³)	<i>Min-Maks</i>	431,27-729,71	430,76-722,16	-6,42±33,93	t:0,947
	<i>(Medyan)</i>	(582,58)	(577,51)		
	<i>Ort±Ss</i>	567,59±76,64	561,17±78,9		
GM Sol (cm³)	<i>Min-Maks</i>	91,06-432,29	86,81-433,8	-3,12±69,81	Z:-0,363
	<i>(Medyan)</i>	(357,97)	(348,92)		
	<i>Ort±Ss</i>	345,58±66,17	342,46±64,87		
WM Sol (cm³)	<i>Min-Maks</i>	110-476,54	103,07-627,99	-3,31±94,82	Z:-0,686
	<i>(Medyan)</i>	(218,66)	(205,8)		
	<i>Ort±Ss</i>	222,02±75,94	218,71±97,19		

^aWilcoxon Signed Ranks Test

^bPaired Samples Test

Olguların operasyon öncesine göre operasyon sonrası total cerebrum ölçümlerindeki ortalama $16,50 \pm 54,23$ birimlik düşüş istatistiksel olarak anlamlı bulunmamıştır ($p > 0,05$).

Olguların operasyon öncesine göre operasyon sonrası total gri cevher ölçümlerindeki ortalama $2,46 \pm 129,32$ birimlik düşüş istatistiksel olarak anlamlı bulunmamıştır ($p > 0,05$).

Olguların operasyon öncesine göre operasyon sonrası total beyaz cevher ölçümlerindeki ortalama $14,07 \pm 162,08$ birimlik düşüş istatistiksel olarak anlamlı bulunmamıştır ($p > 0,05$).

Olguların operasyon öncesine göre operasyon sonrası total sağ cerebrum ölçümlerindeki ortalama $13,71 \pm 31,62$ birimlik düşüş istatistiksel olarak anlamlı bulunmamıştır ($p > 0,05$).

Olguların operasyon öncesine göre operasyon sonrası sağ gri cevher ölçümlerindeki ortalama $0,81 \pm 60,25$ birimlik artış istatistiksel olarak anlamlı bulunmamıştır ($p > 0,05$).

Olguların operasyon öncesine göre operasyon sonrası sağ beyaz cevher ölçümlerindeki ortalama $10,77 \pm 70,30$ birimlik düşüş istatistiksel olarak anlamlı bulunmamıştır ($p > 0,05$).

Olguların operasyon öncesine göre operasyon sonrası total sol cerebrum ölçümlerindeki ortalama $6,42 \pm 33,93$ birimlik düşüş istatistiksel olarak anlamlı bulunmamıştır ($p > 0,05$).

Olguların operasyon öncesine göre operasyon sonrası sağ gri cevher ölçümlerindeki ortalama $3,12 \pm 69,81$ birimlik düşüş istatistiksel olarak anlamlı bulunmamıştır ($p > 0,05$).

Olguların operasyon öncesine göre operasyon sonrası sağ beyaz cevher ölçümlerindeki ortalama $3,31 \pm 94,82$ birimlik düşüş istatistiksel olarak anlamlı bulunmamıştır ($p > 0,05$).

Tablo 6.8: Cerebellum Değişkenlerinin Operasyon Öncesine Göre Operasyon Sonrası Değişimlerinin Değerlendirilmesi

		Pre-op	Post-op	Fark	Test Değeri; p
Total (cm³)	<i>Min-Maks</i>	100,78-187,97	77,83-197,91		t:1,403
	<i>(Medyan)</i>	(146,1)	(128,98)	-8,41±29,96	
	<i>Ort±Ss</i>	148,34±22,47	139,94±29,88		^b 0,173
GM Total (cm³)	<i>Min-Maks</i>	16,06-164,42	13,37-183,83 (103,7)	-5,38±37,54	t:0,716
	<i>(Medyan)</i>	(112,62)			
	<i>Ort±Ss</i>	109,01±29,97	103,63±35,18		^b 0,481
WM Total (cm³)	<i>Min-Maks</i>	3,19-146,23 (31,05)	5,48-131,63 (27,78)	-5,03±36,13	Z:-0,700
	<i>(Medyan)</i>				
	<i>Ort±Ss</i>	35,33±27,75	30,3±23,5		^a 0,484
Total Sağ (cm³)	<i>Min-Maks</i>	25,47-94,37 (74,38)	33,08-95,46 (64,87)	-5,24±18,80	Z:-2,058
	<i>(Medyan)</i>				
	<i>Ort±Ss</i>	73,81±14,5	68,57±15,28		^a 0,040*
GM Sağ (cm³)	<i>Min-Maks</i>	7,68-86,56 (56,13)	30,19-93,77 (52,83)	-2,33±16,60	Z:-0,942
	<i>(Medyan)</i>				
	<i>Ort±Ss</i>	55,93±16,32	53,6±14,45		^a 0,346
WM Sağ (cm³)	<i>Min-Maks</i>	2,48-73,95 (15,46)	1,7-48,78 (12,76)	-3,30±17,92	Z:-0,821
	<i>(Medyan)</i>				
	<i>Ort±Ss</i>	17,88±14,83	14,58±9,32		^a 0,412
Total Sol (cm³)	<i>Min-Maks</i>	51,89-96,24 (75,31)	33,2-101,66 (69,54)	-3,37±12,10	t:1,641
	<i>(Medyan)</i>				
	<i>Ort±Ss</i>	74,53±10,31	70,56±14,36		^b 0,114
GM Sol (cm³)	<i>Min-Maks</i>	8,37-79,8 (57,51)	6,66-91,78 (52,07)	-2,25±16,80	Z:-0,659
	<i>(Medyan)</i>				
	<i>Ort±Ss</i>	57,09±14,48	54,84±16,87		^a 0,510
WM Sol (cm³)	<i>Min-Maks</i>	0,13-71,28 (15,54)	3,78-82,85 (12,82)	-1,69±18,28	Z:-0,848
	<i>(Medyan)</i>				
	<i>Ort±Ss</i>	17,41±13,34	15,72±14,69		^a 0,397

^aWilcoxon Signed Ranks Test

^bPaired Samples Test

*p<0,05

Olguların operasyon öncesine göre operasyon sonrası total cerebellum ölçümlerindeki ortalama 8,41±29,96 birimlik düşüş istatistiksel olarak anlamlı bulunmamıştır (p>0,05).

Olguların operasyon öncesine göre operasyon sonrası total gri cevher ölçümlerindeki ortalama 5,38±37,54 birimlik düşüş istatistiksel olarak anlamlı bulunmamıştır (p>0,05).

Olguların operasyon öncesine göre operasyon sonrası total beyaz cevher ölçümlerindeki ortalama 5,38±37,54 birimlik düşüş istatistiksel olarak anlamlı bulunmamıştır (p>0,05).

Olguların operasyon öncesine göre operasyon sonrası total sağ cerebellum ölçümlerindeki ortalama 5,24±18,80 birimlik düşüş istatistiksel olarak anlamlı bulunmuştur (p=0,040; p<0,05).

Olguların operasyon öncesine göre operasyon sonrası sağ gri cevher ölçümlerindeki ortalama $2,33\pm 16,60$ birimlik düşüş istatistiksel olarak anlamlı bulunmamıştır ($p>0,05$).

Olguların operasyon öncesine göre operasyon sonrası sağ beyaz cevher ölçümlerindeki ortalama $3,30\pm 17,92$ birimlik düşüş istatistiksel olarak anlamlı bulunmamıştır ($p>0,05$).

Olguların operasyon öncesine göre operasyon sonrası total sol cerebellum ölçümlerindeki ortalama $3,37\pm 12,10$ birimlik düşüş istatistiksel olarak anlamlı bulunmamıştır ($p>0,05$).

Olguların operasyon öncesine göre operasyon sonrası sağ gri cevher ölçümlerindeki ortalama $2,25\pm 16,80$ birimlik düşüş istatistiksel olarak anlamlı bulunmamıştır ($p>0,05$).

Olguların operasyon öncesine göre operasyon sonrası sağ beyaz cevher ölçümlerindeki ortalama $1,69\pm 18,28$ birimlik düşüş istatistiksel olarak anlamlı bulunmamıştır ($p>0,05$).

Tablo 6.9: Beyin sapı Ölçümlerinin Operasyon Öncesine Göre Sonrası Değişimlerinin Değerlendirilmesi

		Pre-op	Post-op	Fark	Test Değeri; <i>p</i>
Total (cm³)	<i>Min-Maks</i>	14,39-40,48 (22,84)	13,98-36,1 (22,46)	-1,58±5,66	t:1,400
	<i>(Medyan)</i>				
	<i>Ort±Ss</i>	24,58±6,18	22,99±5,91		<i>^b0,174</i>

^b*Paired Samples Test*

Olguların operasyon öncesine göre operasyon sonrası total beyinsapı ölçümlerindeki ortalama $1,58\pm 5,66$ birimlik düşüş istatistiksel olarak anlamlı bulunmamıştır ($p>0,05$).

Tablo 6.10: Diğer Değişkenlerinin Operasyon Öncesine Göre Operasyon Sonrası Değişimlerinin Değerlendirilmesi

		Pre-op	Post-op	Fark	Test Değeri; p
LV Total (cm³)	<i>Min-Maks (Medyan)</i> <i>Ort±Ss</i>	4,49-135,23 (15,25) 34,62±34,46	4,63-99,04 (11,09) 26,03±26,92	-9,77±27,32	Z:-1,429 <i>a0,153</i>
LV Sağ (cm³)	<i>Min-Maks (Medyan)</i> <i>Ort±Ss</i>	2,43-65,62 (8,83) 16,56±15,85	2,43-48,07 (6,11) 12,41±12,34	-4,71±12,72	Z:-1,543 <i>a0,123</i>
LV Sol (cm³)	<i>Min-Maks (Medyan)</i> <i>Ort±Ss</i>	1,96-69,61 (6,91) 18,14±19,11	1,65-53,56 (5,62) 13,62±15,14	-5,14±14,66	Z:-1,400 <i>a0,162</i>
C Total (cm³)	<i>Min-Maks (Medyan)</i> <i>Ort±Ss</i>	5,63-10,53 (7,68) 7,69±1,19	5,94-10,29 (7,61) 7,62±1,14	-0,07±1,05	t:0,337 <i>b0,739</i>
C Sağ (cm³)	<i>Min-Maks (Medyan)</i> <i>Ort±Ss</i>	2,74-5,5 (3,83) 3,87±0,63	3-5,3 (3,76) 3,84±0,58	-0,03±0,53	t:0,297 <i>b0,769</i>
C Sol (cm³)	<i>Min-Maks (Medyan)</i> <i>Ort±Ss</i>	2,84-5,04 (3,75) 3,82±0,57	2,93-4,98 (3,82) 3,78±0,57	-0,04±0,54	t:0,388 <i>b0,701</i>
P Total (cm³)	<i>Min-Maks (Medyan)</i> <i>Ort±Ss</i>	7,49-12,36 (9,21) 9,36±1,18	6,54-12,28 (9,25) 9,22±1,22	-0,14±0,77	t:0,930 <i>b0,362</i>
P Sağ (cm³)	<i>Min-Maks (Medyan)</i> <i>Ort±Ss</i>	3,64-6,2 (4,68) 4,66±0,61	3,3-6,27 (4,6) 4,61±0,61	-0,06±0,37	t:0,768 <i>b0,450</i>
P Sol (cm³)	<i>Min-Maks (Medyan)</i> <i>Ort±Ss</i>	3,86-5,42 (4,65) 4,65±0,5	3,24-6,01 (4,63) 4,61±0,62	-0,04±0,47	t:0,467 <i>b0,644</i>
T Total (cm³)	<i>Min-Maks (Medyan)</i> <i>Ort±Ss</i>	8,91-16,95 (11,99) 12,22±1,74	9,71-16 (12,15) 12,29±1,69	0,08±1,17	t:-0,325 <i>b0,748</i>
T Sağ (cm³)	<i>Min-Maks (Medyan)</i> <i>Ort±Ss</i>	4,44-8,76 (5,95) 6,04±0,95	4,81-8,33 (5,95) 6,08±0,9	0,04±0,61	t:-0,343 <i>b0,735</i>
T Sol (cm³)	<i>Min-Maks (Medyan)</i> <i>Ort±Ss</i>	4,42-8,19 (6,22) 6,18±0,9	4,69-7,75 (6,11) 6,21±0,87	0,03±0,59	t:-0,229 <i>b0,821</i>
GP Total (cm³)	<i>Min-Maks (Medyan)</i> <i>Ort±Ss</i>	0,68-3,3 (2,62) 2,55±0,62	1,57-3,32 (2,46) 2,53±0,42	-0,01±0,56	Z:-0,471 <i>a0,638</i>
GP Sağ (cm³)	<i>Min-Maks (Medyan)</i> <i>Ort±Ss</i>	0,37-1,65 (1,29) 1,28±0,31	0,85-1,64 (1,24) 1,26±0,2	-0,01±0,29	Z:-0,543 <i>a0,587</i>
GP Sol (cm³)	<i>Min-Maks (Medyan)</i> <i>Ort±Ss</i>	0,31-1,66 (1,35) 1,27±0,32	0,71-1,68 (1,23) 1,27±0,23	-0,002±0,28	Z:-0,458 <i>a0,647</i>
H Total (cm³)	<i>Min-Maks (Medyan)</i> <i>Ort±Ss</i>	4,29-9,41 (7,31) 6,93±1,31	4,19-9,4 (7,09) 6,93±1,23	-0,004±0,97	t:0,018 <i>b0,985</i>
H Sağ (cm³)	<i>Min-Maks (Medyan)</i>	2,39-5,15 (3,64)	2,03-5,21 (3,53)	-0,004±0,56	t:0,035

	<i>Ort±Ss</i>	3,54±0,7	3,54±0,71		^b0,972
H Sol (cm³)	<i>Min-Maks</i>	1,89-4,34 (3,57)	2,16-4,46 (3,48)	0,01±0,45	t:-0,136
	<i>(Medyan)</i>				
	<i>Ort±Ss</i>	3,39±0,65	3,4±0,59		
AM Total (cm³)	<i>Min-Maks</i>	0,83-2,18 (1,44)	0,5-2,2 (1,56)	0,13±0,44	t:-1,534
	<i>(Medyan)</i>				
	<i>Ort±Ss</i>	1,44±0,33	1,57±0,4		
AM Sağ (cm³)	<i>Min-Maks</i>	0,44-1,11 (0,73)	0,09-1,16 (0,8)	0,06±0,24	Z:-2,045
	<i>(Medyan)</i>				
	<i>Ort±Ss</i>	0,74±0,16	0,8±0,22		
AM Sol (cm³)	<i>Min-Maks</i>	0,25-1,06 (0,72)	0,41-1,2 (0,79)	0,07±0,22	t:-1,721
	<i>(Medyan)</i>				
	<i>Ort±Ss</i>	0,7±0,19	0,77±0,2		
AC Total (cm³)	<i>Min-Maks</i>	0,45-0,99 (0,67)	0,21-1,19 (0,7)	0,006±0,16	t:-0,184
	<i>(Medyan)</i>				
	<i>Ort±Ss</i>	0,69±0,16	0,7±0,21		
AC Sağ (cm³)	<i>Min-Maks</i>	0,2-0,51 (0,32)	0,15-0,57 (0,34)	-0,0004±0,09	t:0,022
	<i>(Medyan)</i>				
	<i>Ort±Ss</i>	0,34±0,08	0,34±0,1		
AC Sol (cm³)	<i>Min-Maks</i>	0,19-0,52 (0,33)	0,06-0,62 (0,35)	0,007±0,09	t:-0,399
	<i>(Medyan)</i>				
	<i>Ort±Ss</i>	0,35±0,09	0,36±0,12		

^aWilcoxon Signed Ranks Test

^bPaired Samples Test

* $p < 0,05$

Olguların operasyon öncesine göre operasyon sonrası total lateral ventrikül ölçümlerindeki ortalama $9,77 \pm 27,32$ birimlik düşüş istatistiksel olarak anlamlı bulunmamıştır ($p > 0,05$).

Olguların operasyon öncesine göre operasyon sonrası sağ lateral ventrikül ölçümlerindeki ortalama $4,71 \pm 12,72$ birimlik düşüş istatistiksel olarak anlamlı bulunmamıştır ($p > 0,05$).

Olguların operasyon öncesine göre operasyon sonrası sol lateral ventrikül ölçümlerindeki ortalama $5,14 \pm 14,66$ birimlik düşüş istatistiksel olarak anlamlı bulunmamıştır ($p > 0,05$).

Olguların operasyon öncesine göre operasyon sonrası total nucleus caudatus ölçümlerindeki ortalama $0,07 \pm 1,05$ birimlik düşüş istatistiksel olarak anlamlı bulunmamıştır ($p > 0,05$).

Olguların operasyon öncesine göre operasyon sonrası sağ nucleus caudatus ölçümlerindeki ortalama $0,03 \pm 0,53$ birimlik düşüş istatistiksel olarak anlamlı bulunmamıştır ($p > 0,05$).

Olguların operasyon öncesine göre operasyon sonrası sol nucleus caudatus ölçümlerindeki ortalama $0,04 \pm 0,54$ birimlik düşüş istatistiksel olarak anlamlı bulunmamıştır ($p > 0,05$).

Olguların operasyon öncesine göre operasyon sonrası total putamen ölçümlerindeki ortalama $0,14\pm0,77$ birimlik düşüş istatistiksel olarak anlamlı bulunmamıştır ($p>0,05$).

Olguların operasyon öncesine göre operasyon sonrası sağ putamen ölçümlerindeki ortalama $0,06\pm0,37$ birimlik düşüş istatistiksel olarak anlamlı bulunmamıştır ($p>0,05$).

Olguların operasyon öncesine göre operasyon sonrası sol putamen ölçümlerindeki ortalama $0,04\pm0,47$ birimlik düşüş istatistiksel olarak anlamlı bulunmamıştır ($p>0,05$).

Olguların operasyon öncesine göre operasyon sonrası total thalamus ölçümlerindeki ortalama $0,08\pm1,17$ birimlik artış istatistiksel olarak anlamlı bulunmamıştır ($p>0,05$).

Olguların operasyon öncesine göre operasyon sonrası sağ thalamus ölçümlerindeki ortalama $0,04\pm0,61$ birimlik artış istatistiksel olarak anlamlı bulunmamıştır ($p>0,05$).

Olguların operasyon öncesine göre operasyon sonrası sol thalamus ölçümlerindeki ortalama $0,03\pm0,59$ birimlik artış istatistiksel olarak anlamlı bulunmamıştır ($p>0,05$).

Olguların operasyon öncesine göre operasyon sonrası total globus pallidus ölçümlerindeki ortalama $0,01\pm0,56$ birimlik düşüş istatistiksel olarak anlamlı bulunmamıştır ($p>0,05$).

Olguların operasyon öncesine göre operasyon sonrası sağ globus pallidus ölçümlerindeki ortalama $0,01\pm0,29$ birimlik düşüş istatistiksel olarak anlamlı bulunmamıştır ($p>0,05$).

Olguların operasyon öncesine göre operasyon sonrası sol globus pallidus ölçümlerindeki ortalama $0,002\pm0,28$ birimlik düşüş istatistiksel olarak anlamlı bulunmamıştır ($p>0,05$).

Olguların operasyon öncesine göre operasyon sonrası total hippocampus ölçümlerindeki ortalama $0,004\pm0,97$ birimlik düşüş istatistiksel olarak anlamlı bulunmamıştır ($p>0,05$).

Olguların operasyon öncesine göre operasyon sonrası sağ hippocampus ölçümlerindeki ortalama $0,004\pm0,56$ birimlik düşüş istatistiksel olarak anlamlı bulunmamıştır ($p>0,05$).

Olguların operasyon öncesine göre operasyon sonrası sol hippocampus ölçümlerindeki ortalama $0,01\pm0,45$ birimlik düşüş istatistiksel olarak anlamlı bulunmamıştır ($p>0,05$).

Olguların operasyon öncesine göre operasyon sonrası total amygdala ölçümlerindeki ortalama $0,13\pm0,44$ birimlik artış istatistiksel olarak anlamlı bulunmamıştır ($p>0,05$).

Olguların operasyon öncesine göre operasyon sonrası sağ amygdala ölçümlerindeki ortalama $0,06\pm0,24$ birimlik artış istatistiksel olarak anlamlı bulunmuştur ($p=0,041$; $p<0,05$).

Olguların operasyon öncesine göre operasyon sonrası sol amygdala ölçümlerindeki ortalama $0,07\pm0,22$ birimlik artış istatistiksel olarak anlamlı bulunmamıştır ($p>0,05$).

Olguların operasyon öncesine göre operasyon sonrası total nucleus accumbens ölçümlerindeki ortalama $0,006\pm0,16$ birimlik artış istatistiksel olarak anlamlı bulunmamıştır ($p>0,05$).

Olguların operasyon öncesine göre operasyon sonrası sağ nucleus accumbens ölçümlerindeki ortalama $0,0004\pm0,09$ birimlik düşüş istatistiksel olarak anlamlı bulunmamıştır ($p>0,05$).

Olguların operasyon öncesine göre operasyon sonrası sol nucleus accumbens ölçümlerindeki ortalama $0,007\pm0,09$ birimlik artış istatistiksel olarak anlamlı bulunmamıştır ($p>0,05$).

7. TARTIŞMA

Beyin cerrahisi, beyin tümörlerine yaklaşımda bir yandan maksimum cerrahi rezeksiyonu hedeflerken, diğer yandan fonksiyonların korunumu arasında bir denge kurmayı amaçlar (8). Tümörün toplam rezeksiyonu, nüks riskini azaltır ve tedavi sürecinde radyoterapi veya kemoterapinin daha etkili olmasını mümkün kılar (8). Öte yandan, fonksiyonel olarak motor, görsel veya dil işlevleri ile ilgili bölgelerin korunması bu hastaların yaşam kalitesini önemli ölçüde artırır (93). Bu hedeflerin gerçekleştirilmesi için, geleneksel MRG, Pozitron Emisyon Tomografisi (PET) ve fonksiyonel MRG (fMRI) gibi beyin tümörlerini değerlendirmede birçok görüntüleme yöntemi kullanılmaktadır (94). İntrakraniyal lezyona göre bazı beyaz cevher yollarının yapısal bütünlüğü ve tümör lokasyonu bilgisi, cerrahi erişim noktasını tanımlamak ve beynin etkilenen alanlarını ve tümör rezeksiyonunun kapsamını belirlemek için beyin cerrahisi planlamasında çok önemlidir (8). DTG, tanısal görüntüleme alanında önemli bir gelişmedir. Aslında, in vivo olarak beyaz cevher traktuslarını gösterebilen tek yöntemdir. Bu bilginin beyin cerrahlarına preoperatif planlamada ve postoperatif değerlendirmede yardımcı olabileceği evvelce gösterilmiştir (95).

Laundre ve ark.(96), operasyon öncesinde DTG metodu ile tractus corticospinalis oluşturularak, motor defisit varlığının ve operasyon sonrasında ise klinik normalleşme gelişiminin yorumlanabileceğini göstermişlerdir. DTG aynı zamanda infiltre olmamış beyaz cevher traktuslarını koruyarak klinik sonuca katkı sağlayabilir. Yu ve ark.(95), prospektif çalışmalarında, tümörün beyaz cevher yolları ile ilişkisini; tip 1-basit yer değiştirme, tip-2 infiltrasyon ile yer değiştirme ve tip 3-basit bozulma olarak tanımlamışlardır. Basit yer değiştirmede maksimum tümör rezeksiyonu yaparken, basit bozulma ve infiltrasyon ile yer değiştirme olanlarda ise ekstensif rezeksiyon ile traktusun rezidüel parçası korunmuştur (95).

Bu çalışmada, posterior fossa tümörü görülen pediatrik ve adölesan grupta HARDI traktografi ile cerebellar yollar çalışılmıştır. Tüm tümör tipleri ve yaş gruplarında, cerebellar hemisferler ile mesencephalon'u bağlayan pedunculus cerebellaris superior başarıyla oluşturulmuştur. Pedunculus cerebellaris medius,

sağda ve solda iki ayrı ROI ile oluşturulmuştur. Proprioepsiyon ve denge ile ilgili lifler taşıyan, pedunculus cerebellaris inferior, mevcut teknik ile küçük yaş gruplarında çok tutarlı sonuçlar vermemiştir. Her üç yolak için de lif sayısı, lif hacmi, lif uzunluğu, FA ve ADC değerleri incelenmiştir.

Beyaz cevher değişiklikleri incelenirken genellikle FA ve ADC değerleri birlikte değerlendirilmektedir (97). ADC, difüzyonun büyüklüğünün voksel'den voksele ölçüsüdür. FA ise difüzyonun tercih edilen yönünü ölçer ve 0 ile 1 arasında sayısal bir değer olarak ifade edilir (98). FA'nın yüksek olması, büyük oranda organize olan beyaz cevher traktuslarındaki gibi yüksek derecede tercihli yönü (anizotropi) belirtirken, düşük FA, sıfıra yakın ya da sıfır olması (izotropi) gri cevher ve beyin omurilik sıvısı gibi daha az tercihli yönlülüğünü belirtir (98). Lif izleme, vokseller içindeki tercihli difüzyon yönüne dayanan, çok sayıda farklı hesaplama algoritması ile yapılabilir ve sinir yollarının üç boyutlu görüntülenmesine izin verir (98). FA ve tümör hücre yoğunluğu arasındaki korelasyon hala tartışmalıdır. Bu tartışmanın beyin cerrahları için bir ikilem yaratarak nöral liflerin yok edilmesinin öneminin göz ardı edilmesi şeklinde yorumlanabileceği belirtilmektedir (98,99). Gliomalar, metastazlar ve düşük-yüksek dereceli gliomaların ayrımını değişen başarı oranlarıyla gösteren farklı çalışmalar mevcuttur (100). Konsensus eksikliğinin, DTG edinimi, ön işleme ve son işlem protokolleri, ilgilenilen bölge (ROI) seçimi ve örneklem büyüklüğündeki farklılıklar nedeniyle olabileceği belirtilmektedir (100).

Birçok çalışma, tümör infiltrasyonunun, sinir yollarının tahribatını difüzyon tensor traktografi'de öngörebilmek amacıyla FA değişimini değerlendirmiştir (95,101,102). Tümörün traktuslara etkisi yukarıda açıklandığı gibi üç tip ilişki ile sınıflandırılmıştır. Çalışmalar, basit kompresyon durumlarında, sinir liflerinin yapısal bütünlüğünü koruyabildiğini göstermiştir (103-105). Uzun süre devam eden kompresyonun ise nöral liflerin sayısında bir azalmaya veya demiyelinizasyona neden olarak FA'de değişikliğe neden olabileceği belirtilmektedir (105-107). FA değerinin değişiminin, tümör hücre yoğunluğu ile korele olduğu bilinmektedir (97). Neoplastik hücreler ve peritumoral ödem, beyin yapısında değişikliklere neden olur. Tipik olarak, normal beyin parankiminden tümöre yakın difüzyon anizotropisinin ölçümü, FA değerlerinde bir düşüş olduğunu gösterir (108).

Yapılan çalışmalarda, Glioma III/IV'ün kontrol gruplarına göre FA değerlerinin düştüğü ve bunun tümör infiltrasyonu olarak değerlendirilebileceği bildirilmektedir (109). Sonuçlarımız, tüm sinir yolaklarında pre-op ve post-op karşılaştırmalı olarak düşünüldüğünde FA değerinde istatistiksel olarak anlamlı bir değişiklik göstermemiştir ($p>0,05$). Ancak, sol MCP ve ortalama MCP değerleri hem operasyon öncesi hem de operasyon sonrasında kontrol grubuna kıyasla daha düşük FA değerine sahip olarak bulunmuştur ($p<0,05$). Bununla beraber operasyon öncesinde sağ SCP operasyon sonrasında ise sol SCP'ye ait FA değerinin değişikliği kontrol grubuna kıyasla düşük bulunmuştur ($p<0,05$).

Literatürde, erken evrede, FA değişikliği olmadan ADC'de artış rapor edilmiştir (17, 110). Bazı çalışmalar, histolojik doğrulama neticesinde FA değişikliğini tümör hücrelerinin infiltrasyonu ile ilişkilendirse de, yalnızca ADC değişikliği ile ilgili limitli bilgi bulunmaktadır (17,111).

Yapılan çalışmalarda glioma derecesi ile ADC değerleri arasında negatif bir korelasyon kurulmasına rağmen, beyin tümörü tiplerinin ve derecelerinin ayrılması için ADC değerlerinin yaygınlaştırılmış uygulamasının yanlış olduğu görülmüştür (112). ADC ayrıca tümör dokusunun peritümoral ödemden ayrılmasında başarılı olamamaktadır (113). Öte yandan, ADC'nin, disembriyoplastik nöroepitelyal tümörler gibi spesifik tümör tiplerinin ayırt edilmesi için güvenilir olduğu rapor edilmiş ve bazı pediatrik beyin tümörlerini karakterize etmede yardımcı olduğu bildirilmiştir (114,115). Ek olarak, operasyon öncesi difüzyon değerleri de radyasyon tedavisine tümörün yanıtını öngörebilir ve radyasyona bağlı beyin hasarını tümör nüksünden ayırmada önemlidir (116,117). Morita ve ark.(118), capsula interna'nın crus posterior'unda tümörü olan 19 hastada retrospektif olarak yaptıkları çalışmada hastaların motor fonksiyonlarını normal ve anormal olarak ayırmış ve DTG değerlerini karşılaştırmışlardır. Buna göre, normal motor fonksiyona sahip hastalar ile anormal motor fonksiyona sahip olanlar arasında anlamlı derecede FA değerlerinde azalma, ADC değerlerinde artma görmüşlerdir. Aynı araştırmacılar, FA'de azalma ve ADC'de artışın, tümör infiltrasyonu ve vazojenik ödemin kombinasyonu olabileceğini belirtmişlerdir (118). Ödem veya tümör bölgesinden değerlendirilen tractus corticospinalis'in düşük FA değerleri göstermesinin liflerde

bozulma (parçalanma) kaynaklı olabileceği düşünülmektedir. Awasthi ve ark.'ları (119) da FA'de azalma ve ADC'de artışın, tümör hücreleri ve ödemin beyaz cevher yolaklarına infiltrasyonunu gösterdiğini rapor etmişlerdir.

Çalışmamızda, ADC değerleri dikkate alındığında, üç cerebellar pedünkülden geçen yolların hepsinde pre-op ve post-op arasındaki değişim istatistiksel olarak anlamlı bulunmamıştır ($p>0,05$). Operasyon öncesi ADC değerleri kontrol grubu ile kıyaslandığında, sağ MCP ve sağ-sol SCP ölçümleri kontrol grubuna göre yüksek olarak saptanmıştır ($p<0,05$). Tüm liflerin operasyon öncesi toplam ölçümleri de kontrol grubundan yüksek çıkmıştır ($p<0,05$). ADC değerlerinin operasyon sonrasında kontrol grubu ile kıyaslanmasında ise, sol MCP ve tüm liflerin toplam değerleri yüksek olarak saptanmıştır ($p<0,05$). Bizim çalışmamız, FA'de düşüş ve ADC'de artış korelasyonu ile pedunculus cerebellaris medius'un sol tarafta tutulumunu desteklemektedir.

Düşük dereceli neoplazmalar, sinir yolaklarının invazyonuna veya bozulmasına neden olmayan, iyi sınırlı lezyonlardır. Düşük dereceli gliomalar çevresindeki beyaz madde liflerinin harabiyetinden ziyade yer değiştirmesi ile tarif edilmiştir. Bu lezyonlar, etrafındaki beyaz cevher liflerini deviyeye etme eğilimindedir (108). Metastazlar ve menenjiomaların da komşu beyaz cevher yolaklarında infiltrasyondan ziyade deviasyona neden olduğu belirtilmektedir (108).

Örneklerimiz morfolojik olarak incelendiğinde, Yu ve ark.'larının (95) tip 1 olarak tanımladıkları traktuslardaki yer değiştirmenin operasyon sonrasında büyük ölçüde azaldığı görülmüştür. Bununla beraber, operasyon sonrasında tümör rezeksiyonuna bağlı lif miktarında azalma görülen olguların infiltrasyon ile beraber olduğu düşünülmüştür. Lif hacimlerine ilişkin sonuçlarda, operasyon sonrasında operasyon öncesine göre sağ-sol, ortalama MCP ve sol ICP'den geçen lif hacmindeki azalma istatistiksel olarak anlamlıdır ($p<0,05$) Operasyon öncesi ile kontrol grupları arasındaki lif hacmi değerlendirmesinde ise, sağ ve sol ICP'de pre-op ölçümleri kontrol grubundan yüksek olarak saptanmıştır ($p<0,05$). Pre-op grubunda lif hacminin kontrol grubuna göre daha yüksek çıkması, bu liflerde tümör infiltrasyonu olabileceği olarak yorumlanmıştır. Operasyon sonrası ve kontrol grubu

karşılaştırmasında sol MCP, MCP ortalama ve sağ SCP ölçümleri post-op da kontrol grubundan düşük olarak saptanmıştır ($p<0,05$).

Çalışmamızın lif uzunluklarına ilişkin değerlendirmesinde, operasyon öncesine göre operasyon sonrası sağ-sol MCP, ortalama MCP ve sol ICP ölçümlerinde azalma görülmüştür ($p<0,05$). Operasyon öncesi lif uzunlukları kontrol grubu ile kıyaslandığında ise, sağ MCP, ortalama MCP ve sol ICP'nin lif uzunluklarının pre-op'da kontrole göre daha kısa olduğu ve bu farklılığın önemli olduğu görülmektedir ($p<0,05$). Aynı bölgelerdeki liflerin kılınmasının operasyon sonrasının kontrol grubu ile karşılaştırmasında ise, sağ MCP ve sağ SCP'de bulunan liflerin post-op'da kontrollere göre istatistiksel olarak anlamlı derecede farklı olduğu görülmüştür ($p<0,05$).

Sunulan çalışmanın traktografi kısmının son parametresi, ilgili yolakların lif sayılarına ilişkin değişimin incelenmesidir. Bu bölümde, sol MCP ve ortalama MCP'deki lifler operasyon öncesinde operasyon sonrasına göre istatistiksel olarak anlamlı derecede azalmıştır ($p<0,01$; $p<0,05$). Operasyon öncesi lif sayılarının kontrol grubu ile karşılaştırmasında, sağ MCP, ortalama MCP ve sol ICP, pre-op'da kontrollere göre istatistiksel olarak anlamlı derece az bulunmuştur ($p<0,05$). Operasyon sonrasının kontrol grubu ile kıyaslamasında ise, sağ MCP ve sağ SCP'de yer alan liflerin sayısının istatistiksel olarak anlamlı derece az olduğu bulunmuştur ($p<0,05$).

Bu bölgelerde yer alan liflerin hacim, uzunluk, sayı ve tümör ilişkisine dair bir çalışmaya tarafımızdan rastlanmamıştır. Ancak, bizim çalışmamızda operasyon sonrası ve kontrol gruplarında görülen istatistiksel azalmaların tümör rezeksiyonuna bağlı lif kaybı olarak yorumlamaktayız.

Operasyon sonrası notlar incelendiğinde, hastaların büyük çoğunluğunda operasyon sonrasında başağrısı ve ataksilerinin iyiye gittiği belirtilmiştir. Ancak iki hasta çift görme (s6, s17), bir hastada hafif inkoordinasyon (s8), bir hastada gross-ince motor ve dil cevaplarında gecikme (s39), üç hastada hafif denge problemi (s9, s12, s21) ve bir hastada da sağ taraflı motor zayıflık (s6) olduğu görülmüştür. Otuz hastadan yalnızca biri (s14), bir gün süreyle posterior fossa sendromu yaşamış ve kimseyi hatırlayamamıştır. Bu hastanın daha sonra düzelme kaydettiği belirtilmiştir.

Çocuklardan birinin operasyon sonrasında kognitif yeteneklerinin düşük-orta dereceli seyrettiği (s40), birinin ise konsantrasyon problemi yaşadığı belirtilmiştir (s28). Çalışmaya yalnızca bir tane servikomedüller bileşkede pilositik astrositomu olan olgu dahil edilmiştir (s37). Bu hastanın ise operasyon sonrasında vokal kord zayıflığı yaşadığı belirtilmektedir.

Çalışmamızın ikinci bölümünü atlas temelli hacim değerlendirmesi oluşturmuştur. Bu kısımda, kontrol grubu kullanılmadan operasyon öncesi ve sonrası değişiklikler kendi içerisinde değerlendirilmiştir. Toplamda, beş farklı alt grubun istatistiksel analizi yapılmıştır. Bunlardan ilki, genel olarak beyaz-gri cevher, beyin omurilik sıvısı ve intrakranial hacim ölçümlerine ait doku analizidir. Genel olarak, operasyon sonrasında, operasyon öncesine göre düşüş görülse de bu istatistiksel olarak anlam taşımamıştır ($p>0.05$). Mevcut kitlenin çıkarılmasını takiben, toplam hacimde düşüş gözlenmesi beklenen bir sonuçtur.

Cerebrum yapılarına ait hacim analizinde, operasyon öncesi ve sonrası arasında istatistiksel olarak fark görülmemiştir. Cerebellum yapılarının analizinde ise, yalnızca sağ cerebellum'un toplam hacmindeki düşüş istatistiksel olarak anlamlıdır ($p<0.05$). Beyin sapının toplam hacminde de operasyon sonrasında öncesine göre düşüş olsa da bu istatistiksel olarak anlamlı değildir ($p>0.05$). Bu noktada benzer bir çalışma tarafımızca bulunamadığından, mukayese yapılması mümkün olmamıştır.

Hastaların çoğunda hidrosefali varlığı sebebiyle, operasyon sonrasında lateral ventrikül hacminde azalma görülmüştür.

Esasen, hacim çalışmasının, temel hipotezini, ekstrapiramidal motor hareketler, prosedür ve alışkanlıkların öğrenilmesi, duygu, kognisyon gibi önemli görevleri olan bazal çekirdeklerin etkilenimlerini değerlendirmek oluşturmuştur. Hacim değişikliklerinin yorumlanmasında genel bir kaide bulunmamakta, patoloji veya rahatsızlığın fonksiyonel durumuna göre değerlendirmeler yapılmaktadır. Genellikle psikiyatrik veya nörolojik rahatsızlıklara ait hacim çalışmaları literatürde yer almakla birlikte bizim çalışmamıza örnek alabileceğimiz kaynağa rastlanmamıştır. Ancak, 2017 yılında Xu ve ark.(120) cerebral glioma hastalarında kortikal ve subkortikal plastisiteyi araştırmak üzere bir çalışma yürütmüşlerdir. Bu

çalışmada, hastaların glioma hacimleri ile orantılı olarak, sağ cuneus ve sol thalamus'taki gri cevher hacmi ve sağ globus pallidus'ta genişleme kaydetmişlerdir. Bu durumu, ilgili bölgelerin fonksiyonel işlevselliğinin çok fazla olmasını göz önüne alarak, "glioma hacmi büyüdükçe serebral gliomalı hastalarda işlevlerini daha iyi yerine getirmek için telafi mekanizması" olarak değerlendirilebileceği şeklinde yorumlamışlardır (120). Bizim çalışmamızda da sağ-sol ve total thalamus hacminde operasyon sonrasında artış ile beraber, nucleus accumbens ve amygdala haricindeki tüm bölgelerde düşüş gözlenmiştir. Ancak, bu hacimsel azalmalar istatistiksel olarak anlam taşımamıştır ($p>0.05$).

2017 yılında Karunamuni ve ark. tarafından (121) radyasyon terapisi (RT) ile tedavi edilen 31 gliomalı hasta üzerinde hippocampus hacim değişiklikleri üzerine bir çalışma yayımlanmıştır. Çalışma, RT öncesi gliomalı hastaların hippocampus hacimlerinin, yaş ve cinsiyet eşleşmeli kontrol grubundan anlamlı derecede daha küçük olduğunu göstermektedir. İntrakraniyal hacim veya amygdala hacminin iki grup arasında anlamlı bir şekilde farklılık göstermemesi, hippocampus'a özgü bir etki gözlemlediklerine inanmalarını sağlamıştır. Bununla birlikte, tümörün toplam intrakranial hacim üzerindeki tahmini etkisi üzerinde çalışılmamıştır (121). Yine aynı araştırmacılar, mutlak hippocampus hacimleri arasında istatistiksel olarak anlamlı fark bulunmamasının marjinal p değeri ($p \frac{1}{4} .09$), farkı 0,05 anlamlılık düzeyinde tespit etmek için yeteri kadar güçlü olmayabileceği yönünde açıklamıştır. Bahsi geçen çalışmada, hacim değişiklikleri erkeklerde gözlenmiş, kadınlarda gözlenmemiştir. Bizim çalışmamızda ise cinsiyet ayrımı yapılmamıştır.

Bununla beraber, bizim çalışmamızda sağ amygdala hacmindeki artışın istatistiksel olarak anlamlı çıkması çok dikkat çekicidir. Nörogörüntüleme çalışmaları, amygdala'nın insanlarda duygudurum düzeninin nöroanatomik modelinde yer aldığını göstermektedir (122). Evvelce, amygdala hacminin, major depresyonda ve savaş gazilerinde yapılan post travmatik stres bozukluğu çalışmalarında arttığı rapor edilmiştir (122,123). Moadal ve ark. (124) anterior temporal lobektomi yapılan temporal lob epilepsili hastalarda operasyon sonrasında ilgili tarafta amygdala hacminde artış gözlemlenmişlerdir (124). Araştırmacılara göre, çok değişkenli birleşik olan; amygdala hacmi, hacim değişimi ve asimetri modeli;

cerrahi sonrası kaygı (ruminasyon, gerginlik), depresyon ve anksiyete ile ilişkili rahatsızlıkları (fobi, travma stresi tepkisi) öngörmektedir. Ancak bu etkinin ayırt edilebilmesi daha büyük numunelerde tekrar test edilmesi gerektiği belirtilmiştir (124). Bizim çalışmamız açısından da, cinsiyet ayrımı yapılarak daha geniş olgu grubunda amygdala hacim çalışması yapılmasının uygun olacağı düşünülmektedir.



8. SONUÇ

Konvansiyonel MR teknikleri (T2 ağırlıklı, T1 ağırlıklı ve FLAIR) radyolojik değerlendirme ve beyin tümörlerinin lokalizasyonunda yaygın olarak kullanılmaktadır. Ancak bu MR yöntemlerinin, tümörleri çevreleyen yakın bölgedeki beyaz cevher yollarının bütünlüğü ve yeri hakkında kesin bir bilgi veremediği belirtilmektedir.

Tümör yayılımının belirlenmesinde, difüzyon tensor görüntüleme ve traktografi, sinir yollarının kalitatif ve kantitatif olarak gösterilmesi bakımından öneme sahiptir.

İki ana değerlendirme içeren bu çalışma sonucunda, traktografi kısmının matematiksel parametrelerine göre;

- FA ve ADC değerleri, pre-op ve post-op karşılaştırıldığında istatistiksel olarak anlamlı fark göstermemiştir. Ancak, FA değeri post-op ve kontrol grupları arasında, ADC değerleri ise pre-op kontrol ve post-op kontrol grupları arasında bazı bölgelerde anlamlı farklılıklar göstermiştir. Burada, her bir gruptaki sayının az olması sebebiyle tümör olgularının, patoloji ve lokasyonlarına göre ayırlamaması çalışmanın kısıtlılıklarından biridir.
- Traktusların içerdiği liflerin hacim, sayı ve uzunluklarına ait değerlendirmede yine bölgelerine göre pre-op post-op, pre-op kontrol ve post-op kontrol karşılaştırmalarındaki değişimlerde anlamlı sonuçlar elde edilmiştir. Burada da, tümör lokasyonu ve patolojisinin ayrılarak yapılacak değerlendirmelerin, bilimsel netliği daha yüksek sonuçlar vereceği açıktır. Operasyon sonrasında liflerde görülen azalmaların cerrahi rezeksiyon sebebiyle olabileceği düşünülürken, cerrahi öncesindeki hacim fazlalığının tümör infiltrasyonu ve/veya ödem sebebiyle olabileceği düşünülmektedir.
- Buna ek olarak, tümörün traktuslara olan morfolojik etkileri operasyon öncesi, sonrası ve kontrol gruplarında başarıyla incelenmiştir.

Çalışmanın atlas temelli hacim değerlendirmesine dayanan bölümünde ise, thalamus ve sağ amygdala haricinde tüm bölgelerin haciminde azalma görülmüştür. Thalamus hacminde artış istatistiksel olarak anlamlı olmamakla birlikte, sağ amygdala'da görülen anlamlı artış dikkate değer bulunmuştur.

Sonuç olarak, çalışmamızda difüzyon tensor görüntüleme HARDI traktografi ile posterior fossa tümörlerinin, pedunculi cerebelli ve buradan geçen sinir liflerine etkilerinin başarıyla değerlendirilebildiği gösterilmiştir. Tekniğin sadece nöroşirürji planlamasında değil postoperatif değerlendirmede de faydalı olduğu görülmektedir.

Buna ek olarak, operasyon öncesi ve sonrası, bazal çekirdekler ve limbik sisteme ait yapılar için daha geniş bir çalışma grubu ve kız-erkek ayrımı yapılan volümetrik çalışmaların faydalı sonuçlar verebileceği gözlenmiştir.

9. KAYNAKLAR

1. Şeker A., Rhoton A.L. The Anatomy of the Posterior Cranial Fossa p. 75-99 In: Özek MM, Cinalli, Giuseppe, Maixner, Wirginia, Sainte-Rose, Christian, editors. Posterior fossa tumors in children. Cham: Springer; 2015.
2. Packer RJ, Friedman HS, Kun LE, Fuller GN. Tumors of the brain stem, cerebellum, and fourth ventricle. *Cancer in the nervous system*.171-92, 2002.
3. Poretti A, Meoded A, Huisman TA. Neuroimaging of pediatric posterior fossa tumors including review of the literature. *Journal of magnetic resonance imaging : JMRI*.35(1):32-47, 2012 .
4. Aslantürk Y, Yılmaz N, Ökten Aİ, Akbay FY, Basmacı M, Taşkın Y. Posterior fossa tümörlerinde cerrahi tedavi sonuçları. *Van Tıp Dergisi*.13(1):4-8, 2006.
5. Albright L. Posterior fossa tumors. *Neurosurgery Clinics*. 1992;3(4):881-91.
6. Black PM. The present and future of cerebral tumor surgery in children. *Child's Nervous System*.16(10-11):821-8, 2000 .
7. Brandão LA, Poussaint TY. Posterior fossa tumors. *Neuroimaging Clinics*.27(1):1-37, 2017.
8. Dubey A, Kataria R, Sinha VD. Role of diffusion tensor imaging in brain tumor surgery. *Asian journal of neurosurgery*.13(2):302, 2018 .
9. Lope-Piedrafita S. Diffusion tensor imaging (DTI). *Preclinical MRI: Springer*. p. 103-16, 2018.
10. Pierpaoli C, Jezzard P, Basser PJ, Barnett A, Di Chiro G. Diffusion tensor MR imaging of the human brain. *Radiology*.201(3):637-48, 1996.
11. Bulakbasi N. Diffusion-tensor imaging in brain tumors. *Imaging in Medicine*.1(2):155, 2009 .
12. Karimi S, Petrovich NM, Peck KK, Hou BL, Holodny AI. Advanced MR techniques in brain tumor imaging. *Applied Radiology*.35(5):9, 2006.
13. Kamali A, Kramer LA, Frye RE, Butler IJ, Hasan KM. Diffusion tensor tractography of the human brain cortico-ponto-cerebellar pathways: A quantitative preliminary study. *Journal of Magnetic Resonance Imaging*.32(4):809-17, 2010.
14. Akhlaghi H, Yu J, Corben L, Georgiou-Karistianis N, Bradshaw JL, Storey E, et al. Cognitive deficits in Friedreich ataxia correlate with micro-structural changes in dentatorubral tract. *The Cerebellum*.13(2):187-98, 2014.
15. Ibrahim AS, Gomaa M, Sakr H, Elzaher YA. Role of diffusion tensor imaging in characterization and preoperative planning of brain neoplasms. *The Egyptian Journal of Radiology and Nuclear Medicine*.44(2):297-307, 2013 .
16. Ma J, Su S, Yue S, Zhao Y, Li Y, Chen X, et al. Preoperative visualization of cranial nerves in skull base tumor surgery using diffusion tensor imaging technology. *Turk Neurosurg*. 26(6):805-12, 2016.
17. Price SJ, Burnet NG, Donovan T, Green HA, Pena A, Antoun NM, et al. Diffusion tensor imaging of brain tumours at 3T: a potential tool for assessing white matter tract invasion? *Clinical radiology*.58(6):455-62, 2003 .

18. Krogman WM, İşcan MY. The human skeleton in forensic medicine p. 413-57, Charles C. Thomas, Springfield, IL 1986.
19. Ortug A. Yetişkin anadolu populasyonunda foramen palatinum majus'un lokalizasyon, sayı ve şeklinin tespiti üzerine bir çalışma Yüksek Lisans Tezi. İstanbul Üniversitesi Sağlık Bilimleri Enstitüsü, İstanbul, 2015.
20. Schumacher G-H. Embryonale Entwicklung des Menschen. p. 117-188 Berlin: Volk und Gesundheit 1979.
21. Selçuki M, Özdemir, Seymen. Kalvaryum'un Embriyolojik Gelişimi. Türk Nöroşirürji Dergisi.27(3):231-3, 2017.
22. Ozan H. Anatomi s. 37-46 Klinisyen Tıp Kitabevleri;Ankara 2005.
23. Arıncı K, Elhan, Alattin. Anatomi 1. cilt: Kemikler, Eklemler, Kaslar, İç Organlar s.388 Güneş Kitabevi, Ankara. 1995.
24. MayFieldClinic. Chiari I malformation and syringomyelia [cited 2019 20.11]. Available from: <https://mayfieldclinic.com/pe-chiari.htm>.
25. Moore K, Persaud, TVN, Torchia, MG. Klinik yönleriyle insan embriyolojisi s.392 Çev: Dalçık, H, Nobel tıp kitabevleri, İstanbul, 2016.
26. Neuroanatomy Lab Resource Appendices TU. Ventricular System: Vesicle Formation (3 of 3).Available from: https://lksom.temple.edu/neuroanatomy/lab/embryo_new/vse/3/.
27. Rosswikjan2008. Development of Nervous System [cited 2019 20.11]. Available from: <http://roswikjan2008.pbworks.com/w/page/14975568/Development-of-Nervous-System>.
28. Paulsen F, Böckers TM, Waschke J, Winkler S, Dalkowski K, Mair J, et al. Sobotta Anatomy Textbook: English Edition with Latin Nomenclature p. 687-697 Elsevier Health Sciences; 2018.
29. RadiologyKey. Brain Stem. Available from: <https://radiologykey.com/brain-stem/>.
30. Kandemir M, Örnek İ, Kırbas D. İnfratentöriyal İnmelerde Kognitif Etkilenme. Turkish Journal of Neurology/Turk Noroloji Dergisi.15(4), 2009.
31. Fries W. Pontine projection from striate and prestriate visual cortex in the macaque monkey: An anterograde study. Visual neuroscience. 4(3):205-16, 1990.
32. Middleton FA, Strick PL. Basal ganglia and cerebellar loops: motor and cognitive circuits. Brain research Brain research reviews.;31(2-3):236-50, 2000.
33. Seçkin H. Serebellum Lezyonlu Olgularda Bilişsel İşlev Değişikliklerinin İncelenmesi Doktora Tezi. Ankara Üniversitesi, Ankara, 2006.
34. Gray H. Gray's anatomy: the anatomical basis of clinical practice. p.341 41 ed. Standring S, editor: Elsevier; 2016.
35. Schmahmann JD. The cerebellum and cognition: Academic Press; 1997.
36. Gottwald B, Wilde B, Mihajlovic Z, Mehdorn HM. Evidence for distinct cognitive deficits after focal cerebellar lesions. Journal of neurology, neurosurgery, and psychiatry.75(11):1524-31, 2004 .
37. Schmahmann JD. An emerging concept. The cerebellar contribution to higher function. Archives of neurology. 48(11):1178-87, 1991 .
38. Schmahmann JD, Sherman JC. The cerebellar cognitive affective syndrome. Brain : a journal of neurology.121 (Pt 4):561-79, 1998.

39. Schmahmann JD. The cerebellum and cognition. *Neuroscience letters*. 688:62-75, 2019.
40. Lawrenson C, Bares M, Kamondi A, Kovacs A, Lumb B, Apps R, et al. The mystery of the cerebellum: clues from experimental and clinical observations. *Cerebellum & ataxias*.5:8, 2018.
41. Taner D, Atasever A, Durgun B. Fonksiyonel nöroanatomi p.28 ODTÜ Geliştirme Vakfı; 2008.
42. Snell RS. Klinik nöroanatomi. p. 230-45 İçinde: Cerebellum ve Bağlantıları Yıldırım M, editor. Nobel Tıp; 2011.
43. Arıncı K, Elhan A. Merkezi Sinir Sistemi. s. 89-102 Murat kitapevi yayınları; 1993.
44. Schünke M, Schulte E, Schumacher U, Rude J, Voll M, Wesker K, editors. Prometheus atlas der anatomie: Palme Yayıncılık; 2007.
45. Khasnis A, Gokula R. Romberg's test. *Journal of postgraduate medicine*.49(2):169, 2003 .
46. Rogers JH. Romberg and his test. *The Journal of Laryngology & Otology*. 94(12):1401-4, 2007.
47. Ruben J, Professor David Ashley, MBBS, FRACP, PhD, Khasraw,M. Cancer Council Australia Oncology Education Committee. Central nervous system tumours Sydney: Cancer Council Australia. Available from: https://wiki.cancer.org.au/oncologyformedicalstudents/Clinical_Oncology_for_Medical_Students.
48. Tuncel E. Klinik Radyoloji genişletilmiş 2. baskı s.601-609 Nobel& Güneş Tıp Kitabevi, Bursa, 2002.
49. Gün, B.D., Bahadır, B., Numanoglu, G., Kuzey, G.M., Açıkgoz, B., Özdamar, Ş.O.The nervous system tumors diagnosed between 2002-2006 in Zonguldak Karaelmas University Faculty of Medicine Department of Pathology. *Türk Patoloji Dergisi*.23:93-7, 2007.
50. Kuru Öz D. Beyin tümörlerinin cerrahi planlamasında difüzyon tensör manyetik rezonans görüntülemenin katkısı Tıpta Uzmanlık. Ankara Üniversitesi Tıp Fakültesi Ankara, 2013.
51. Tonarelli L. Magnetic resonance imaging of brain tumor. CEwebsource com. 2013.
52. Louis DN, Ohgaki H, Wiestler OD, Cavenee WK, Burger PC, Jouvet A, et al. The 2007 WHO classification of tumours of the central nervous system. *Acta Neuropathol*.114(2):97-109, 2007 .
53. Thurnher MM. 2007 World Health Organization classification of tumours of the central nervous system. *Cancer Imaging*.9 Spec No A(Special issue A):S1-S3, 2009.
54. Louis DN, Perry A, Reifenberger G, von Deimling A, Figarella-Branger D, Cavenee WK, et al. The 2016 World Health Organization Classification of Tumors of the Central Nervous System: a summary. *Acta Neuropathol*.131(6):803-20, 2016 .
55. Chandana SR, Movva S, Arora M, Singh T. Primary brain tumors in adults. *American family physician*.77(10), 2008.
56. Şimşek AB, Dicle A. Primer Beyin Tümörü: Klinik Özellikler, Tedavi ve Bakım. *Dokuz Eylül Üniversitesi Hemşirelik Fakültesi Elektronik Dergisi*.6(2):102-13, 2017.

57. Yazol M, Öner, Ali Yusuf. Beyin Gliomlarında Manyetik Rezonans Görüntüleme. Türk Radyoloji Seminerleri.4:20-36, 2016.
58. Shih RY, Smirniotopoulos JG. Posterior Fossa Tumors in Adult Patients. *Neuroimaging clinics of North America*.26(4):493-510, 2016.
59. Grondin RT, Scott RM, Smith ER. Pediatric Brain Tumors. *Advances in Pediatrics*.56(1):249-69, 2009.
60. Sönmez MA, Tekiner A, Bayar MA, Yılmaz A. Posterior Fossa İntraaksiyel Tümörlerinin Retrospektif İncelenmesi. *Kocatepe Tıp Dergisi*.13(3):133-7, 2012 .
61. Chaitanya K. *Genome and Genomics: From Archaea to Eukaryotes*: Springer Nature; 2019.
62. White JG, Southgate E, Thomson JN, Brenner S. The structure of the nervous system of the nematode *Caenorhabditis elegans*. *Philosophical transactions of the Royal Society of London Series B, Biological sciences*.314(1165):1-340, 1986.
63. Van Essen DC, Glasser MF. The Human Connectome Project: Progress and Prospects. *Cerebrum*. 2016:cer-10-6, 2016.
64. Özbiner H. İleri Nöroradyolojik İnceleme Yöntemlerinden Difüzyon Tensor Görüntülemenin Beyin Kitlelerinde Kullanımı Uzmanlık Tezi. Necmettin Erbakan Üniversitesi Meram Tıp Fakültesi, Konya, 2013.
65. Le Bihan D, Iima M. Diffusion Magnetic Resonance Imaging: What Water Tells Us about Biological Tissues. *PLoS Biol*.13(7):e1002203-e, 2015.
66. Basser PJ, Pierpaoli C. A simplified method to measure the diffusion tensor from seven MR images. *Magnetic resonance in medicine*.39(6):928-34,1998 .
67. Chapter 9 - Fiber-Tracking: 3-Dimensional Tract Reconstruction. p. 79-96 In: Mori S, Tournier JD, editors. *Introduction to Diffusion Tensor Imaging (Second Edition)*. San Diego: Academic Press; 2014..
68. Mukherjee P, Berman JI, Chung SW, Hess CP, Henry RG. Diffusion tensor MR imaging and fiber tractography: theoretic underpinnings. *AJNR American journal of neuroradiology*.29(4):632-41, 2008.
69. Alexander AL, Lee JE, Lazar M, Field AS. Diffusion tensor imaging of the brain. *Neurotherapeutics*.4(3):316-29, 2007.
70. Tosun A, Şerifoğlu İ. Santral Sinir Sistemi Tümörlerinin Görüntülenmesi. *Acta Medica Alanya*.2(1):56-61, 2018.
71. Qiu M, Darling WG, Morecraft RJ, Ni CC, Rajendra J, Butler AJ. White matter integrity is a stronger predictor of motor function than BOLD response in patients with stroke. *Neurorehabil Neural Repair*.25(3):275-84, 2011.
72. Chenevert TL, Brunberg JA, Pipe JG. Anisotropic diffusion in human white matter: demonstration with MR techniques in vivo. *Radiology*. 177(2):401-5, 1990.
73. Moseley ME, Cohen Y, Kucharczyk J, Mintorovitch J, Asgari HS, Wendland MF, et al. Diffusion-weighted MR imaging of anisotropic water diffusion in cat central nervous system. *Radiology*.176(2):439-45, 1990.
74. Ulug AM, Van Zijl PC. Orientation-independent diffusion imaging without tensor diagonalization: anisotropy definitions based on physical attributes of the diffusion ellipsoid. *Journal of magnetic resonance imaging : JMRI*.9(6):804-13, 1999.
75. Feldman HM, Yeatman JD, Lee ES, Barde LHF, Gaman-Bean S. Diffusion tensor imaging: a review for pediatric researchers and clinicians. *J Dev Behav Pediatr*. 31(4):346-56, 2010.

76. Geva S, Correia M, Warburton EA. Diffusion tensor imaging in the study of language and aphasia. *Aphasiology*.25(5):543-58, 2011 .
77. Demir A. Beyin Beyaz Cevher Yolaklarının Difüzyon Tensör Görüntüleme ile Gösterilmesi. Yeditepe Üniversitesi 2008.
78. Schilling KG, Daducci A, Maier-Hein K, Poupon C, Houde JC, Nath V, et al. Challenges in diffusion MRI tractography - Lessons learned from international benchmark competitions. *Magnetic resonance imaging*. 57:194-209, 2019.
79. O'Donnell LJ, Westin C-F. An introduction to diffusion tensor image analysis. *Neurosurg Clin N Am*. 22(2):185-viii, 2011.
80. Salama GR, Heier LA, Patel P, Ramakrishna R, Magge R, Tsiouris AJ. Diffusion Weighted/Tensor Imaging, Functional MRI and Perfusion Weighted Imaging in Glioblastoma-Foundations and Future. *Frontiers in neurology*.8:660, 2017.
81. Farquharson S, Tournier JD, Calamante F, Fabinyi G, Schneider-Kolsky M, Jackson GD, et al. White matter fiber tractography: why we need to move beyond DTI. *Journal of neurosurgery*. 118(6):1367-77, 2013.
82. Jin Z, Bao Y, Wang Y, Li Z, Zheng X, Long S, et al. Differences between generalized Q-sampling imaging and diffusion tensor imaging in visualization of crossing neural fibers in the brain. *Surgical and radiologic anatomy*;41(9):1019-28, 2019.
83. Berman JI, Lanza MR, Blaskey L, Edgar JC, Roberts TPL. High Angular Resolution Diffusion Imaging Probabilistic Tractography of the Auditory Radiation. *American Journal of Neuroradiology*. 34(8):1573-8, 2013.
84. Re TJ, Levman J, Lim AR, Righini A, Grant PE, Takahashi E. High-angular resolution diffusion imaging tractography of cerebellar pathways from newborns to young adults. *Brain and behavior*. 7(1):e00589, 2017 .
85. Tuch DS. Q-ball imaging. *Magnetic resonance in medicine*. 52(6):1358-72, 2004.
86. Essayed WI, Zhang F, Unadkat P, Cosgrove GR, Golby AJ, O'Donnell LJ. White matter tractography for neurosurgical planning: A topography-based review of the current state of the art. *Neuroimage Clin*. 15:659-72, 2017.
87. Potgieser AR, Wagemakers M, van Hulzen AL, de Jong BM, Hoving EW, Groen RJ. The role of diffusion tensor imaging in brain tumor surgery: a review of the literature. *Clinical neurology and neurosurgery*. 124:51-8, 2014.
88. Jellison BJ, Field AS, Medow J, Lazar M, Salamat MS, Alexander AL. Diffusion tensor imaging of cerebral white matter: a pictorial review of physics, fiber tract anatomy, and tumor imaging patterns. *AJNR American journal of neuroradiology*. 25(3):356-69, 2004.
89. Manjon JV, Coupe P. volBrain: An Online MRI Brain Volumetry System. *Frontiers in neuroinformatics*. 10:30, 2016.
90. Feigl GC, Hiergeist W, Fellner C, Schebesch KM, Doenitz C, Finkenzeller T, et al. Magnetic resonance imaging diffusion tensor tractography: evaluation of anatomic accuracy of different fiber tracking software packages. *World neurosurgery*. 81(1):144-50, 2014.
91. Leitner Y, Travis KE, Ben-Shachar M, Yeom KW, Feldman HM. Tract Profiles of the Cerebellar White Matter Pathways in Children and Adolescents. *Cerebellum (London, England)*. 14(6):613-23, 2015.

92. Mori S, Wakana S, Nagae-Poetscher L, Van Zijl P. MRI atlas of human white matter. Amsterdam: Elsevier; 2005.
93. Mandonnet E, Jbabdi S, Taillandier L, Galanaud D, Benali H, Capelle L, et al. Preoperative estimation of residual volume for WHO grade II glioma resected with intraoperative functional mapping. *Neuro Oncol.* 9(1):63-9, 2007.
94. Romano A, Ferrante M, Cipriani V, Fasoli F, Ferrante L, D'Andrea G, et al. Role of magnetic resonance tractography in the preoperative planning and intraoperative assessment of patients with intra-axial brain tumours. *La Radiologia medica.* 112(6):906-20, 2007.
95. Yu CS, Li KC, Xuan Y, Ji XM, Qin W. Diffusion tensor tractography in patients with cerebral tumors: a helpful technique for neurosurgical planning and postoperative assessment. *European journal of radiology.* 56(2):197-204, 2005.
96. Laundre BJ, Jellison BJ, Badie B, Alexander AL, Field AS. Diffusion tensor imaging of the corticospinal tract before and after mass resection as correlated with clinical motor findings: preliminary data. *AJNR American journal of neuroradiology.* 26(4):791-6, 2005.
97. Won YI, Chung CK, Kim CH, Park C-K, Koo B-B, Lee J-M, et al. White Matter Change Revealed by Diffusion Tensor Imaging in Gliomas. *Brain Tumor Res Treat.* 4(2):100-6, 2016.
98. Soni N, Mehrotra A, Behari S, Kumar S, Gupta N. Diffusion-tensor Imaging and Tractography Application in Pre-operative Planning of Intra-axial Brain Lesions. *Cureus.* 9(10):e1739-e, 2017.
99. Min ZG, Rana N, Niu C, Ji HM, Zhang M. Does diffusion tensor tractography of the corticospinal tract correctly reflect motor function? *Medical principles and practice : international journal of the Kuwait University, Health Science Centre.* 23(2):174-6, 2014.
100. Costabile JD, Alaswad E, D'Souza S, Thompson JA, Ormond DR. Current Applications of Diffusion Tensor Imaging and Tractography in Intracranial Tumor Resection. *Front Oncol.* 9:426, 2019.
101. Itagiba VGA, Borges R, Cruz Jr LCHd, Furtado AD, Domingues RC, Gasparetto EL. Use of diffusion tensor magnetic resonance imaging in the assessment of patterns of white matter involvement in patients with brain tumors: is it useful in the differential diagnosis? *Radiologia Brasileira.* 43(6):362-8, 2010 .
102. Kovanlikaya I, Firat Z, Kovanlikaya A, Ulug AM, Cihangiroglu MM, John M, et al. Assessment of the corticospinal tract alterations before and after resection of brainstem lesions using Diffusion Tensor Imaging (DTI) and tractography at 3T. *European journal of radiology.* 77(3):383-91, 2011.
103. Mathias J, Koessler L, Brissart H, Foscolo S, Schmitt E, Bracard S, et al. Giant cystic widening of Virchow-Robin spaces: an anatomofunctional study. *AJNR American journal of neuroradiology.* 28(8):1523-5, 2007.
104. Young RJ, Lee V, Peck KK, Sierra T, Zhang Z, Jacks LM, et al. Diffusion tensor imaging and tractography of the corticospinal tract in the presence of enlarged Virchow-Robin spaces. *Journal of neuroimaging : official journal of the American Society of Neuroimaging.* 24(1):79-82, 2014.
105. Min Z-G, Niu C, Zhang Q-L, Zhang M, Qian Y-C. Optimal Factors of Diffusion Tensor Imaging Predicting Corticospinal Tract Injury in Patients with Brain Tumors. *Korean J Radiol.* 18(5):844-51, 2017.

106. Kim MS, Chung CK, Jung HW, Park CK, Kim CH, Kim JS. Preoperative weakness and demyelination of the corticospinal tract in meningioma patients : changes in diffusion parameters using diffusion tensor imaging. *Journal of Korean Neurosurgical Society*. 55(5):267-72, 2014.
107. Ng WH, Cheong DL, Khu KJ, Venkatesh G, Ng YK, Lim CC. Diffusion tensor tractography: corticospinal tract fiber reduction is associated with temporary hemiparesis in benign extracerebral lesions. *Neurosurgery*. 63(3):452-8; discussion 8-9, 2008.
108. Cruz LC, Jr., Sorensen AG. Diffusion tensor magnetic resonance imaging of brain tumors. *Magnetic resonance imaging clinics of North America*. 14(2):183-202, 2006.
109. Price SJ, Jena R, Burnet NG, Hutchinson PJ, Dean AF, Pena A, et al. Improved delineation of glioma margins and regions of infiltration with the use of diffusion tensor imaging: an image-guided biopsy study. *AJNR American journal of neuroradiology*. 27(9):1969-74, 2006.
110. Morita K, Matsuzawa H, Fujii Y, Tanaka R, Kwee IL, Nakada T. Diffusion tensor analysis of peritumoral edema using lambda chart analysis indicative of the heterogeneity of the microstructure within edema. *Journal of neurosurgery*. 102(2):336-41, 2005.
111. Lee HY, Na DG, Song IC, Lee DH, Seo HS, Kim JH, et al. Diffusion-tensor imaging for glioma grading at 3-T magnetic resonance imaging: analysis of fractional anisotropy and mean diffusivity. *Journal of computer assisted tomography*. 32(2):298-303, 2008.
112. Rumboldt Z, Camacho DL, Lake D, Welsh CT, Castillo M. Apparent diffusion coefficients for differentiation of cerebellar tumors in children. *AJNR American journal of neuroradiology*. 27(6):1362-9, 2006.
113. Pauleit D, Langen KJ, Floeth F, Hautzel H, Riemenschneider MJ, Reifenberger G, et al. Can the apparent diffusion coefficient be used as a noninvasive parameter to distinguish tumor tissue from peritumoral tissue in cerebral gliomas? *Journal of magnetic resonance imaging : JMRI*. 20(5):758-64, 2004.
114. Gauvain KM, McKinstry RC, Mukherjee P, Perry A, Neil JJ, Kaufman BA, et al. Evaluating pediatric brain tumor cellularity with diffusion-tensor imaging. *AJR American journal of roentgenology*. 177(2):449-54, 2001.
115. Tzika AA, Zarifi MK, Goumnerova L, Astrakas LG, Zurakowski D, Young-Poussaint T, et al. Neuroimaging in pediatric brain tumors: Gd-DTPA-enhanced, hemodynamic, and diffusion MR imaging compared with MR spectroscopic imaging. *AJNR American journal of neuroradiology*. 23(2):322-33, 2002.
116. Mardor Y, Roth Y, Ochershvilli A, Spiegelmann R, Tichler T, Daniels D, et al. Pretreatment prediction of brain tumors' response to radiation therapy using high b-value diffusion-weighted MRI. *Neoplasia*. 6(2):136-42, 2004.
117. Asao C, Korogi Y, Kitajima M, Hirai T, Baba Y, Makino K, et al. Diffusion-weighted imaging of radiation-induced brain injury for differentiation from tumor recurrence. *AJNR American journal of neuroradiology*. 26(6):1455-60, 2005.
118. Morita N, Wang S, Kadakia P, Chawla S, Poptani H, Melhem ER. Diffusion tensor imaging of the corticospinal tract in patients with brain neoplasms. *Magnetic resonance in medical sciences : MRMS : an official journal of Japan Society of Magnetic Resonance in Medicine*. 10(4):239-43, 2011.

119. Awasthi R, Verma SK, Haris M, Singh A, Behari S, Jaiswal AK, et al. Comparative evaluation of dynamic contrast-enhanced perfusion with diffusion tensor imaging metrics in assessment of corticospinal tract infiltration in malignant glioma. *Journal of computer assisted tomography*. 34(1):82-8, 2010.
120. Xu J, Elazab A, Liang J, Jia F, Zheng H, Wang W, et al. Cortical and Subcortical Structural Plasticity Associated with the Glioma Volumes in Patients with Cerebral Gliomas Revealed by Surface-Based Morphometry. *Frontiers in neurology*. 8:266, 2017.
121. Karunamuni RA, Seibert TM, White NS, McEvoy L, Farid N, Brewer J, et al. Abnormalities in hippocampal volume of glioma patients prior to radiotherapy. *Acta Oncol*. 56(3):427-30, 2017.
122. Frodl T, Meisenzahl E, Zetzsche T, Bottlender R, Born C, Groll C, et al. Enlargement of the amygdala in patients with a first episode of major depression. *Biological psychiatry*. 51(9):708-14, 2002.
123. Morey RA, Gold AL, LaBar KS, Beall SK, Brown VM, Haswell CC, et al. Amygdala volume changes in posttraumatic stress disorder in a large case-controlled veterans group. *Archives of general psychiatry*. 69(11):1169-78, 2012.
124. Moadel B, Eve G, Taylor B, Barnett M, Sperling M, Michael R, et al. Emotional/Psychiatric Symptom Change and Amygdala Volume After Anterior Temporal Lobectomy. *JHN Journal*. 10(1):4, 2015.

10. EKLER

TÜM HASTALARA AİT TRAKTOGRAFI GÖRÜNTÜLERİ

S2

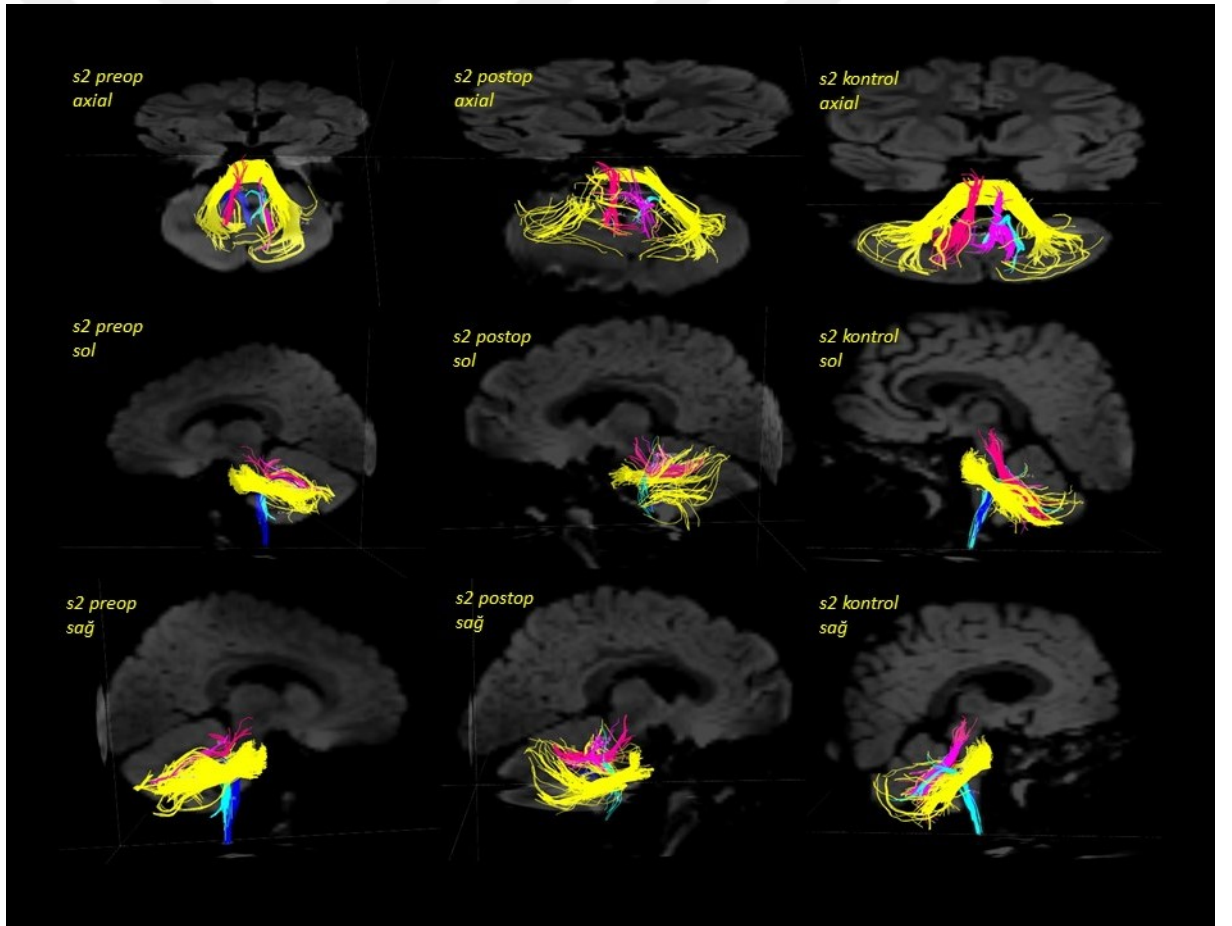
Cinsiyet: Erkek

Yaş: 2

Tümör Lokalizasyonu: Posterior fossa

Patolojisi: Anaplastik ependimom

Operasyon Öncesi: Sağ taraflı torticollis, aralıklı emezis ve hafif artmış titizlik durumu ile başvurmuş.



S4

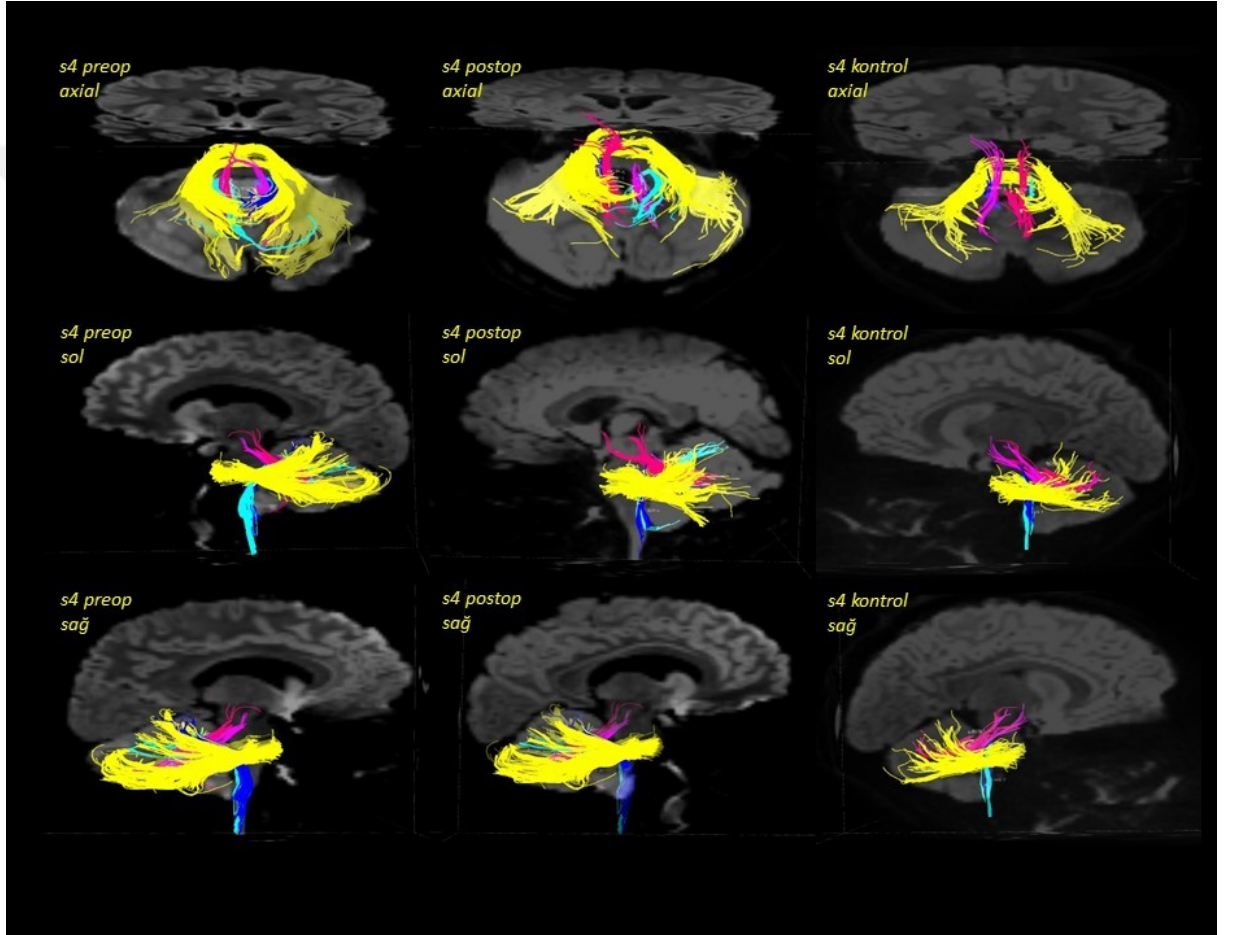
Cinsiyet: Kız

Yaş: 10

Tümör Lokalizasyonu: Leptomeningeal yayımlı 4. ventrikül tümörü

Patolojisi: Medulloblastom

Operasyon Öncesi: Baş ağrısı ve papilödem bulguları bulunuyor.



S6

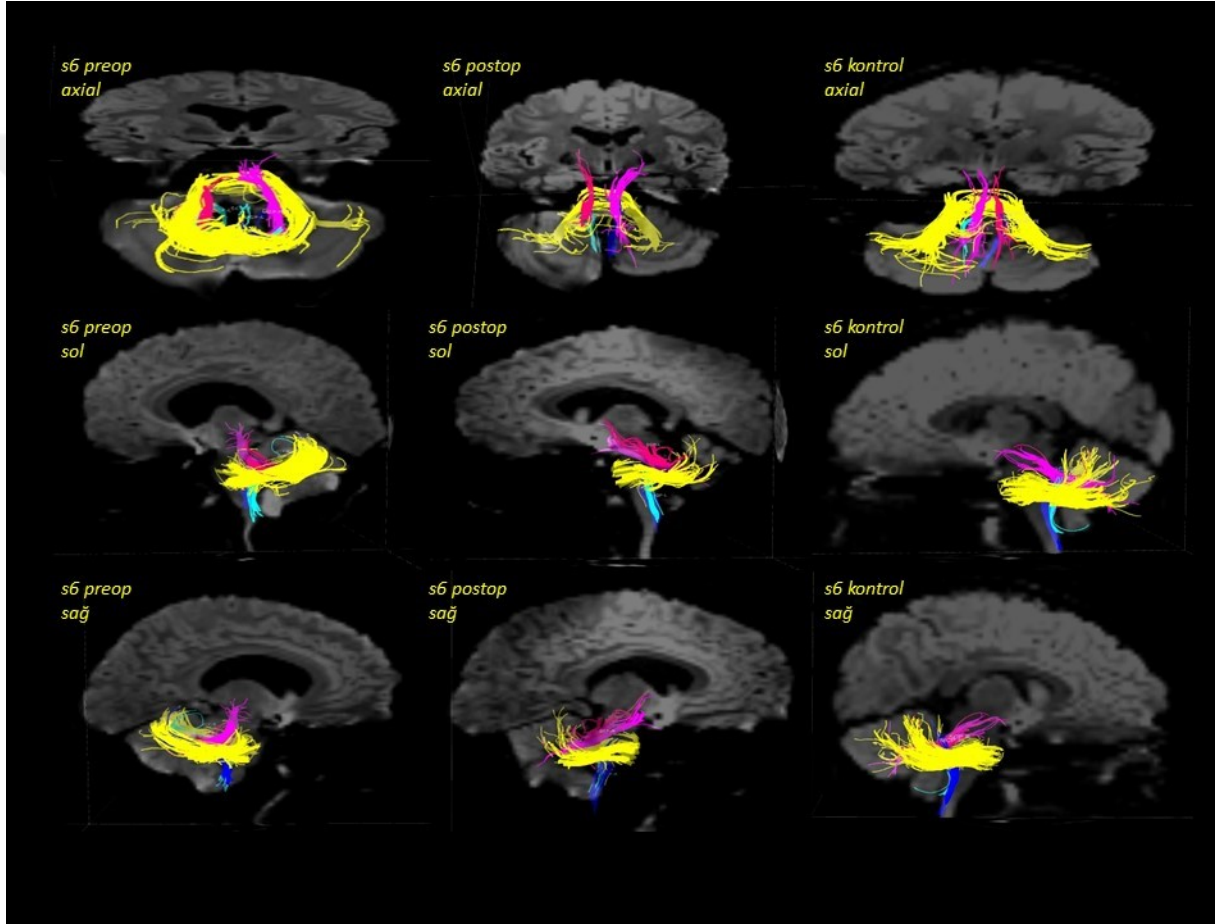
Cinsiyet: Kız

Yaş: 8

Tümör Lokalizasyonu: 4. ventriküler lezyon

Patolojisi: Pilositik astrositom

Operasyon Öncesi: Baş ağrısı, mide bulantısı ve kusma ile başvurmuş.



S7

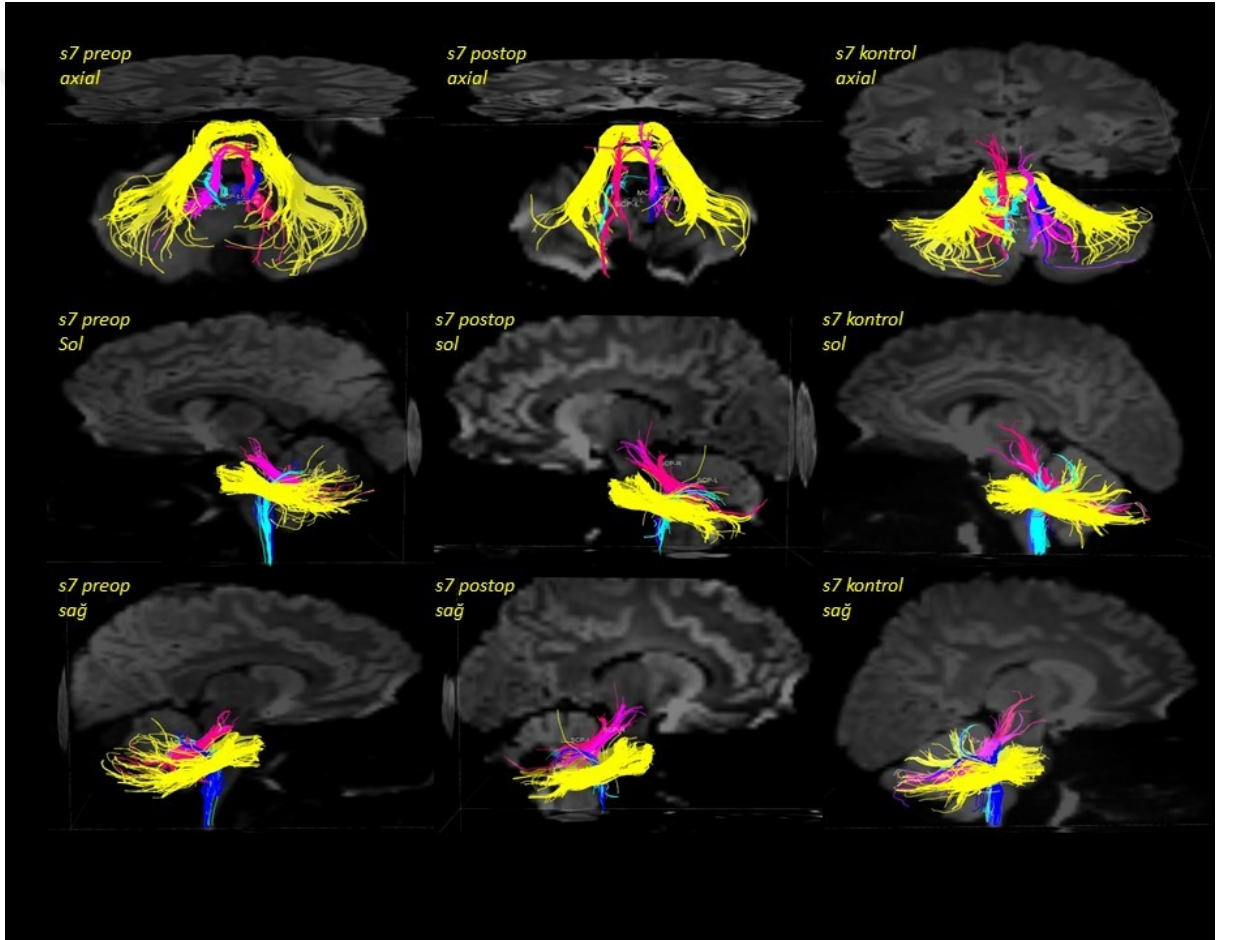
Cinsiyet: Erkek

Yaş: 14

Tümör Lokalizasyonu: Cerebellar

Patolojisi: Piloitik astrositom

Operasyon Öncesi: Sağ taraflı işitme kaybı ile başvurmuş.



S8

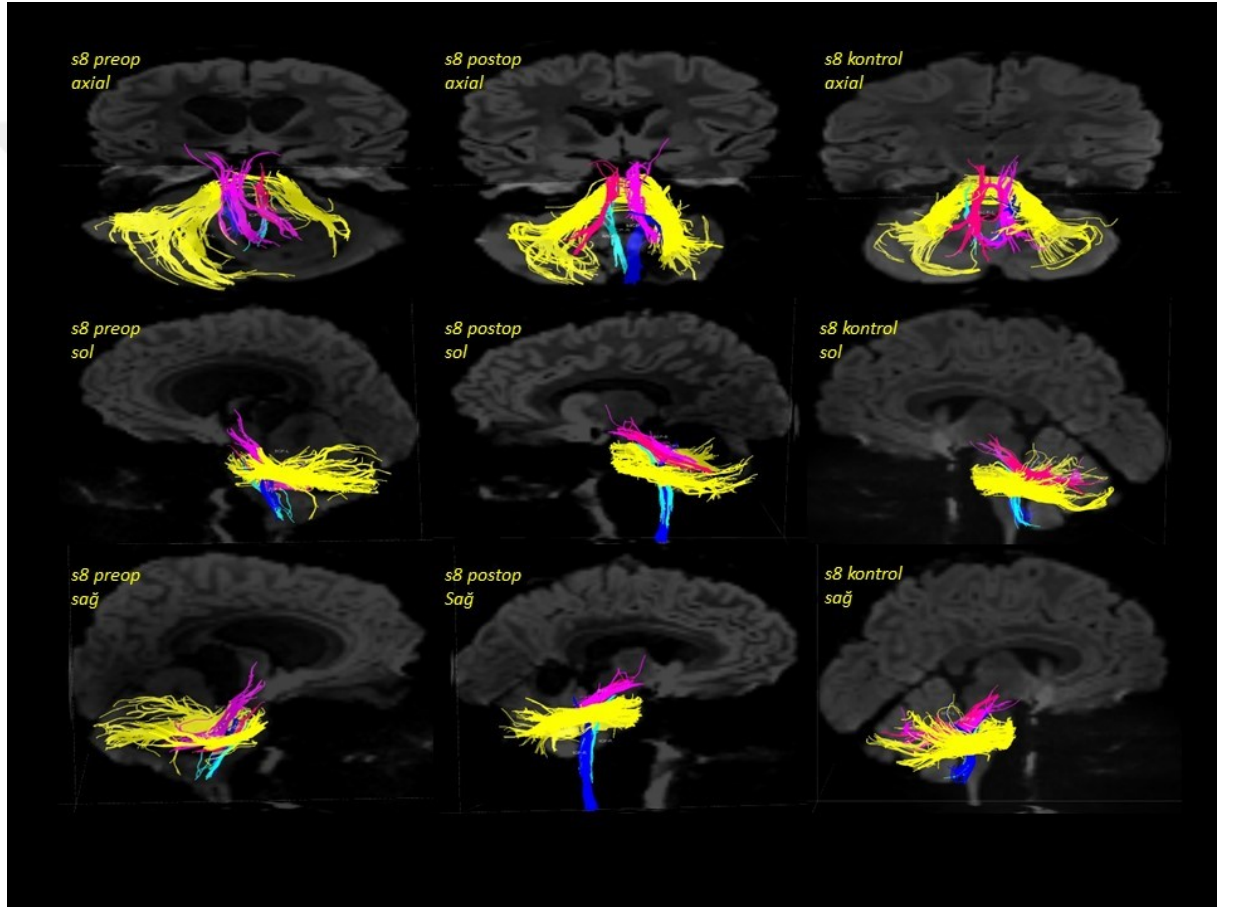
Cinsiyet: Kız

Yaş: 8

Tümör Lokalizasyonu: Posterior fossa'da geniş kitle ve sağ parietalde küçük bir lezyon

Patolojisi: Jüvenil pilositik astrositom (grade 1)

Operasyon Öncesi: İlerleyici baş ağrısı ve kusma ile başvurmuş.



S9

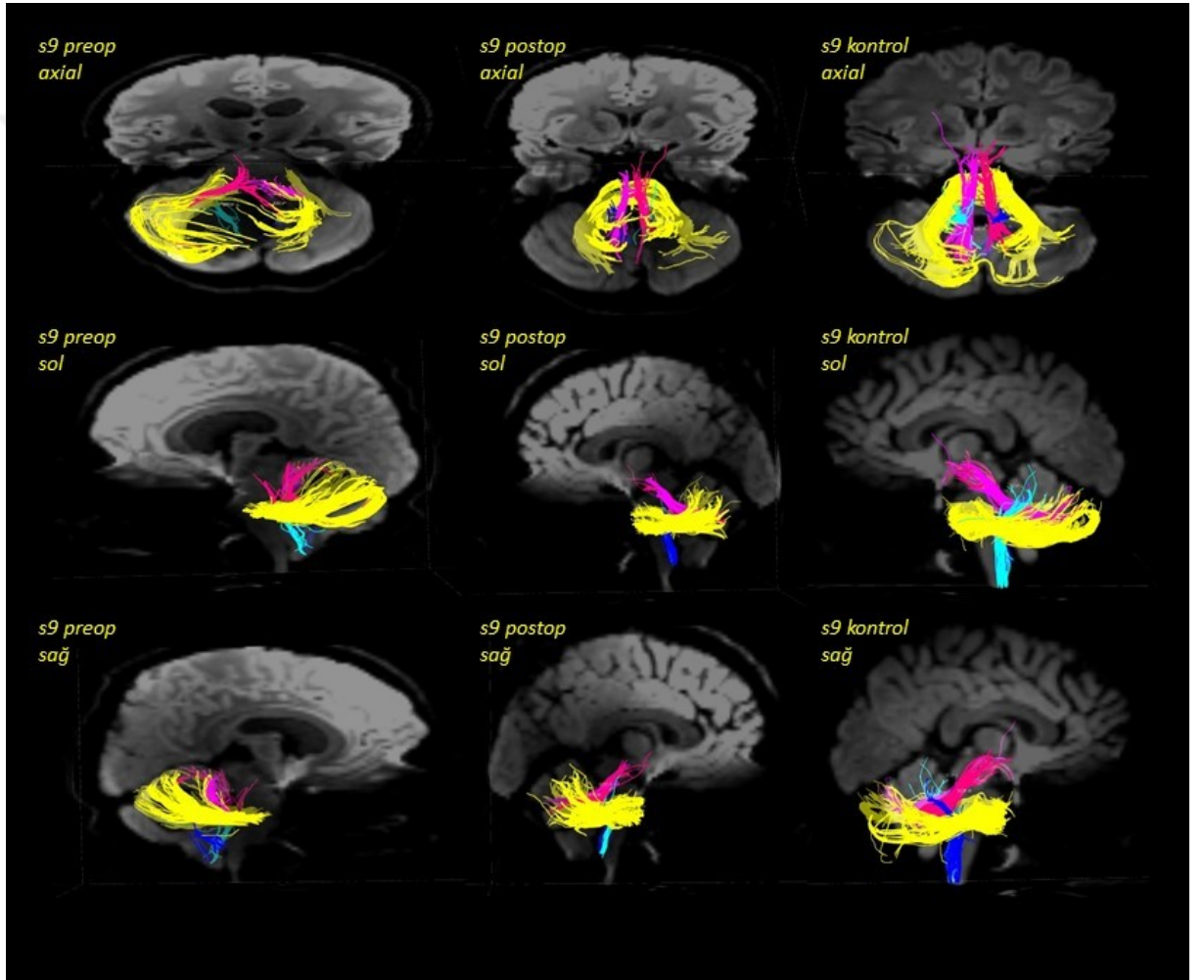
Cinsiyet: Erkek

Yaş: 15

Tümör Lokalizasyonu: Sol cerebellar hemisfer

Patolojisi: Piloitik astrositom

Operasyon Öncesi: 2 ay giderek artan, kötüleşen baş ağrısı, bulantı ve kusma ile başvurmuş.



S10

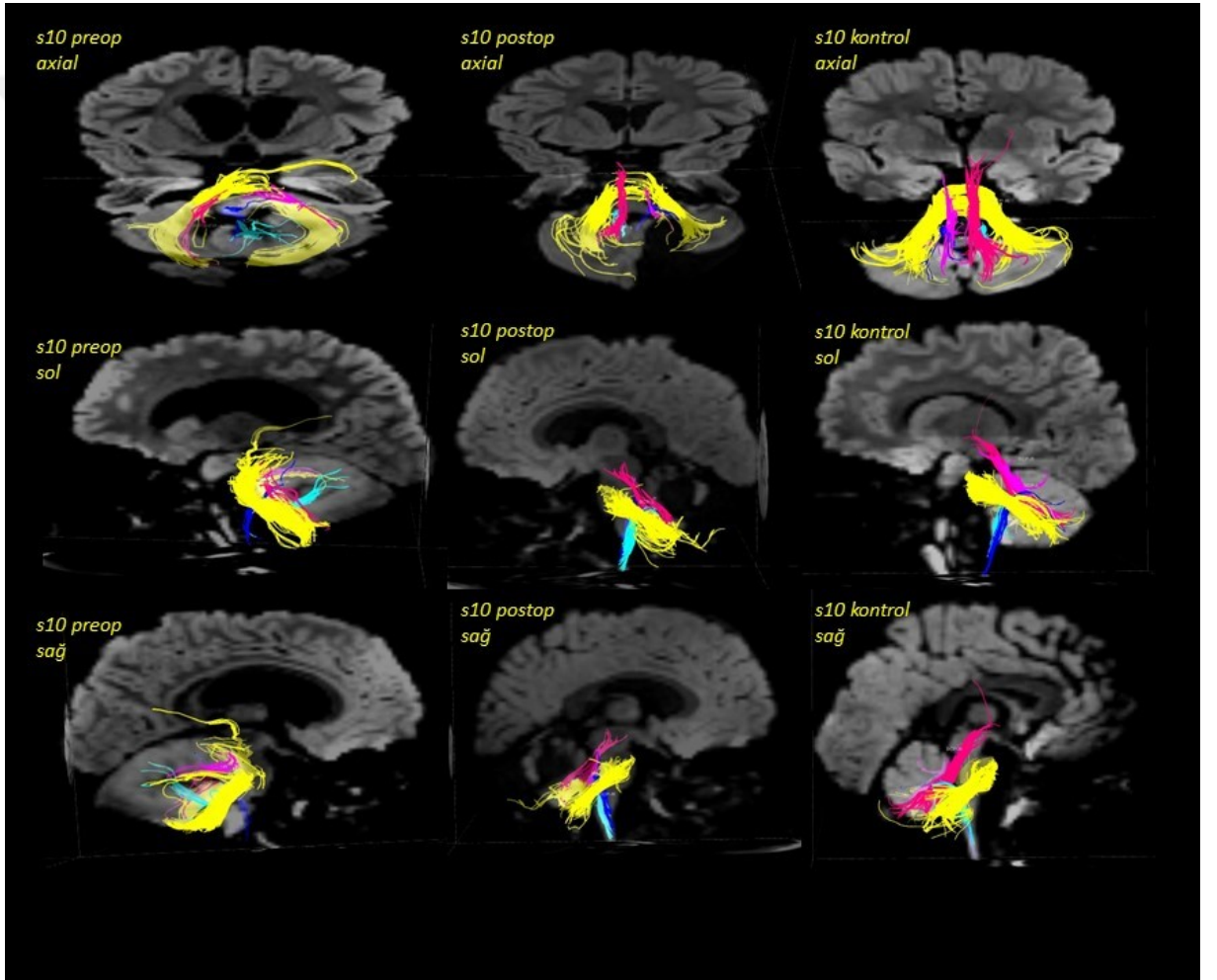
Cinsiyet: Kız

Yaş: 2

Tümör Lokalizasyonu: Cerebellar

Patolojisi: Jüvenil pilositik astrositom

Operasyon Öncesi: Yürüyüşüyle ilgili gelişimsel gecikme ve trunkal ataksi bulgusu ile başvurmuş.



S11

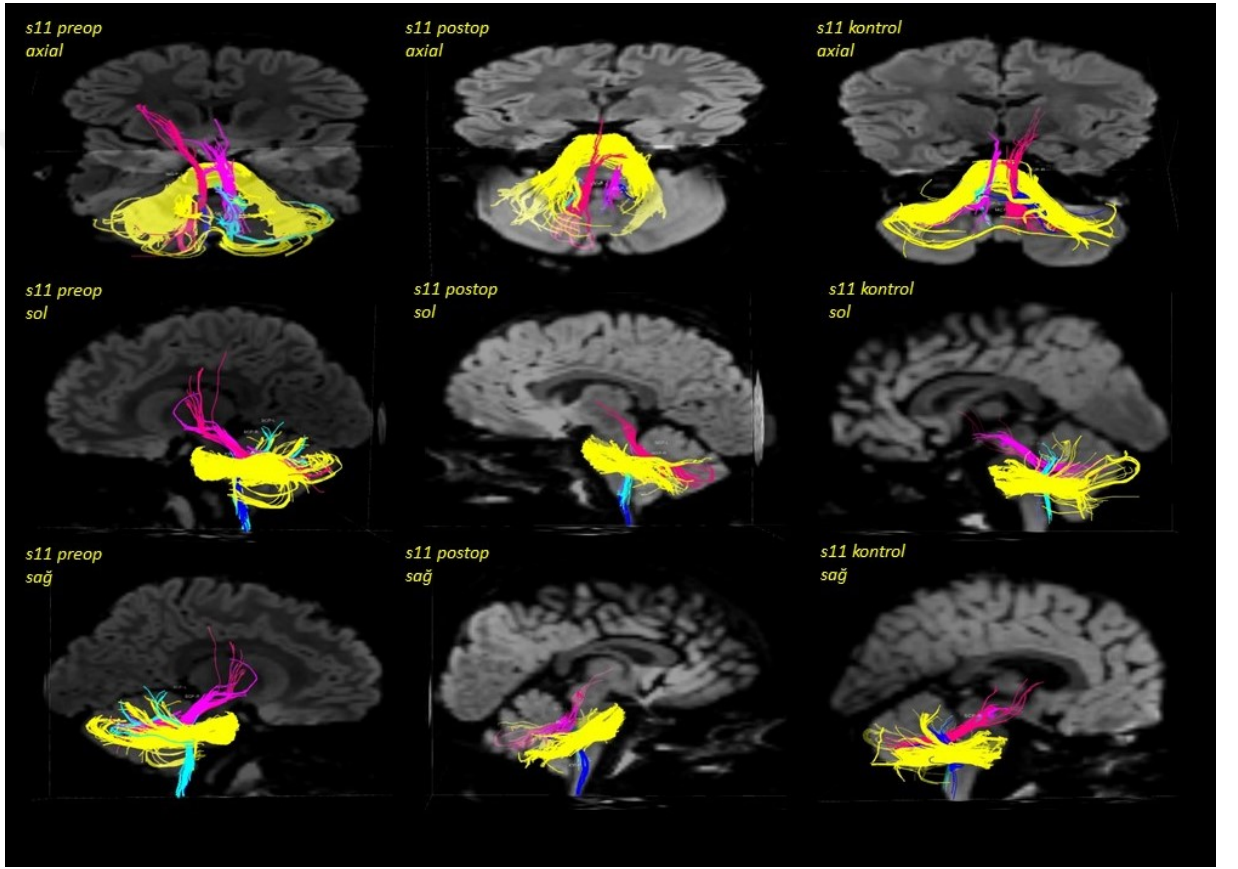
Cinsiyet: Erkek

Yaş: 5

Tümör Lokalizasyonu: Sol cerebellar

Patolojisi: Piloid özellikli astrojitom, grade II

Operasyon Öncesi: Baş ağrısı ile başvurmuş.



S12

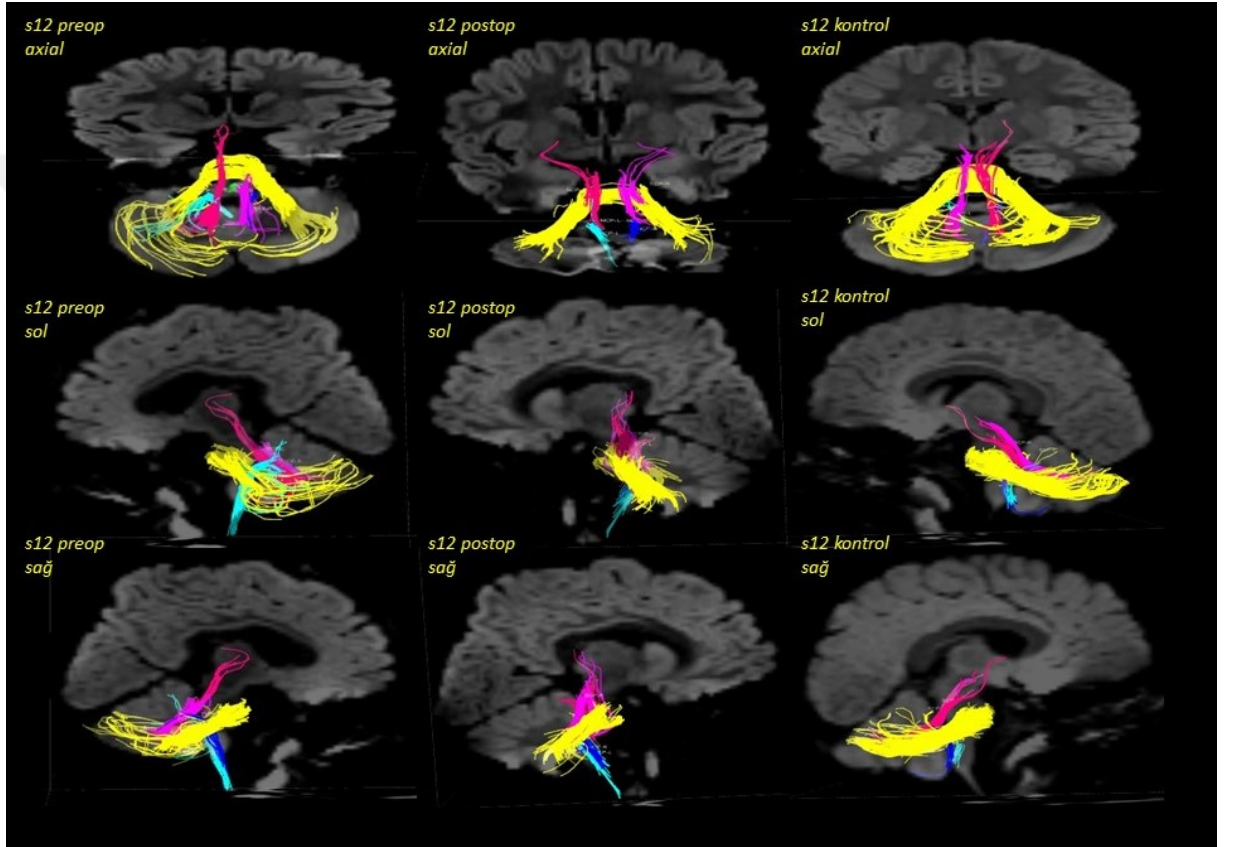
Cinsiyet: Erkek

Yaş: 2

Tümör Lokalizasyonu: Sağ dorsolateral medulla

Patolojisi: Düşük dereceli sağ pilositik astrositom-sağ medüller egzofitik tümör

Operasyon Öncesi: Makrosefali takip edildiğinde bulbus'da lezyon teşhis edilmiştir.



S13

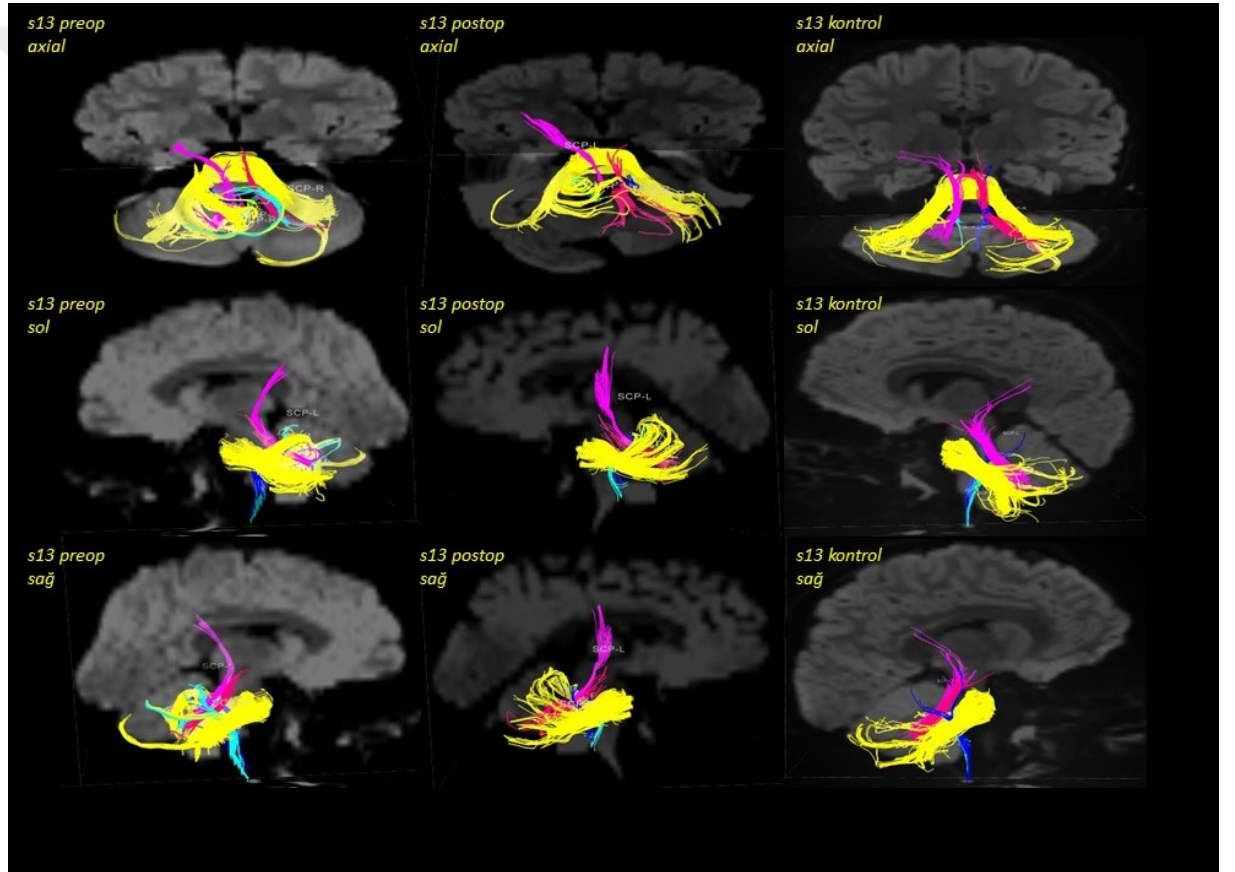
Cinsiyet: Erkek

Yaş: 3,5

Tümör Lokalizasyonu: Pons'un sol tarafından kaynaklanan, üst ve orta cerebellar pedinküller ve cerebellum'a düzensiz gelişim gösteren posterior fossa tümörü.

Patolojisi: Gangliogliom, grade I

Operasyon Öncesi: Sağ tarafta tortikollis, uzun süreli sakarlığı takiben motor tikleri rapor edilmiştir. İlerleyen zamanda trunkal ataksi gelişmiştir.



S14

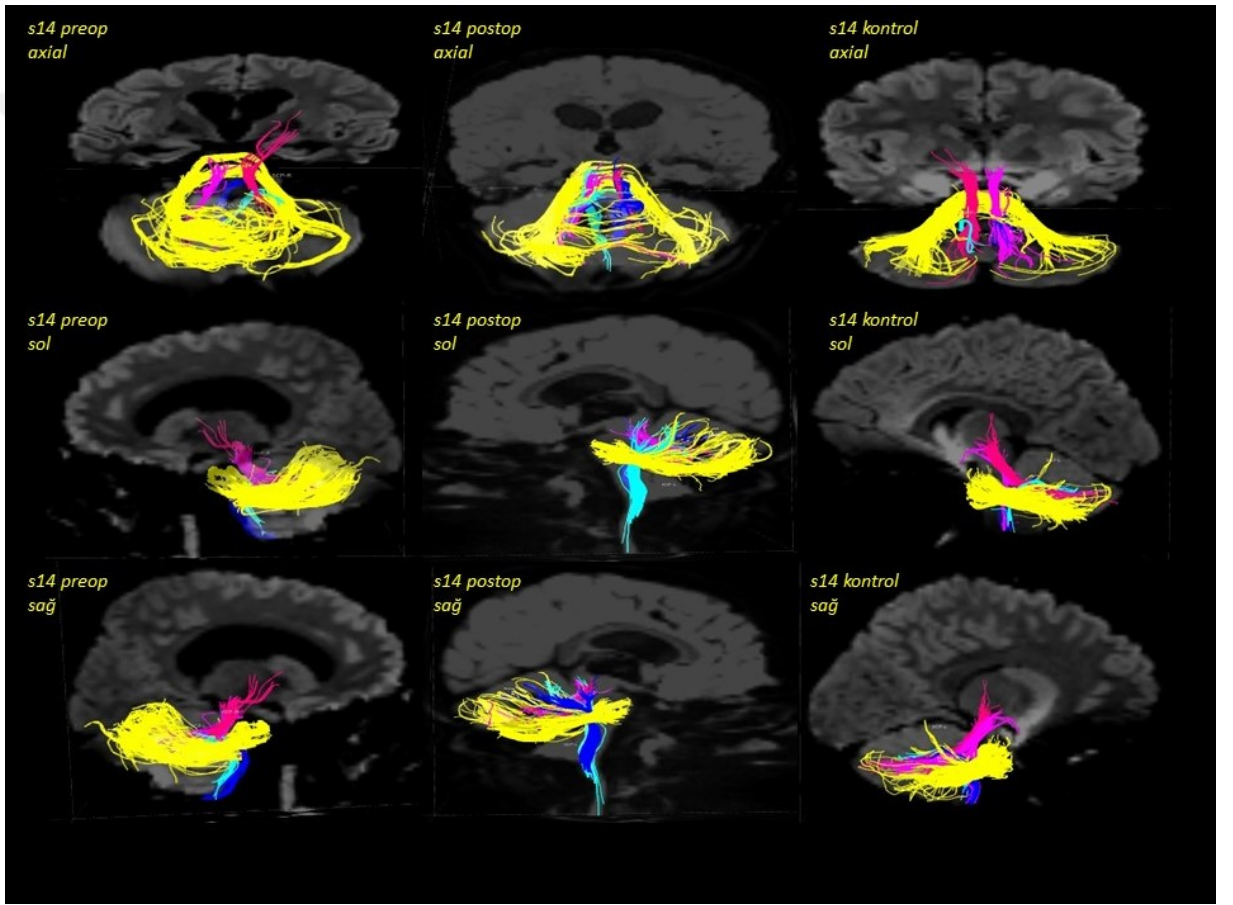
Cinsiyet: Erkek

Yaş: 8

Tümör Lokalizasyonu: Dördüncü ventrikül tümörü

Patolojisi: Medulloblastom

Operasyon Öncesi: Her gün kusma, kilo kaybı, baş ağrısı, bazı görsel şikayetler ve denge sorunu ile başvurmuş.



S15

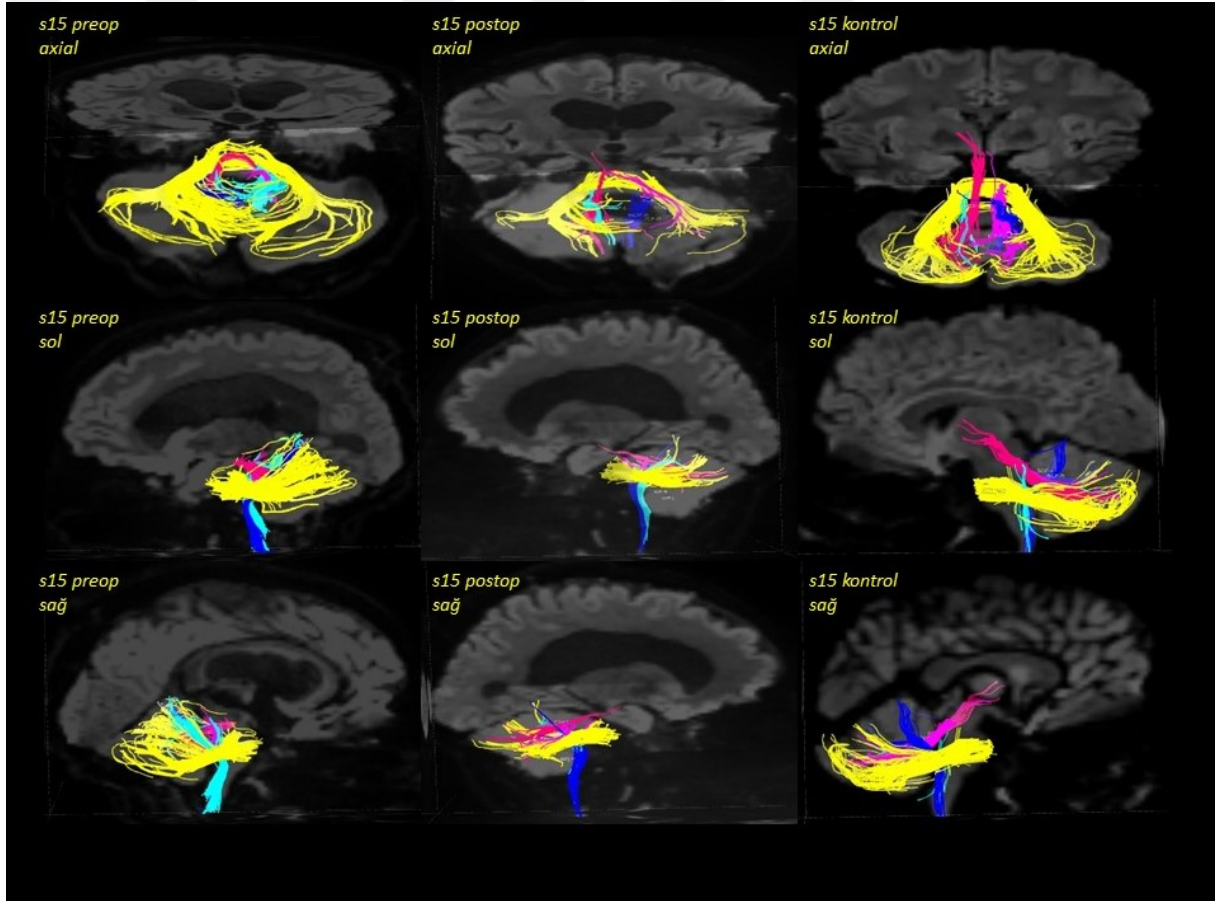
Cinsiyet: Kız

Yaş: 10

Tümör Lokalizasyonu: 4. ventrikülde kitle ve hidrosefali

Patolojisi: Anaplastik medulloblastom

Operasyon Öncesi: Aralıklı baş ağrıları (öncelikle sol taraf), epizodik kusma ve bir aylık dengesiz (unsteady) yürüme öyküsü ile başvurmuş. Ayrıca hastanın kendine ve ailesine zarar vermesini söyleyen kadın sesinden oluşan bir hafta boyunca süren işitsel halüsinasyonları mevcuttur.



S16

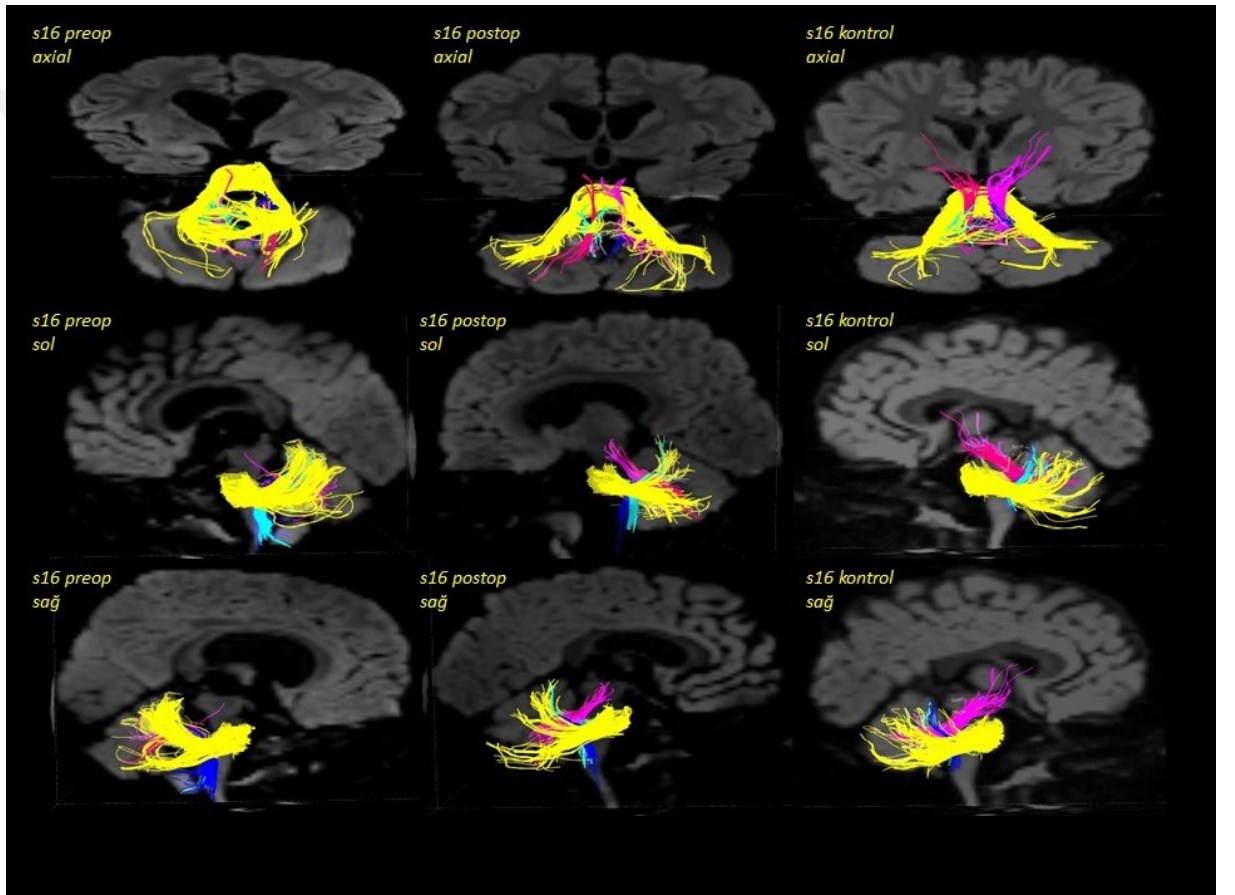
Cinsiyet: Kız

Yaş: 1,5

Tümör Lokalizasyonu: 4. ventrikülde kitle ve hidrosefali

Patolojisi: Anaplastik medulloblastom

Operasyon Öncesi: Sürekli kusma ve yürüme ataksisi gelişmesi ile başvurmuştur.



S17

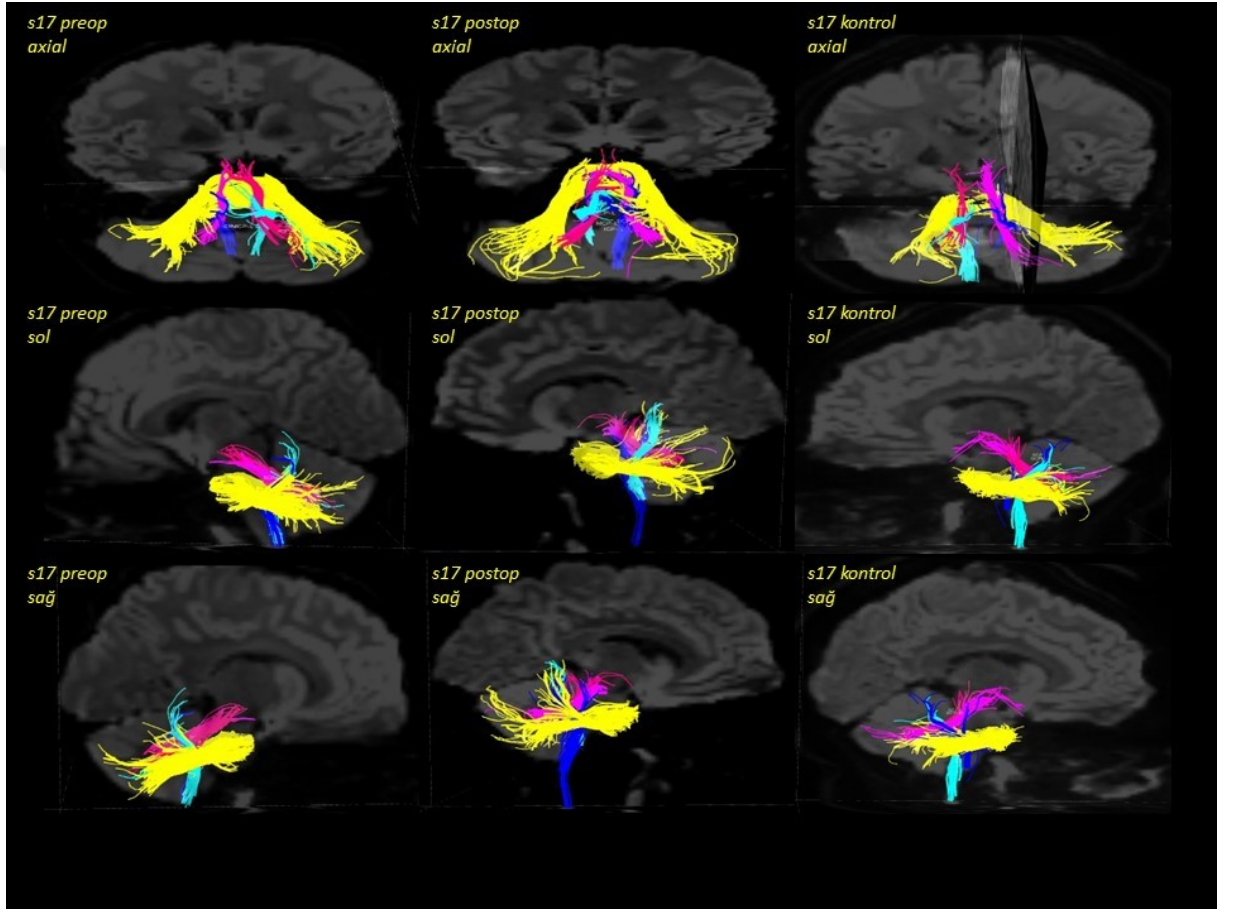
Cinsiyet: Kız

Yaş: 13

Tümör Lokalizasyonu: Dördüncü ventrikülde lezyon ve hidrosefali belirtisi yok

Patolojisi: Piloid özellikleri olan düşük dereceli astrositom

Operasyon Öncesi: 6 aylık baş ağrısı, bulantı ve kusma öyküsü ile başvurmuştur.



S18

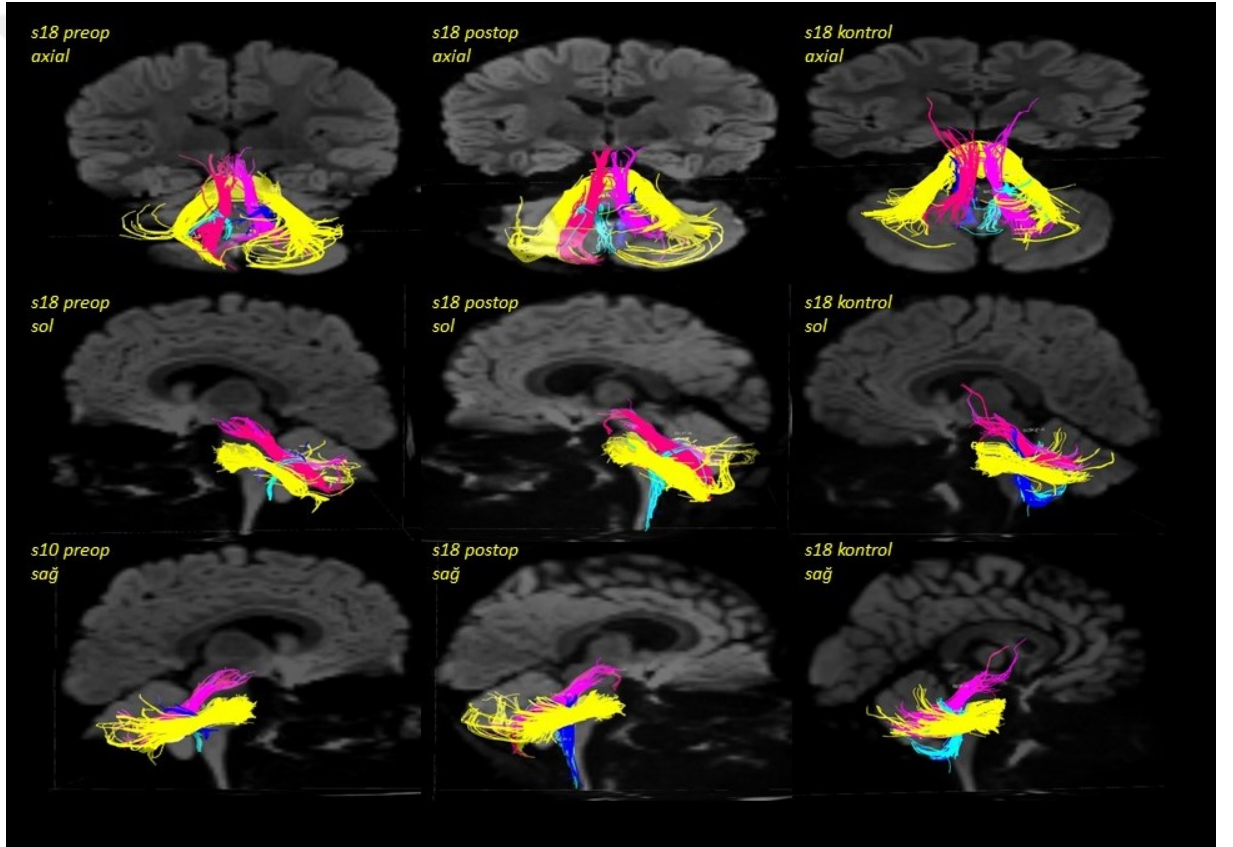
Cinsiyet: Erkek

Yaş: 7

Tümör Lokalizasyonu: Posterior fossa lezyonu ve hidrosefali

Patolojisi: Ewing Sarkom

Operasyon Öncesi: Bir hafta süren baş ağrısı, kusma ve baş dönme şikâyetiyle lateral ventrikül drenajı için operasyona alınmıştır. İki hafta sonra drenajın çıkması ve tümörün subtotal rezeksiyonu için tekrar opere edilmiştir.



S21

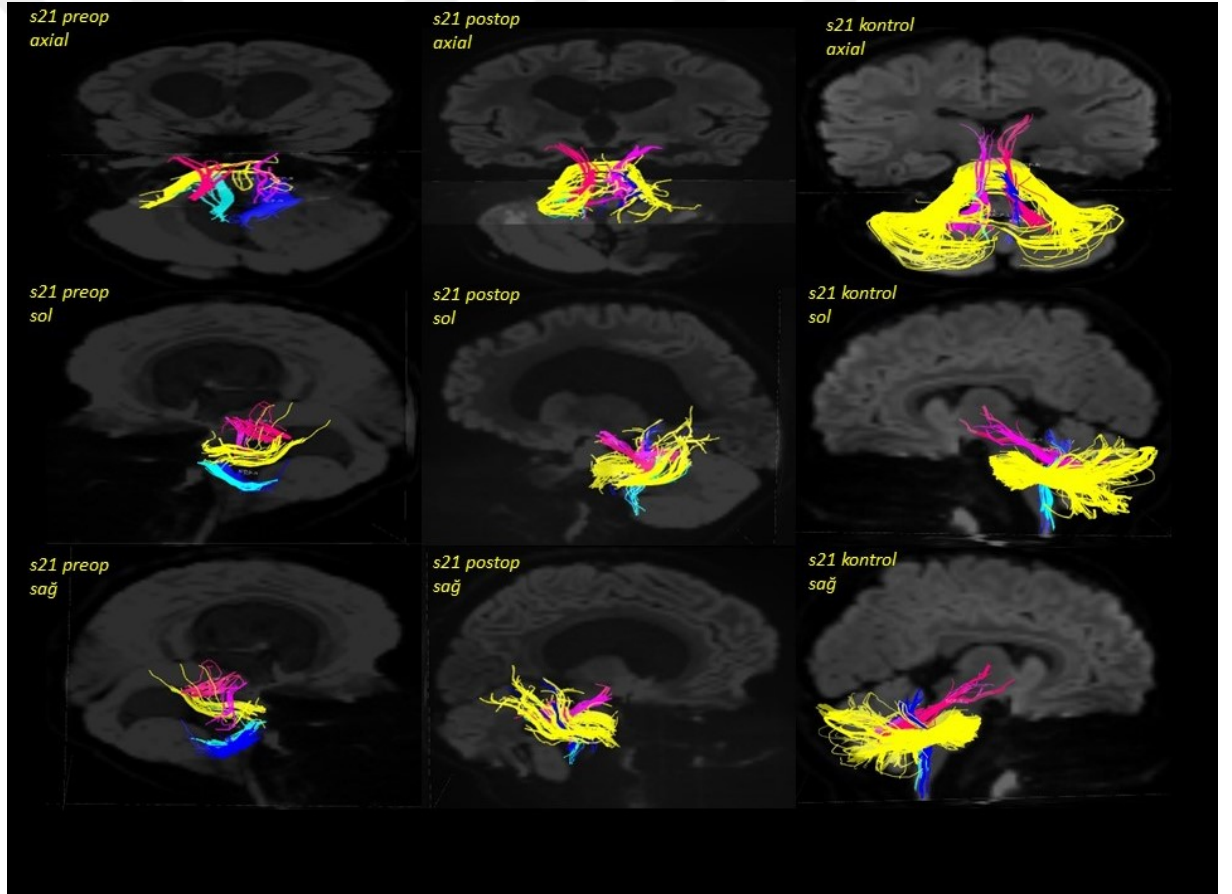
Cinsiyet: Kız

Yaş: 6

Tümör Lokalizasyonu: Beyin sapı kompresyonu ve önemli derecede iletişimsiz hidrosefali ile genişleyen bir nodül ve derin medial kist ile geniş sağ cerebellar tümör.

Patolojisi: Piloitik astrositom

Operasyon Öncesi: Bir aylık trunkal ataksi ve papilödem ve trunkal ataksi ile sağ üst ekstremitate dismetrisi. Uzun süredir devam eden makrosefali varlığı rapor edilmiştir.



S23

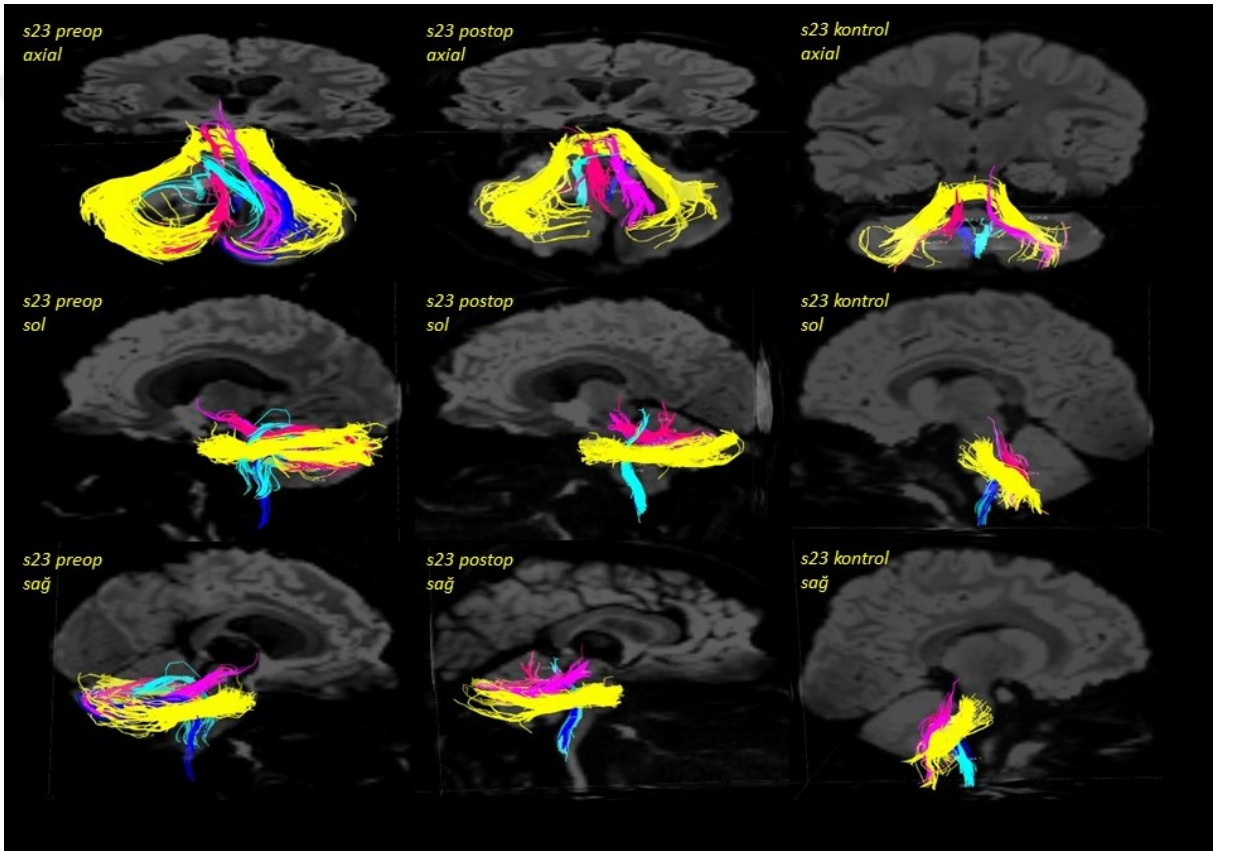
Cinsiyet: Erkek

Yaş: 16

Tümör Lokalizasyonu: Kitle etkisine neden olan posterior fossa lezyonu ve hafif hidrocefali

Patolojisi: Piloitik astrositom

Operasyon Öncesi: Tesadüfen bulunan posterior fossa kitlesi.



S25

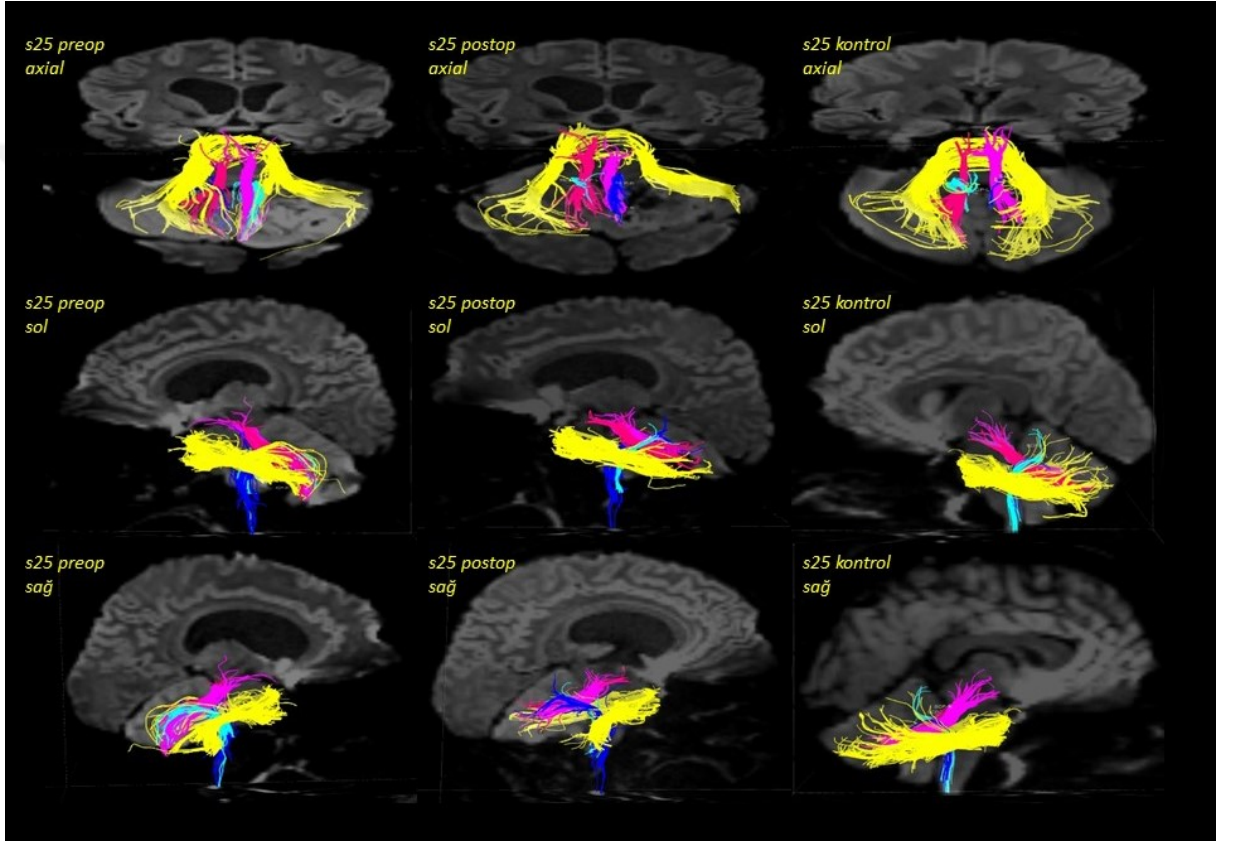
Cinsiyet: Erkek

Yaş: 15

Tümör Lokalizasyonu: Sağ cerebellar tümör

Patolojisi: Yüksek derece glioma

Operasyon Öncesi: Ani baş ağrısı ile vertigo şikayeti.



S26

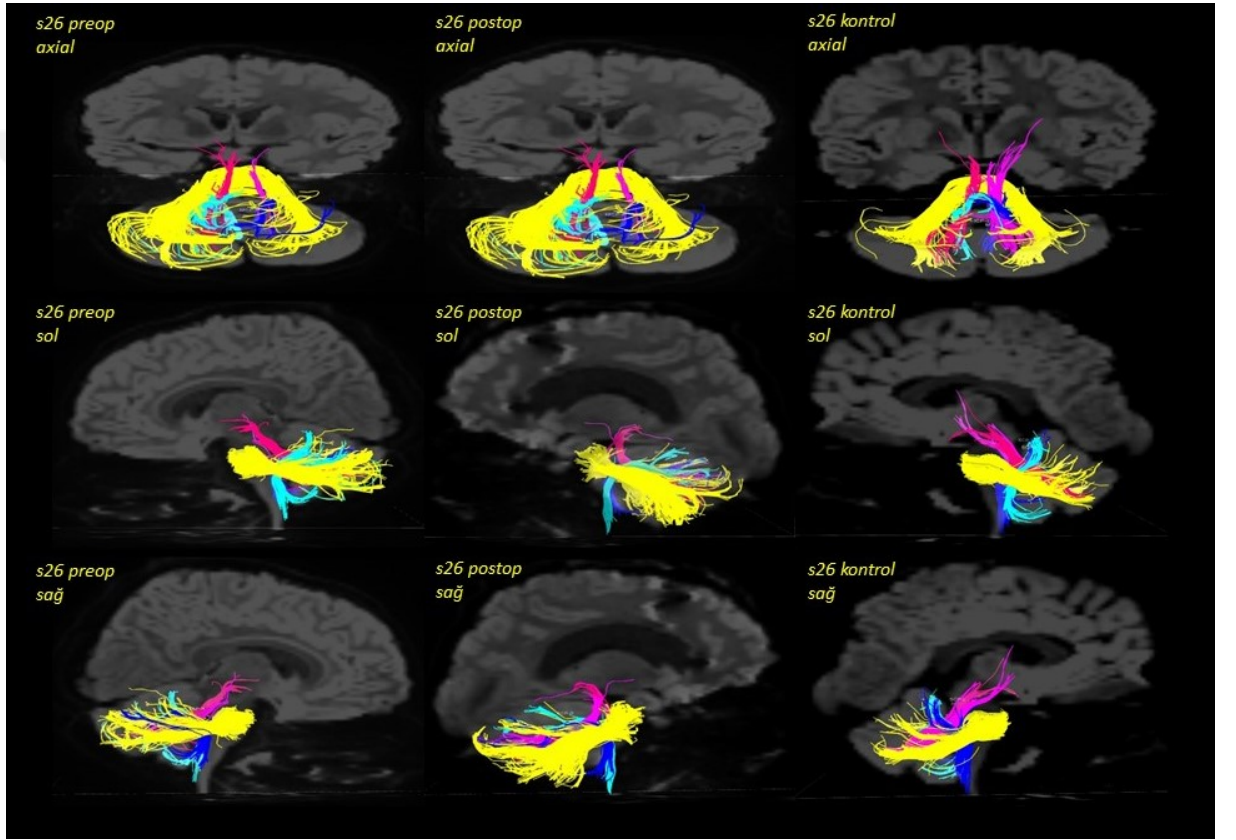
Cinsiyet: Erkek

Yaş:7

Tümör Lokalizasyonu: Leptomeningeal yayılım gösteren posterior fossa kitlesi

Patolojisi: Büyük hücreli anaplastik medulloblastom

Operasyon Öncesi: Baş ağrısı, kusma ve diplopi ile başvurmuş



S28

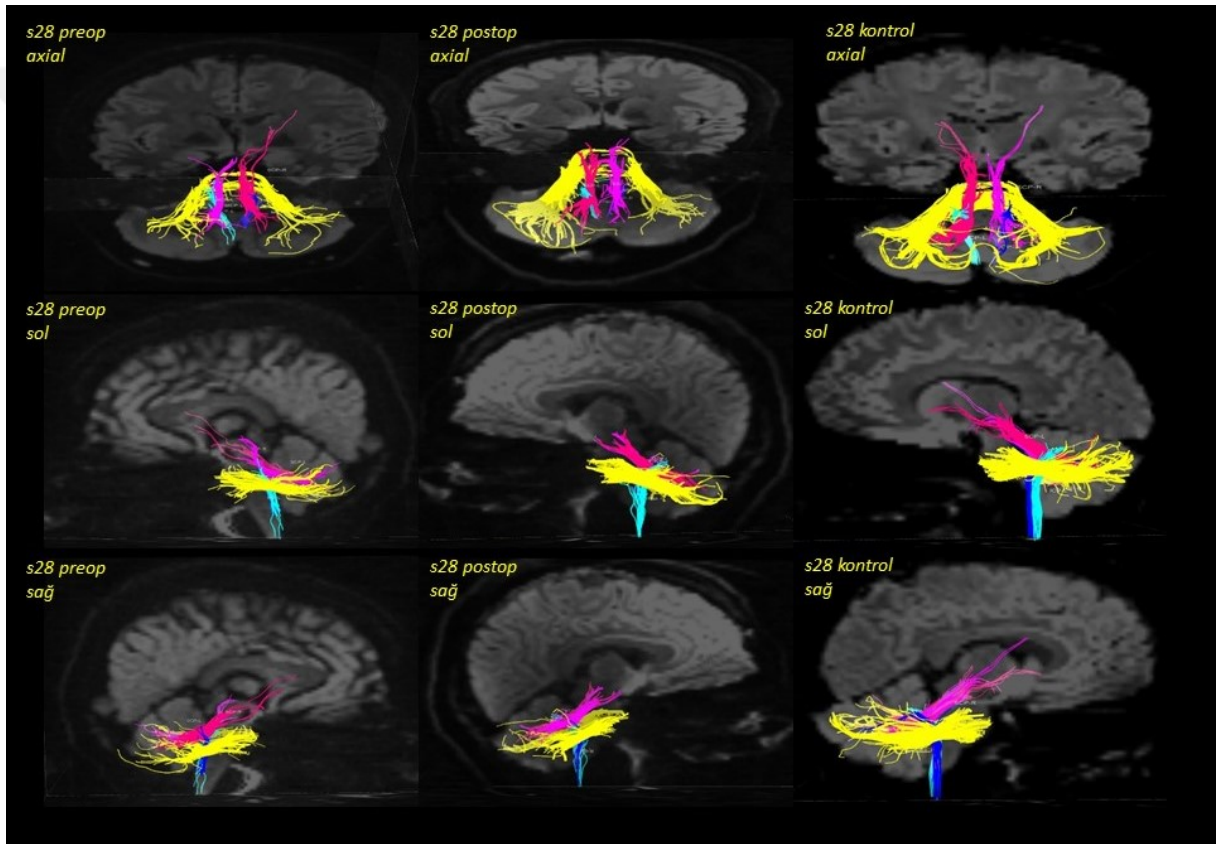
Cinsiyet: Kız

Yaş:16

Tümör Lokalizasyonu: Dördüncü ventrikülde lezyon

Patolojisi: Koroid pleksus papillomu

Operasyon Öncesi: Hiçbir sorun, belirti ve semptom olmadığı, rastlantısal bulgu olduğu belirtilmiştir.



S29

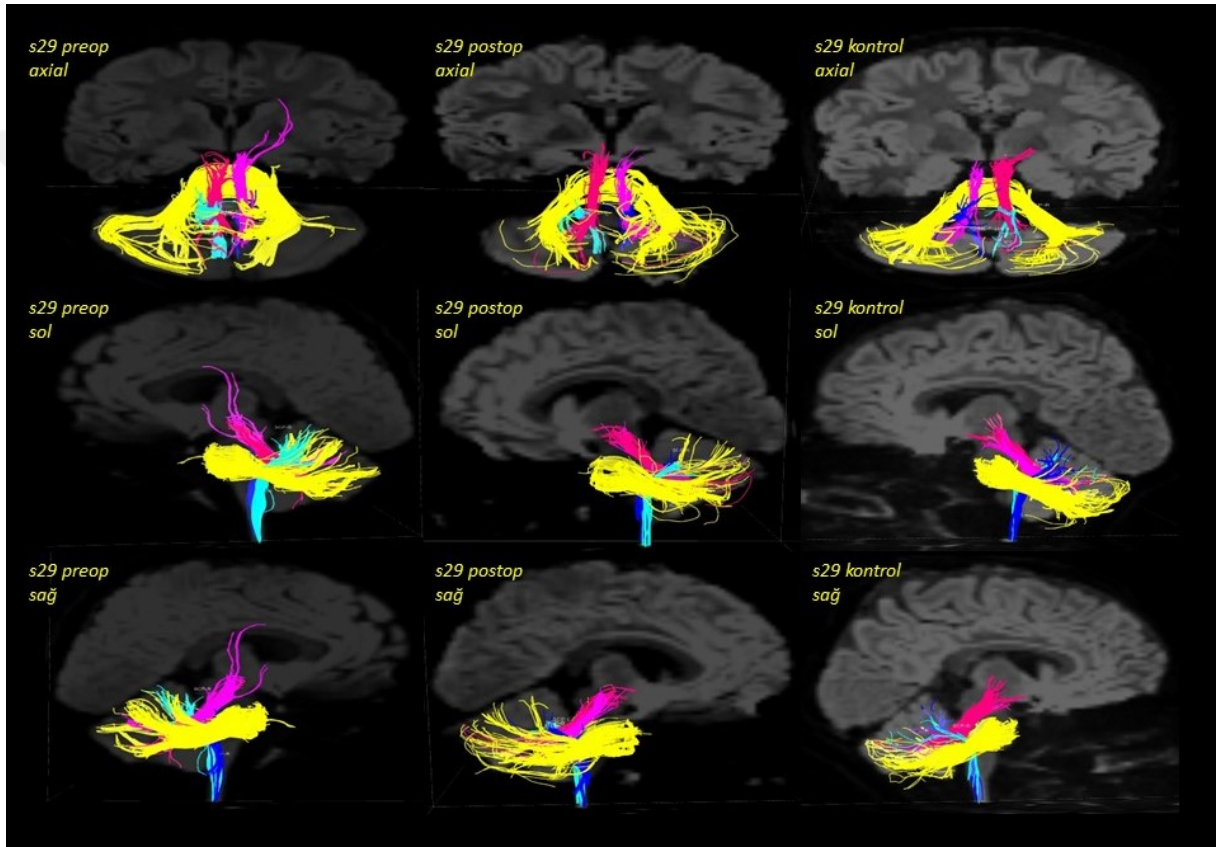
Cinsiyet: Kız

Yaş:7

Tümör Lokalizasyonu: Posterior fossa

Patolojisi: Anaplastik astrositom, grade III

Operasyon Öncesi: Baş dönmesi ile beraber kusma ve baş ağrısı ile başvurmuş.



S30

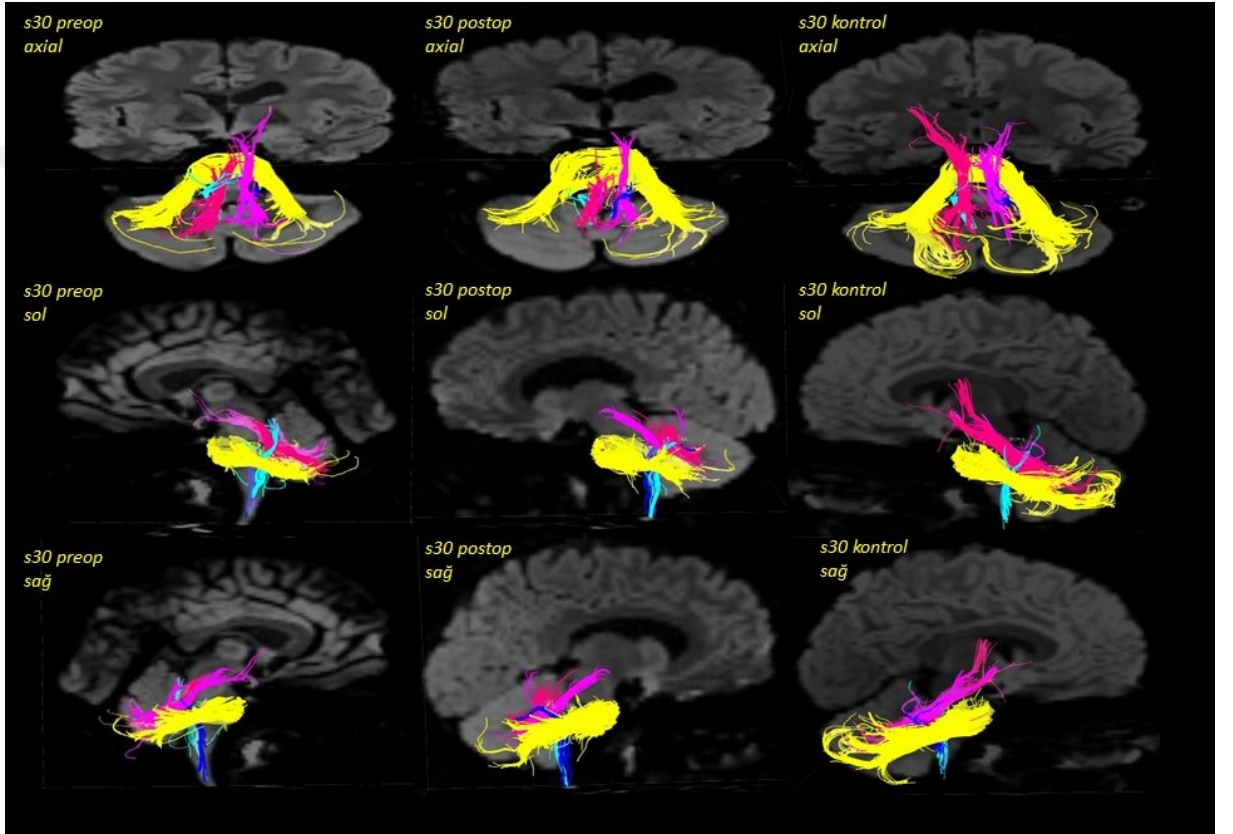
Cinsiyet: Erkek

Yaş:8

Tümör Lokalizasyonu: Cerebellar pedinkül / beyinsapı

Patolojisi: İlerleyen pilositik astrositom

Operasyon Öncesi: Sol spastik hemipleji



S33

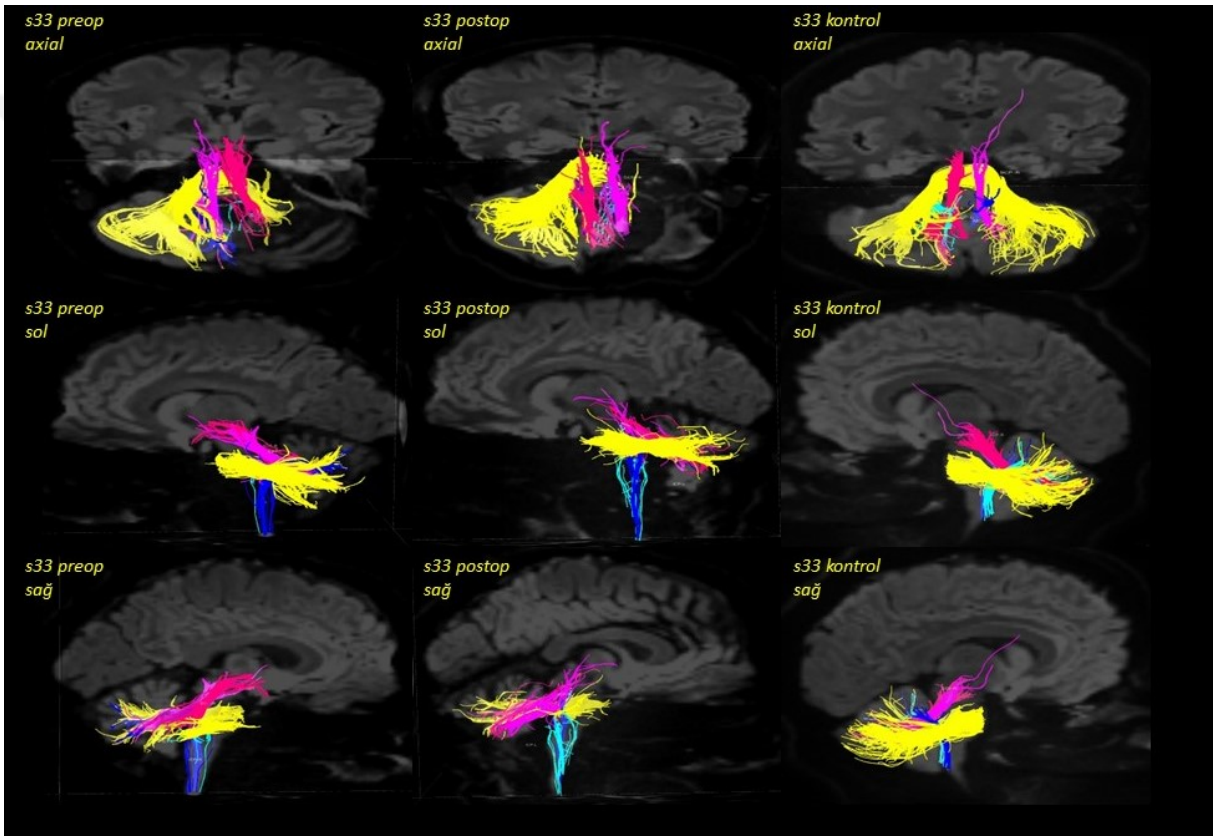
Cinsiyet: Erkek

Yaş: 15

Tümör Lokalizasyonu: Sağ pontocerebellar köşe ve pedunculus cerebellaris medius

Patolojisi: Tekrarlayan rezidüel pilositik astrositom

Operasyon Öncesi: Daha evvel beyin tümörü teşhis edilmiş ve rezeksiyon yapılmıştır. Son MRI’de tümörün tekrar büyüdüğü rapor edilmiştir.



S34

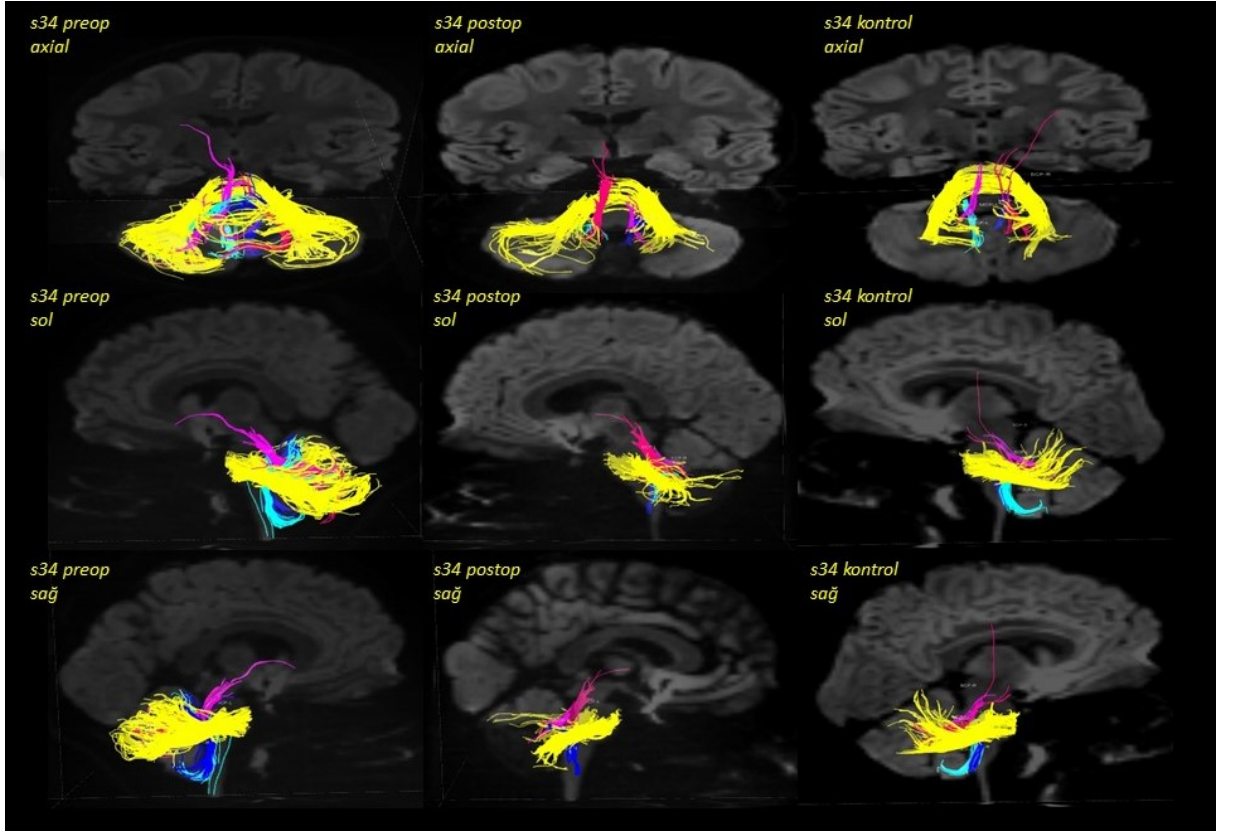
Cinsiyet: Erkek

Yaş:12

Tümör Lokalizasyonu: Posterior fossa'da kitle

Patolojisi: Medulloblastom

Operasyon Öncesi: 2 hafta süren baş ağrısı ile başvurduğu belirtilmiştir.



S35

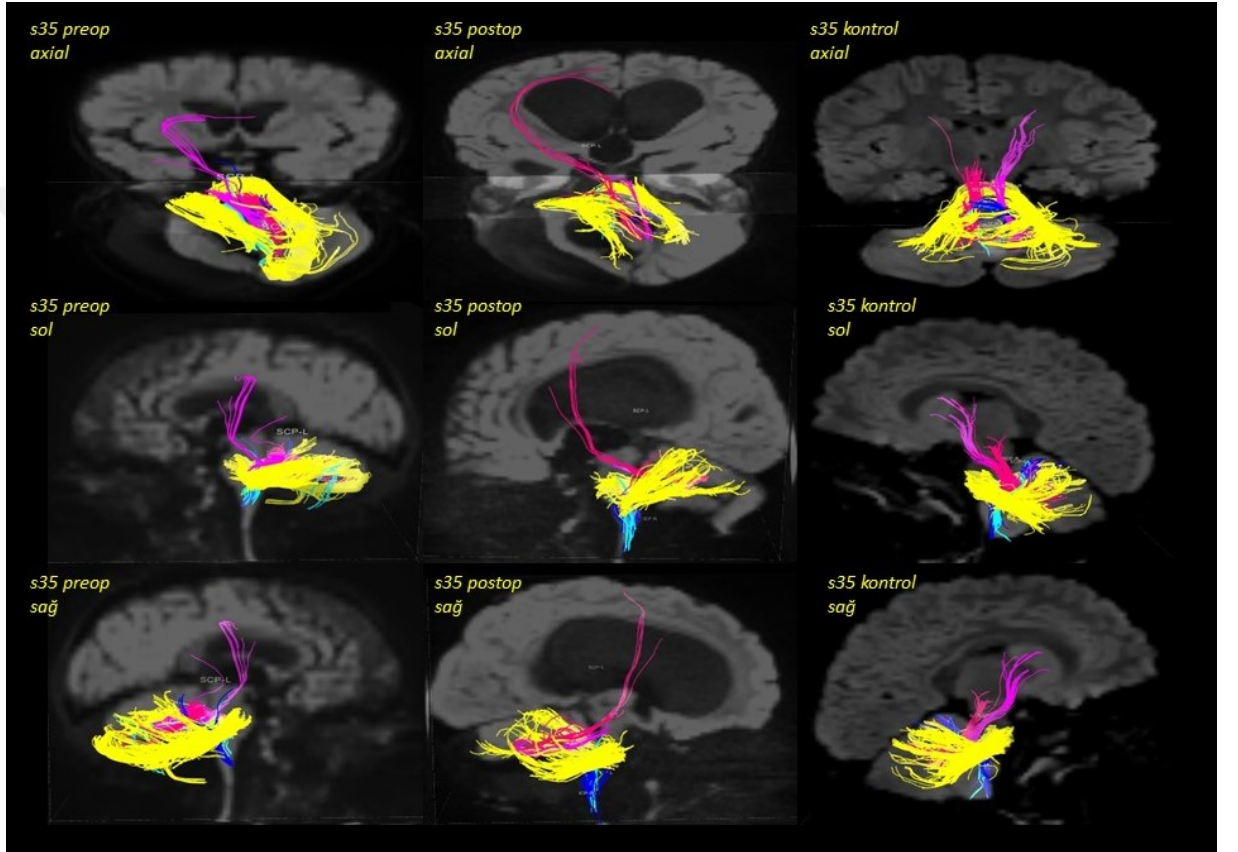
Cinsiyet: Erkek

Yaş:2

Tümör Lokalizasyonu: Medulla

Patolojisi: Medulloblastom

Operasyon Öncesi: Tesadüfen bulunduğu belirtilmiştir.



S36

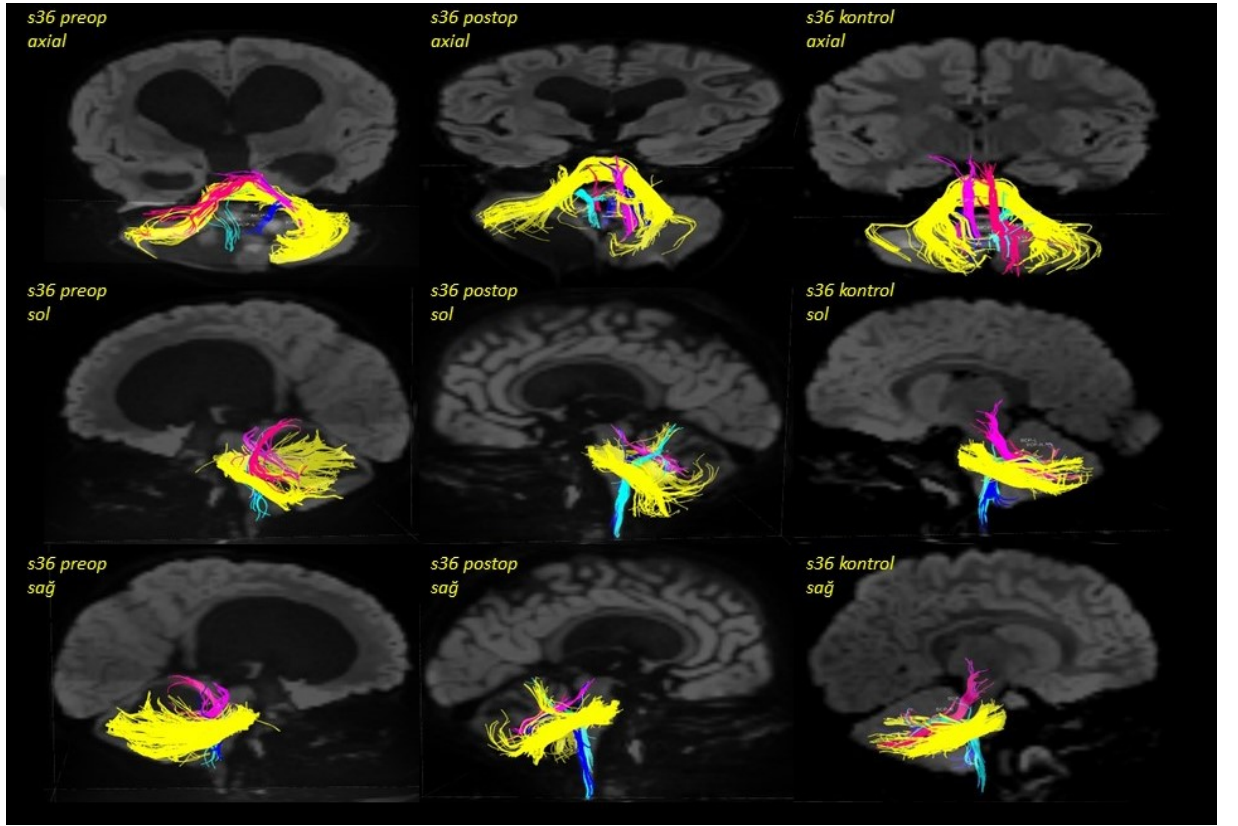
Cinsiyet: Kız

Yaş: 2

Tümör Lokalizasyonu: Büyük posterior fossa tümörü ve hidrosefali

Patolojisi: Piloitik astrositom

Operasyon Öncesi: Progresif ataksi ile başvurmuştur.



S37

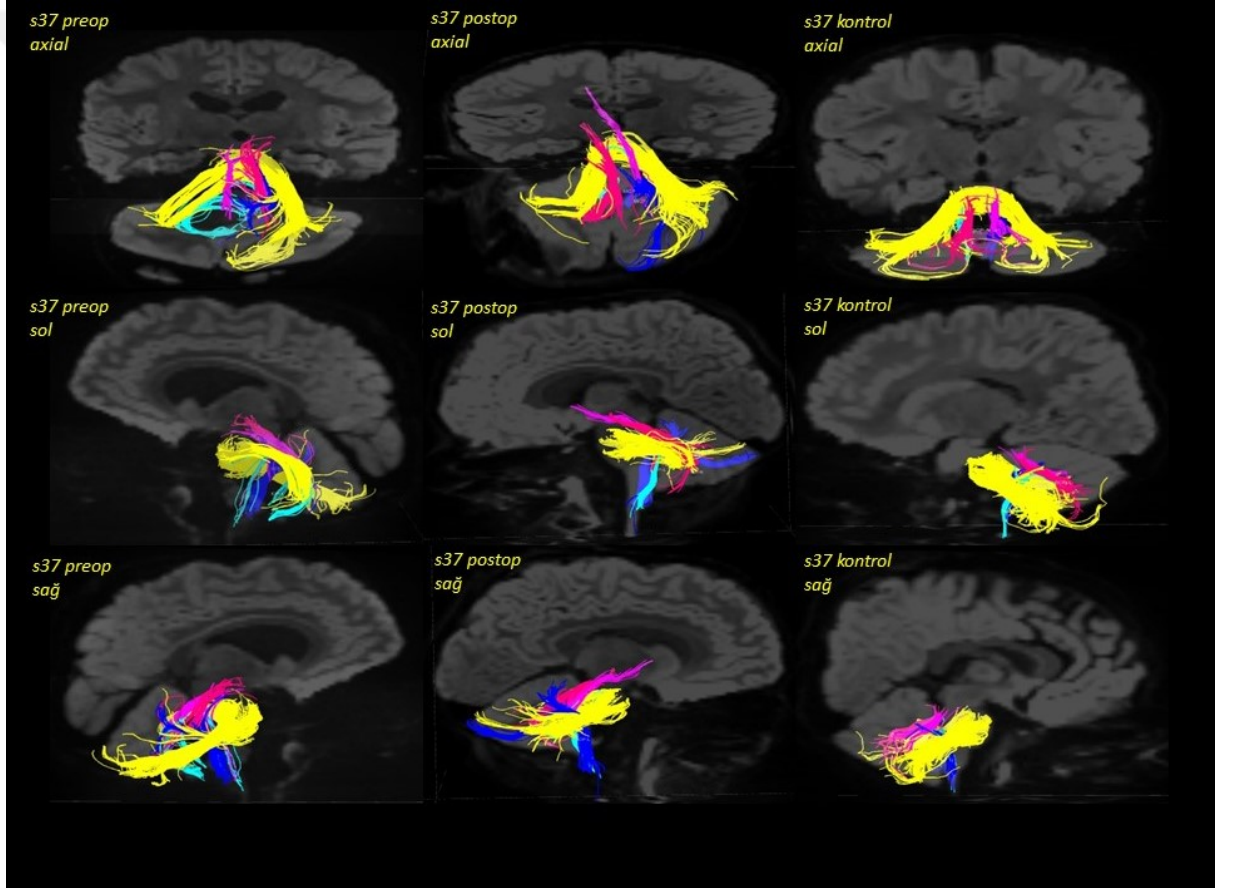
Cinsiyet: Erkek

Yaş: 4

Tümör Lokalizasyonu: Servikomedüller bileşke lezyonu

Patolojisi: Piloitik astrositom

Operasyon Öncesi: Baş ağrıları, horlama, yüzün sol tarafında güçsüzlük, dilde bir tarafa deviasyon ve kısmi pitozis ile başvurmuştur. Daha sonra da denge sorunları ve hipotoni bulguları gözlemlendiği belirtilmiştir.



S38

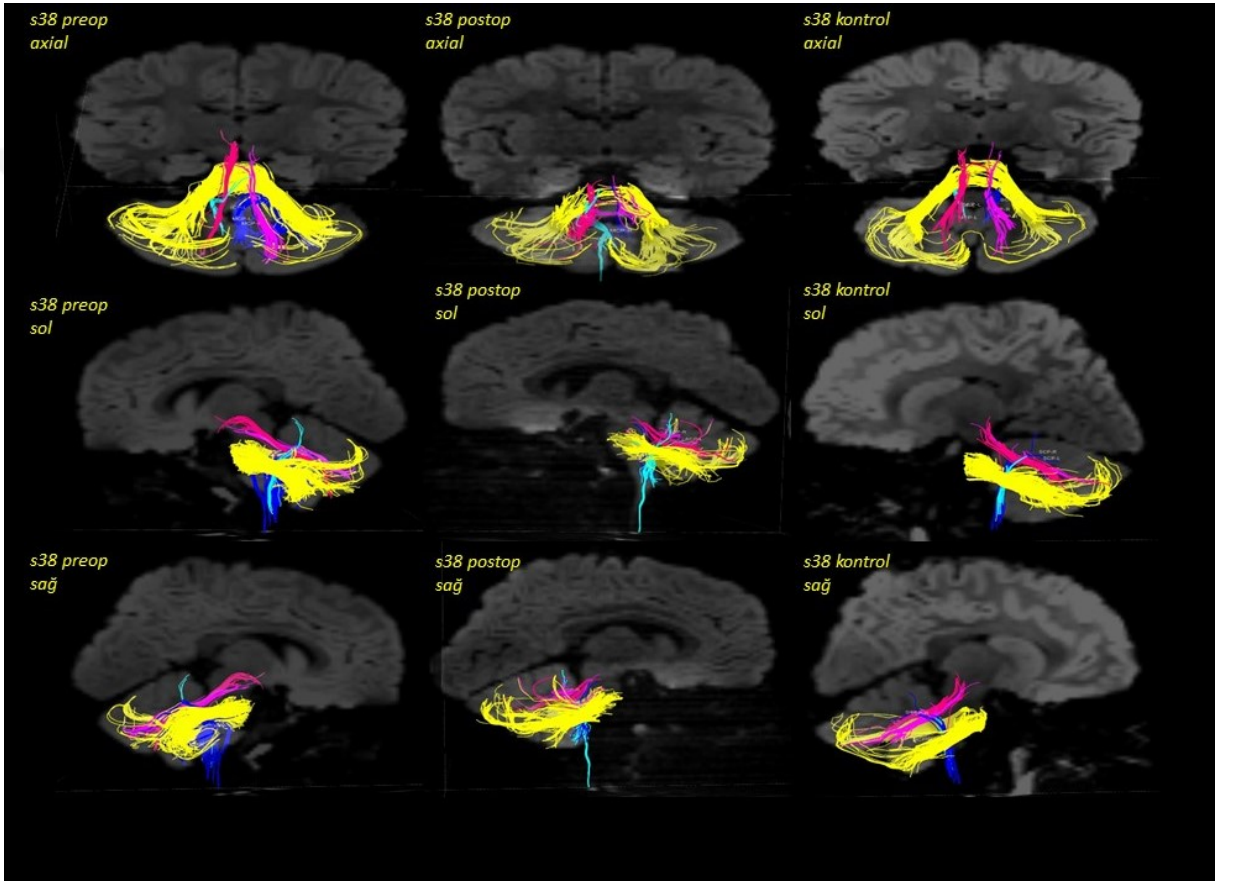
Cinsiyet: Erkek

Yaş: 2

Tümör Lokalizasyonu: Posterior fossa'da kitle

Patolojisi: Anaplastik ependimom

Operasyon Öncesi: Yürüme ataksisi ile başvurmuştur.



S39

Cinsiyet: Erkek

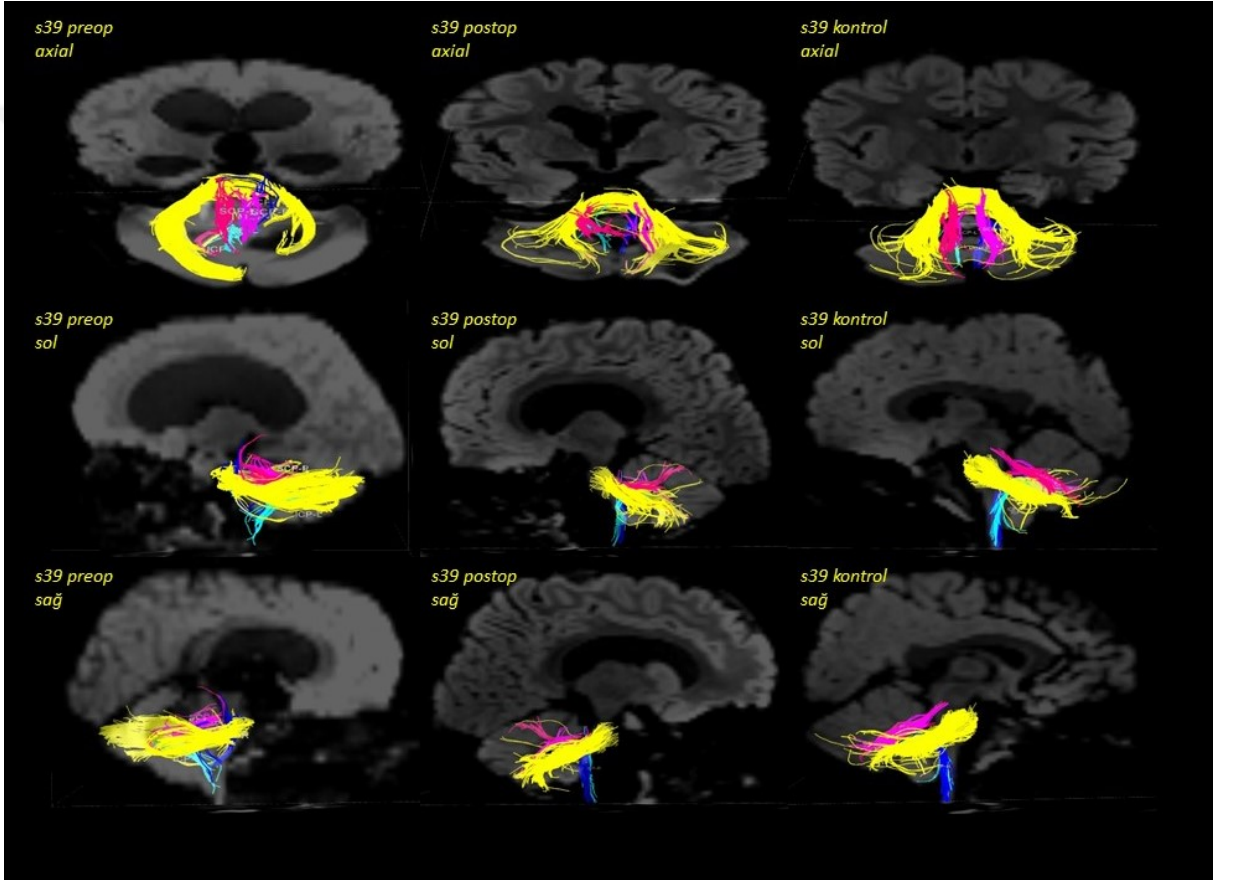
Yaş: 1,5

Tümör Lokalizasyonu: Posterior fossa'da kitle

Patolojisi: Anaplastik ependimom

Operasyon Öncesi: 19 aylıkken motor becerilerin azalması ile başvurmuştur.

Oftalmolojik değerlendirmede papillödem saptanmıştır.



S40

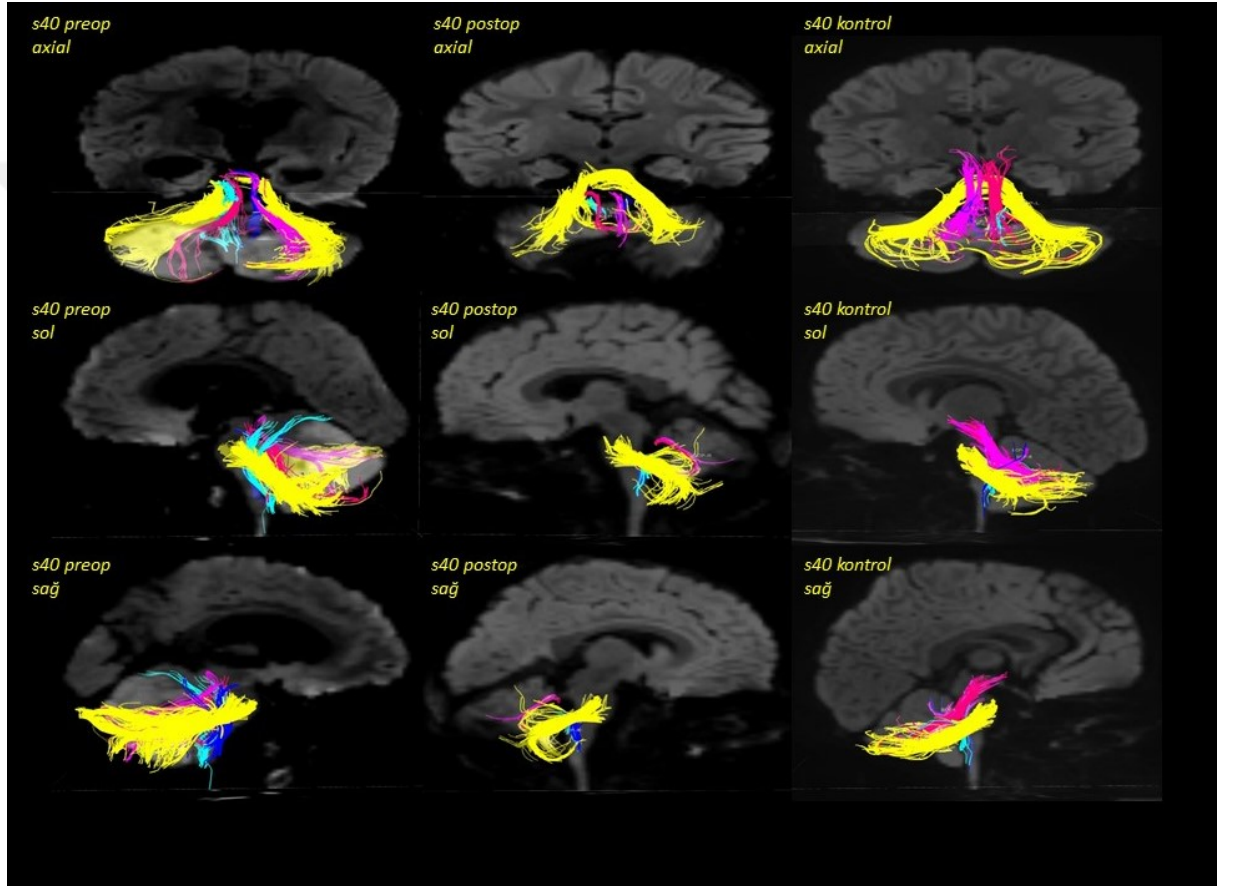
Cinsiyet: Erkek

Yaş: 2

Tümör Lokalizasyonu: Posterior fossa'da kitle

Patolojisi: Desmoplastik nodüler medulloblastom

Operasyon Öncesi: Sabah kusma öyküsü ve iritabilite ile başvurmuştur.



ÖRNEK S2'YE AİT OPERASYON ÖNCESİ SONUÇLARI

volBrain Volumetry Report. version 1.0 release 04-03-2015

Patient ID	Sex	Age	Report Date
job120936	Male	2	15-Feb-2019

Tissue type	Volume (cm ³ /%)	Image information
White Matter (WM)	239.18 (22.44%)	Orientation neurological
Grey Matter (GM)	751.69 (70.53%)	Scale factor 0.60
Cerebro Spinal Fluid (CSF)	74.93 (7.03%)	SNR 46.09
Brain (WM + GM)	990.87 (92.97%)	
Intracranial Cavity (IC)	1065.81 (100.00%)	

Structure	Total (cm ³ /%)	Right (cm ³ /%)	Left (cm ³ /%)	Asym.(%)
Cerebrum	849.92 (79.74%)	418.65 (39.28%)	431.27 (40.46%)	-2.9705
	[71.31, 82.65]	[35.44, 41.28]	[35.83, 41.42]	[-2.59, 1.21]

GM	WM	GM	WM	GM	WM
634.12	215.79	312.86	105.79	321.27	110.00
(59.50%)	(20.25%)	(29.35%)	(9.93%)	(30.14%)	(10.32%)
[42.20, 52.88]	[23.39, 35.49]	[21.00, 26.36]	[11.59, 17.77]	[21.19, 26.54]	[11.78, 17.74]

Structure	Total (cm ³ /%)	Right (cm ³ /%)	Left (cm ³ /%)	Asym.(%)
Cerebellum	125.96 (11.82%)	61.67 (5.79%)	64.29 (6.03%)	-4.1645
	[8.62, 11.48]	[4.26, 5.75]	[4.34, 5.76]	[-6.17, 4.82]

GM	WM	GM	WM	GM	WM
112.62	13.34	55.12	6.55	57.51	6.79
(10.57%)	(1.25%)	(5.17%)	(0.61%)	(5.40%)	(0.64%)
[6.57, 9.56]	[1.03, 2.95]	[3.23, 4.77]	[0.50, 1.51]	[3.32, 4.80]	[0.52, 1.45]

Brainstem	Total (cm ³ /%)
	15.03 (1.41%) [1.36, 1.92]

Structure	Total (cm ³ /%)	Right (cm ³ /%)	Left (cm ³ /%)	Asymmetry (%)
Lateral ventricles	17.88 (1.68%)	8.83 (0.83%)	9.05 (0.85%)	-2.4976
	[0.08, 2.80]	[0.05, 1.49]	[0.00, 1.37]	[-59.9239, 79.15]
Caudate	6.37 (0.60%)	3.20 (0.30%)	3.17 (0.30%)	0.9353
	[0.48, 0.69]	[0.24, 0.34]	[0.24, 0.35]	[-9.4697, 7.32]
Putamen	7.49 (0.70%)	3.64 (0.34%)	3.86 (0.36%)	-5.9286
	[0.60, 0.83]	[0.30, 0.41]	[0.30, 0.42]	[-7.9918, 6.05]
Thalamus	10.54 (0.99%)	5.24 (0.49%)	5.30 (0.50%)	-1.2429
	[0.77, 1.00]	[0.38, 0.49]	[0.39, 0.51]	[-12.0921, 3.94]
Globus Pallidus	2.62 (0.25%)	1.27 (0.12%)	1.35 (0.13%)	-5.4103
	[0.16, 0.24]	[0.08, 0.12]	[0.08, 0.12]	[-17.5607, 10.16]
Hippocampus	5.13 (0.48%)	2.56 (0.24%)	2.57 (0.24%)	-0.3482
	[0.37, 0.58]	[0.18, 0.29]	[0.19, 0.30]	[-15.5964, 9.13]
Amygdala	1.44 (0.13%)	0.71 (0.07%)	0.72 (0.07%)	-1.3245
	[0.08, 0.14]	[0.04, 0.07]	[0.04, 0.07]	[-13.5402, 25.79]
Accumbens	0.57 (0.05%)	0.24 (0.02%)	0.32 (0.03%)	-28.5714
	[0.04, 0.08]	[0.02, 0.04]	[0.02, 0.04]	[-42.2340, 17.75]

*All the volumes are presented in absolute value (measured in cm³) and in relative value (measured in relation to the ICV).

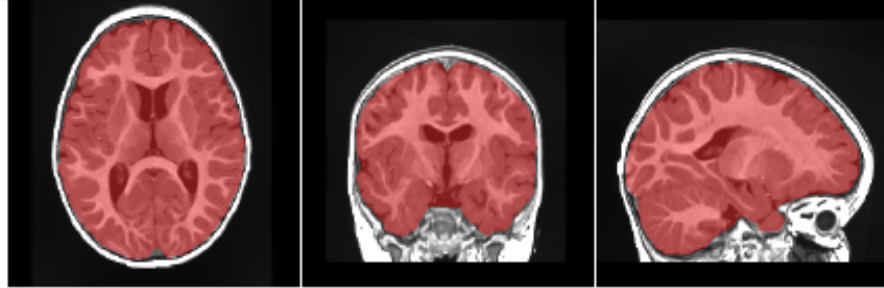
*The Asymmetry Index is calculated as the difference between right and left volumes divided by their mean (in percent).

*Values between brackets show expected limits (95%) of normalized volume in function of sex and age for each measure for reference purpose.

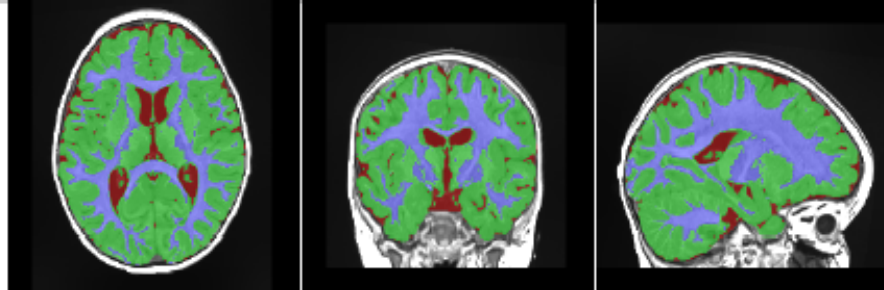
*Green and red values indicate that the volume is above or under the expected volume limits respectively.

ÖRNEK S2'YE AİT OPERASYON ÖNCESİ SONUÇLARI DEVAMI

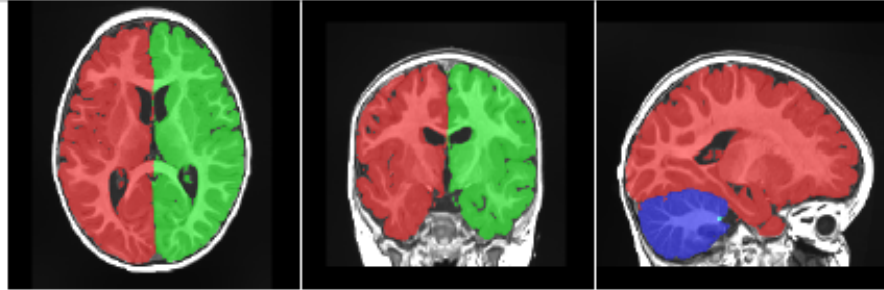
Intracranial cavity extraction



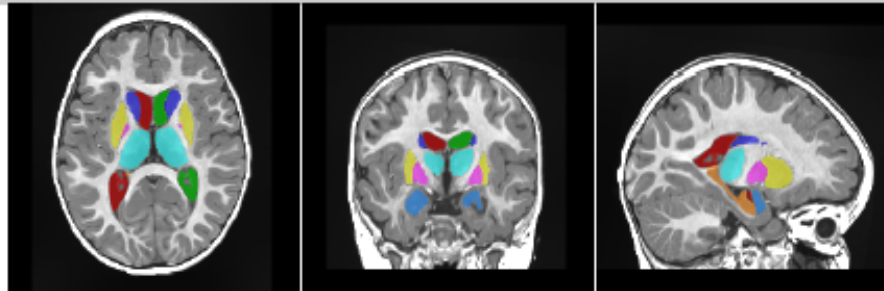
Tissue classification



Macrostructures



Subcortical structures



**All the result images are located in the MNI space (neurological orientation, i.e. right is right).*

ÖRNEK S2'YE AİT OPERASYON SONRASI SONUÇLARI

volBrain Volumetry Report, version 1.0 release 04-03-2015

Patient ID	Sex	Age	Report Date
job148328	Male	2	26-Jun-2019

Tissue type	Volume (cm ³ /%)	Image information
White Matter (WM)	222.35 (21.38%)	Orientation neurological
Grey Matter (GM)	771.34 (74.18%)	Scale factor 0.58
Cerebro Spinal Fluid (CSF)	46.13 (4.44%)	SNR 41.34
Brain (WM + GM)	993.69 (95.56%)	
Intracranial Cavity (IC)	1039.82 (100.00%)	

Structure	Total (cm ³ /%)	Right (cm ³ /%)	Left (cm ³ /%)	Asym.(%)
Cerebrum	854.29 (82.16%)	423.53 (40.73%)	430.76 (41.43%)	-1.6925
	[71.31, 82.65]	[35.44, 41.28]	[35.83, 41.42]	[-2.59, 1.21]

GM	WM	GM	WM	GM	WM
648.01	206.28	320.32	103.21	327.69	103.07
(62.32%)	(19.84%)	(30.81%)	(9.93%)	(31.51%)	(9.91%)
[42.20, 52.88]	[23.39, 35.49]	[21.00, 26.36]	[11.59, 17.77]	[21.19, 26.54]	[11.78, 17.74]

Structure	Total (cm ³ /%)	Right (cm ³ /%)	Left (cm ³ /%)	Asym.(%)
Cerebellum	123.67 (11.89%)	64.02 (6.16%)	59.65 (5.74%)	7.0800
	[8.62, 11.48]	[4.26, 5.75]	[4.34, 5.76]	[-6.17, 4.82]

GM	WM	GM	WM	GM	WM
112.71	10.96	58.17	5.86	54.55	5.10
(10.84%)	(1.05%)	(5.59%)	(0.56%)	(5.25%)	(0.49%)
[6.57, 9.56]	[1.03, 2.95]	[3.23, 4.77]	[0.50, 1.51]	[3.32, 4.80]	[0.52, 1.45]

Brainstem	Total (cm ³ /%)
	15.81 (1.52%) [1.36, 1.92]

Structure	Total (cm ³ /%)	Right (cm ³ /%)	Left (cm ³ /%)	Asymmetry (%)
Lateral ventricles	9.71 (0.93%)	4.75 (0.46%)	4.96 (0.48%)	-4.3191
	[0.08, 2.80]	[0.05, 1.49]	[0.00, 1.37]	[-59.9239, 79.15]
Caudate	6.39 (0.61%)	3.18 (0.31%)	3.21 (0.31%)	-0.7294
	[0.48, 0.69]	[0.24, 0.34]	[0.24, 0.35]	[-9.4697, 7.32]
Putamen	8.41 (0.81%)	4.04 (0.39%)	4.36 (0.42%)	-7.5921
	[0.60, 0.83]	[0.30, 0.41]	[0.30, 0.42]	[-7.9918, 6.05]
Thalamus	9.86 (0.95%)	4.87 (0.47%)	4.99 (0.48%)	-2.5753
	[0.77, 1.00]	[0.38, 0.49]	[0.39, 0.51]	[-12.0921, 3.94]
Globus Pallidus	2.30 (0.22%)	1.13 (0.11%)	1.17 (0.11%)	-3.6934
	[0.16, 0.24]	[0.08, 0.12]	[0.08, 0.12]	[-17.5607, 10.16]
Hippocampus	5.51 (0.53%)	2.94 (0.28%)	2.57 (0.25%)	13.7392
	[0.37, 0.58]	[0.18, 0.29]	[0.19, 0.30]	[-15.5964, 9.13]
Amygdala	1.60 (0.15%)	0.81 (0.08%)	0.79 (0.08%)	3.1353
	[0.08, 0.14]	[0.04, 0.07]	[0.04, 0.07]	[-13.5402, 25.79]
Accumbens	1.19 (0.11%)	0.57 (0.05%)	0.62 (0.06%)	-7.5601
	[0.04, 0.08]	[0.02, 0.04]	[0.02, 0.04]	[-42.2340, 17.75]

*All the volumes are presented in absolute value (measured in cm³) and in relative value (measured in relation to the ICV).

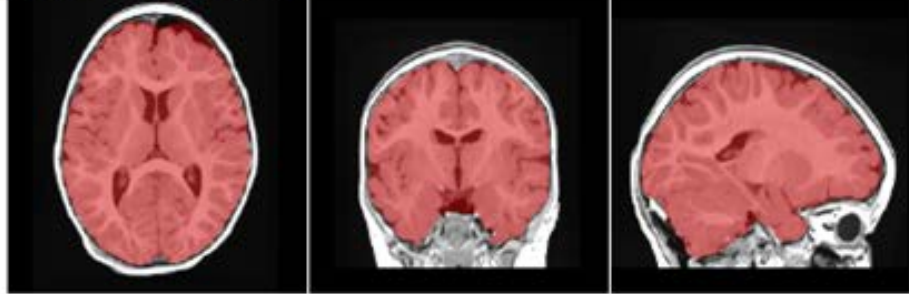
*The Asymmetry Index is calculated as the difference between right and left volumes divided by their mean (in percent).

*Values between brackets show expected limits (95%) of normalized volume in function of sex and age for each measure for reference purpose.

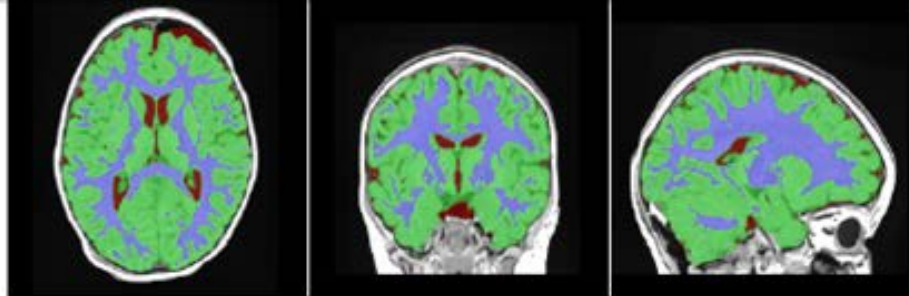
*Green and red values indicate that the volume is above or under the expected volume limits respectively.

ÖRNEK S2'YE AİT OPERASYON SONRASI SONUÇLARI DEVAMI

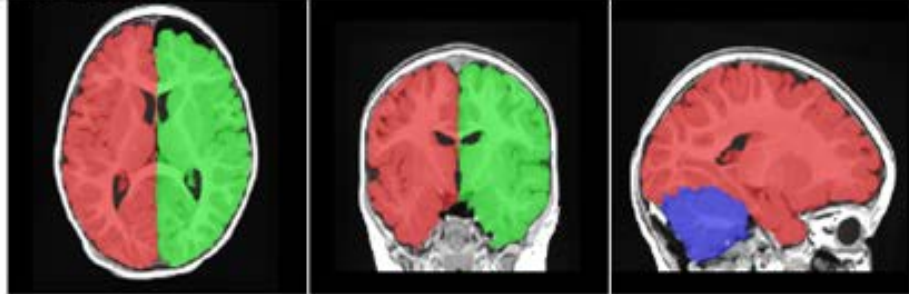
Intracranial cavity extraction



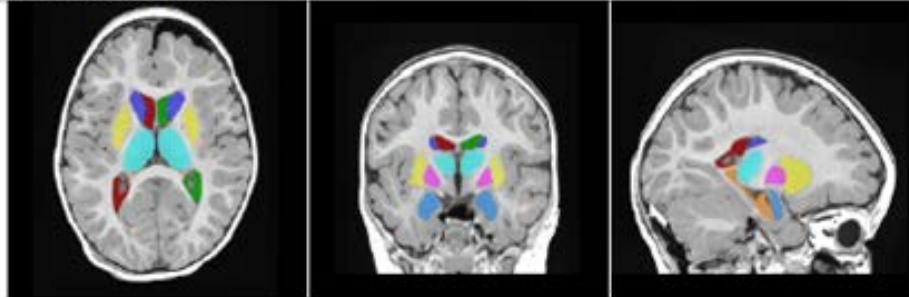
Tissue classification



Macrostructures



Subcortical structures



**All the result images are located in the MNI space (neurological orientation, i.e. right is right).*

11. ETİK KURUL ONAYI



T.C.
İSTANBUL MEDİPOL ÜNİVERSİTESİ
Girişimsel Olmayan Klinik Araştırmalar Etik Kurulu Başkanlığı

E-İmzalıdır

Sayı : 10840098-604.01.01-E.5447
Konu : Etik Kurulu Kararı

15/02/2018

Sayın Doç. Dr. Neslihan YÜZBAŞIOĞLU

Üniversitemiz Girişimsel Olmayan Klinik Araştırmalar Etik Kuruluna yapmış olduğunuz "Posterior fossa tümörlerinde beyaz ve gri cevher değişikliklerinin difüzyon tensor görüntüleme metodu ile pre ve post operatif incelenmesi" isimli başvurunuz incelenmiş olup etik kurulu kararı ekte sunulmuştur.

Bilgilerinize rica ederim.

Prof. Dr. Hanefi ÖZBEK
Girişimsel Olmayan Klinik Araştırmalar
Etik Kurulu Başkanı

Ek:
-Karar Formu (2 sayfa)

Bu belge 5070 sayılı e-İmza Kanununa göre Prof. Dr. Hanefi ÖZBEK tarafından 15.02.2018 tarihinde e-imzalanmıştır. Evrağınızı <https://ebys.medipol.edu.tr/e-imza> linkinden FD53F082XB kodu ile doğrulayabilirsiniz.

İstanbul Medipol Üniversitesi

Kavacak Mah. Ekinciler Cad.No:19 Kavacak Kavşağı 34810
Beykoz/İSTANBUL

Tel: 444 85 44
İnternet: www.medipol.edu.tr
Ayrıntılı Bilgi İçin : bilgi@medipol.edu.tr

İSTANBUL MEDİPOL ÜNİVERSİTESİ
GİRİŞİMSSEL OLMAYAN KLİNİK ARAŞTIRMALAR
ETİK KURULU KARAR FORMU

BAŞVURU BİLGİLERİ	ARAŞTIRMANIN AÇIK ADI	Posterior fossa tümörlerinde beyaz ve gri cevher değişikliklerinin difüzyon tensor görüntüleme metodu ile pre ve post operatif incelenmesi			
	KOORDİNATÖR/SORUMLU ARAŞTIRMACI UNVANI/ADI/SOYADI	Doç. Dr. Neslihan YÜZBAŞIOĞLU			
	KOORDİNATÖR/SORUMLU ARAŞTIRMACININ UZMANLIK ALANI	Anatomi			
	KOORDİNATÖR/SORUMLU ARAŞTIRMACININ BULUNDUĞU MERKEZ	İstanbul			
	DESTEKLEYİCİ	-			
	ARAŞTIRMAYA KATILAN MERKEZLER	TEK MERKEZ <input checked="" type="checkbox"/>	ÇOK MERKEZLİ <input type="checkbox"/>	ULUSAL <input checked="" type="checkbox"/>	ULUSLARARASI <input type="checkbox"/>

İSTANBUL MEDİPOL ÜNİVERSİTESİ
GİRİŞİMSSEL OLMAYAN KLİNİK ARAŞTIRMALAR
ETİK KURULU KARAR FORMU

Değerlendirilen Belgeler	Belge Adı	Tarihi	Versiyon Numarası	Dili		
	ARAŞTIRMA PROTOKOLÜ/PLANI	13.02.2018		Türkçe <input checked="" type="checkbox"/> İngilizce <input type="checkbox"/> Diğer <input type="checkbox"/>		
BİLGİLENDİRİLMİŞ GÖNÜLLÜ OLUR FORMU	13.02.2018		Türkçe <input checked="" type="checkbox"/> İngilizce <input type="checkbox"/> Diğer <input type="checkbox"/>			
Karar Bilgileri	Karar No: 140	Tarih: 14/02/2018				
	Yukarıda bilgileri verilen Girişimsel Olmayan Klinik Araştırmalar Etik Kurulu başvuru dosyası ile ilgili belgeler araştırmacının gerekece, amaç, yaklaşım ve yöntemleri dikkate alınarak incelenmiş ve araştırmacının etik ve bilimsel yönden uygun olduğuna "oybirliği" ile karar verilmiştir.					

İSTANBUL MEDİPOL ÜNİVERSİTESİ GİRİŞİMSSEL OLMAYAN KLİNİK ARAŞTIRMALAR ETİK KURULU	
BAŞKANIN UNVANI / ADI / SOYADI	Prof. Dr. Hanefi ÖZBEK

Unvanı/Adı/Soyadı	Uzmanlık Alanı	Kurumu	Cinsiyet		Araştırma ile İlişki		Katılım *		İmza
Prof. Dr. Şeref DEMİRAYAK	Eczacılık	İstanbul Medipol Üniversitesi	E <input checked="" type="checkbox"/>	K <input type="checkbox"/>	E <input type="checkbox"/>	H <input checked="" type="checkbox"/>	E <input checked="" type="checkbox"/>	H <input type="checkbox"/>	
Prof. Dr. Hanefi ÖZBEK	Farmakoloji	İstanbul Medipol Üniversitesi	E <input checked="" type="checkbox"/>	K <input type="checkbox"/>	E <input type="checkbox"/>	H <input checked="" type="checkbox"/>	E <input checked="" type="checkbox"/>	H <input type="checkbox"/>	
Yrd. Doç. Dr. Sibel DOĞAN	Psiko-onkoloji	İstanbul Medipol Üniversitesi	E <input type="checkbox"/>	K <input checked="" type="checkbox"/>	E <input type="checkbox"/>	H <input checked="" type="checkbox"/>	E <input checked="" type="checkbox"/>	H <input type="checkbox"/>	
Yrd. Doç. Dr. Devrim TARAKCI	Ergoterapi	İstanbul Medipol Üniversitesi	E <input checked="" type="checkbox"/>	K <input type="checkbox"/>	E <input type="checkbox"/>	H <input checked="" type="checkbox"/>	E <input checked="" type="checkbox"/>	H <input type="checkbox"/>	
Yrd. Doç. Dr. İlnur KESKİN	Histoloji ve Embriyoloji	İstanbul Medipol Üniversitesi	E <input type="checkbox"/>	K <input checked="" type="checkbox"/>	E <input type="checkbox"/>	H <input checked="" type="checkbox"/>	E <input checked="" type="checkbox"/>	H <input type="checkbox"/>	
Yrd. Doç. Dr. Mehmet Hikmet ÜÇİŞİK	Biyoteknoloji	İstanbul Medipol Üniversitesi	E <input checked="" type="checkbox"/>	K <input type="checkbox"/>	E <input type="checkbox"/>	H <input checked="" type="checkbox"/>	E <input checked="" type="checkbox"/>	H <input type="checkbox"/>	

* :Toplantıda Bulunma



T.C.
İSTANBUL MEDİPOL ÜNİVERSİTESİ
Girişimsel Olmayan Klinik Araştırmalar Etik Kurulu Başkanlığı

E-İmzalıdır

Sayı : 10840098-604.01.01-E.54238
Konu : Etik Kurulu Kararı

01/10/2019

Sayın Doç. Dr. Neslihan YÜZBAŞIOĞLU

Üniversitemizin Girişimsel Olmayan Klinik Araştırmalar Etik Kurulu'ndan 14/02/2018 tarihli 140 karar no ile onay verilen "Posterior fossa tümörlerinde beyaz ve gri cevher değişikliklerinin difüzyon tensor görüntüleme metodu ile pre ve post operatif incelenmesi" isimli çalışmanız için ekte belirttiğiniz değişiklikler uygun bulunmuş olup kayıt altına alınmıştır.

Bilgilerinize rica ederim.

Prof. Dr. Hanefi ÖZBEK
Girişimsel Olmayan Klinik Araştırmalar
Etik Kurulu Başkanı

Bu belge 5070 sayılı e-İmza Kanununa göre Prof. Dr. Hanefi ÖZBEK tarafından 01.10.2019 tarihinde e-imzalanmıştır.
Evrağınzı <https://ebys.medipol.edu.tr/e-imza> linkinden E25C3FF3XF kodu ile doğrulayabilirsiniz.

İstanbul Medipol Üniversitesi

Kavacak Mah. Ekinciler Cad. No.19 Kavacak Kavşağı - Beykoz
34810 İstanbul

Tel: 444 85 44
İnternet: www.medipol.edu.tr
Ayrıntılı Bilgi İçin : [bilgi@medipol.edu.tr](mailto: bilgi@medipol.edu.tr)

T.C.

İSTANBUL MEDİPOL ÜNİVERSİTESİ

GİRİŞİMSEL OLMAYAN KLİNİK ARAŞTIRMALAR ETİK KURULU BAŞKANLIĞINA

14/02/2018 tarihli 140 karar no ile onay verilen "Posterior fossa tümörlerinde beyaz ve gri cevher değişikliklerinin difüzyon tensor görüntüleme metodu ile pre ve post operatif incelenmesi" isimli çalışmada aşağıda belirtilen değişikliklerin yapılması hususunda gereğini arz ederim.

- 1- Çalışmada, difüzyon tensor görüntüleme metodu yerine difüzyon görüntülemenin başka bir metodu olan, daha güncel ve etkinliği mevcut çalışmalar ile kanıtlanmış HARDI traktografi kullanılmak istenmesi sebebiyle "Posterior fossa tümörlerinde meydana gelen değişikliklerin yapısal MRG ve difüzyon görüntüleme ile pre ve post operatif incelenmesi" olarak değiştirilmesi.
- 2- Planlanan çalışma takviminde Medipol Üniversitesi Mega Üniversite Hastanesi'nden çalışma datası temin edilemediğinden, prospektif olarak ilgili üniversite hastanesinde yapılması planlanan hasta dahil edilmesi ve MRG çekimlerinin, gerekleri izinler yurtdışı kurumdan alınarak Harvard University Medical School, Boston Childrens' Hospital bünyesinde retrospektif olarak tamamlanması.

3- Proje ekibinin:

Doç. Dr. Neslihan Yüzbaşıoğlu, Öğr. Gör. Alpen Ortuğ, Dr. Öğr. Üye Gülhan Akan Ertan ve Op. Dr. Ahmet Tulgar Başak yerine

Doç. Dr. Neslihan Yüzbaşıoğlu, Öğr. Gör. Alpen Ortuğ, Dr. Emi Takahashi ve ve Prof. Dr Nejat Akalan olarak değiştirilmesi.

Adı Soyadı: Doç. Dr. Neslihan Yüzbaşıoğlu

İmza: 

Adres:

İstanbul Medipol Üniversitesi

Tıp Fakültesi Anatomi Anabilim Dalı

ÖZGEÇMİŞ

Kişisel Bilgiler

Adı	Alpen	Soyadı	Ortuğ
Doğ.Yeri	Eskişehir	Doğ.Tar.	11.08.1987
Email	alpenortug@gmail.com	Uyruğu	T.C.

Eğitim Düzeyi

	Mezun Olduğu Kurumun Adı	Mez. Yılı
Doktora	İstanbul Medipol Üniversitesi Sağlık Bilimleri Enstitüsü Klinik Anatomi	2020
Yük.Lis.	İstanbul Üniversitesi Sağlık Bilimleri Enstitüsü Anatomi (Cerrahpaşa Tıp Fak.)	2015
Yük.Lis.	İstanbul Üniversitesi Adli Tıp Enstitüsü Fen Bilimleri	2017
Lisans	Yeditepe Üniversitesi/ Mühendislik ve Mimarlık Fakültesi Genetik ve Biyomühendislik	2011
Lise	Eskişehir Özel Atayurt Lisesi	2004

İş Deneyimi (Sondan geçmişe doğru sıralayın)

	Görevi	Kurum	Süre (Yıl - Yıl)
1.	Öğretim Görevlisi	İstanbul Medipol Üniversitesi Sağlık Hizmetleri MYO- Fizyoterapi	2018-Halen
2.	Doktora Öğrencisi Araştırmacı	Boston Children's Hospital / Harvard Medical School Teaching Hospital/ USA	Ocak 2019-Eylül 2019
3.	Araştırma Görevlisi	İstanbul Medipol Üniversitesi Uluslararası Tıp Fakültesi Anatomi Anabilim Dalı	2015-2018

Yabancı Dilleri	Okuduğunu Anlama*	Konuşma*	Yazma*	KPDS/ÜDS Puanı	(Diğer) Puanı
İngilizce	Çok iyi	Çok iyi	Çok iyi	86.25	94 (Yökdil)

*Çok iyi, iyi, orta, zayıf olarak değerlendirin

Bilgisayar Bilgisi

Program	Kullanma becerisi
Office	İyi

Yayınları/Tebliğleri Sertifikaları/Ödülleri

Yayınlar

***Ortug, A.**, Ormeci, T., Yuzbasioglu, N., Albay, S., & Seker, M. (2018). Evaluation of normal tibial tubercle to trochlear groove distance in the adult Turkish population. Nigerian journal of clinical practice, 21(11), 1403.

*Ortug, G., Ignak, S., & **Ortug, A.** (2018). Characteristics of lingual papillae in diabetic rats. Morphologie, 102(339), pp. 250-254.
<https://doi.org/10.1016/j.morpho.2018.08.003>

*Sahin, E., Ortug, G., & **Ortug, A.** (2018). Does cigarette smoke exposure lead to histopathological alterations in the olfactory epithelium? An electron microscopic study on a rat model. Ultrastructural pathology, 42(5), 440-447.

*Ortug, G., **Ortug, A.**, Kurt, N. K. (2018). Miratü'l-Ebdan Fi Teşrih-i Azaül-İnsan: first printed illustrated anatomy book in Ottoman-Turkish medicine. Folia Morphologica, 77(4):764-770. Doi: 10.5603/FM.a2018.0038

*Sesen N.A., **Ortug A.**, Ortug G. (2018) "A dissection-based study of the dimensions of the thyroid cartilage in Anatolian population" Italian Journal of Anatomy and Embryology, 123 (3): 297-303.

***Ortug, A.** (2019). Letter to the editor regarding the cover editorial: "Şânîzâde Mehmed Atâullah Efendi (1771?-1826), who is the author of the first modern anatomy book Mir'âtü'l-Ebdân fî Teşrihi Âzâü'l-İnsân in the Ottoman Empire". Child's Nervous System, 41(10):1147-1154. doi: 10.1007/s00276-019-02267-y

***Ortug, A.**, & Uzel, M. (2019). Greater palatine foramen: assessment with palatal index, shape, number and gender. Folia morphologica, 78(2), 371-377. **(Yüksek lisans tezinden türetilmiş yayın)**

* **Ortug, A.**, Yuzbasioglu, N. (2019) 'Tracing the papier mache anatomical models of Ottoman Turkish medicine and Louis Thomas Jérôme Auzoux'. Surgical and Radiologic Anatomy, 41(10):1147-1154. Doi: 10.1007/s00276-019-02267-y

* Yukseloglu, E. H., **Ortug, A.**, Rayimoglu, G., Yonar, F. C., Erkan, I., Kara, U., ... & Karatas, O. (2019). Association of 10 single nucleotide polymorphism loci with nicotine addiction in the Anatolian population?. Biotechnology & Biotechnological Equipment, 33(1), 1011-1017. **(Yüksek lisans tezinden türetilmiş yayın)**

*Ortug, G., Sipahi, B., **Ortug, A.**, & Ipsalali, H. O. (2019). Variations of the digastric muscle and accessory bellies-A study of gross anatomic dissections. Morphologie.

Tebliğler:

Ortuğ A., Charvet C., Takahashi E., 'Comparisons of cortical association pathways across species using diffusion MRI tracography', (25.09.2019 -27.09.2019) , Yayın Yeri:114th Annual Meeting / 33. Arbeitstagungder Anatomischen Gesellschaft, Wurzburg,2019 (Poster)

Ortuğ G., Elbizim DS, Ortuğ A., 'Non Metric Cranial Trait Variants of Modern Anatolian Population', (25.09.2019 -27.09.2019) , Yayın Yeri:114th Annual Meeting / 33. Arbeitstagungder Anatomischen Gesellschaft, Wurzburg, 2019

Çavuş F.,Ortuğ A.,Rayimoğlu G., Karataş Ö., Yükseloğlu EY. '10 SNP Lokusunun Genetik Polimorfizminin Nikotin Bağımlılığı İle İlişkilendirilmesi (01.09.2018 - 04.09.2018)' , Yayın Yeri:TURAZ 2nd International Congress , Istanbul 2018 (Sözlü Sunum) *En iyi Sözlü Sunum İkincilik Ödülü*

Ortuğ G., Sipahi B., Ortug A., Ipsalali H. O. „Variations of the digastric muscle and accessory bellies- a study of gross anatomic dissections and systematic review of the literature“ Anatomische Gesellschaft 113th Annual Meeting, Sept. 25-28 2018, Rostock, Germany (Poster)

Ipsalali H. O., Kocanali N., Ortug A., Ortug G. „Gross anatomical variations among and within the incisive foramen“ Anatomische Gesellschaft 113th Annual Meeting, Sept. 25-28 2018, Rostock, Germany (Poster)

Ortuğ A., Yuzbasioglu N. “Papier-mâché anatomical models and Louis Thomas Jérôme Auzoux (1797-1880)” 19th National Anatomy Congress and International Mediterranean Anatomy Congress, Sept. 6-9 2018, Konya,Turkey (Poster)

Ozbek E.S., Ortug G., Ortug A. ‘Does the cigarette smoke exposure lead to histopathological alterations in olfactory epithelium? An electron microscopic study on a rat model? 15th International Congress of Histochemistry and Cytochemistry, May 18 - 21, 2017, Antalya, (Poster)

Sesen N.A., Ortug A., Ortug G. ‘A preliminary dissection based study of the dimensions of larynx in Anatolian population’. Anatomische Gesellschaft 111th Annual Meeting, Sept. 21-14 2016, Gottingen, Germany (Poster)

Ortuğ A., Örmeci T., Yüzbaşıoğlu N., Albay S., Şeker M. ‘Evaluation of Normal Tibial Tuberosity to Trochlear Groove [TT-TG] Distance in Adult Anatolian Population: A Preliminary Report’. 17. Ulusal Anatomi Kongresi, An International Journal of Experimental and Clinical Anatomy Volume 10 Supplement 2, Eskişehir, 2016 (Poster)

Yuzbasioglu N., Ortug A., Yuzbasioglu E., Sakul B.E. 'Assesment of facial golden proportions among Turkish young adults by photo anthropometrical examination: a preliminary report'. 17. Ulusal Anatomi Kongresi, An International Journal of Experimental and Clinical Anatomy Volume 10 Supplement 2, Eskisehir, 2016 (Poster)

Ortug A., Uzel M. 'Determination of location, number and shape of the greater palatine foramen in adult Anatolian population', 110th Annual Meeting, Sept. 23-25 2015, Wurzburg, Germany (Poster)

Kopuz C., Ortug G., Ortug A., 'Morphological variations of the superior cornu of thyroid cartilage in Anatolian Population' 110th Annual Meeting, Sept. 23-25 2015, Wurzburg, Germany (Poster)

Kara U., Ortug A., Comert I.T., Yukseloğlu E.H.. 'Identification of Disaster Victims: Configuration of a Forensic Science DNA Laboratory in a Potential Istanbul Earthquake and the Importance of Forensic Genetics', 10th Annual Meeting of BAFS, June 4-7, 2014 Alexandroupolis, Greece (Poster)

Yildirim M., Demirci MS., Ertas A., Ortug A. 'Arcus Aortue'nin Dördüncü Dalı Olarak Çıkan Arteria Subclavia Dextra Olgusu' 15. Ulusal Anatomi Kongresi 5-8 Eylül 2013 Samsun (Poster)

Kurt, NK, Ortug G, Ortug, A. 'Şânîzâde Mehmed Atâullah Efendi (1771-1826) ve Miratü'l Ebdan Fi Teşrih-i Azaü'l-İnsan'. Ulusal Türk Tıp Tarihi Kongresi ve 2. Türk Dış Hekimliği Tarihi Sempozyumu; 10-13 Aralık 2012, İstanbul- (Sözlü Sunum)

Özel İlgi Alanları (Hobileri):

İstanbul Binicilik Klübü (sporcu)

Anadolu Üniversitesi Okçuluk Klübü (1998-2004 lisanslı sporcu)