



T.C.

İSTANBUL MEDİPOL ÜNİVERSİTESİ

SAĞLIK BİLİMLERİ ENSTİTÜSÜ

YÜKSEK LİSANS TEZİ

**APERTURA PIRIFORMIS, SINUS PARANASALES VE CRANIUM  
BOYUTLARININ KARŞILAŞTIRILMASI**

ESİN TOPAL

ANATOMİ ANABİLİM DALI

DANIŞMAN

Prof. Dr. ALPER ATASEVER

İSTANBUL – 2019

## TEŐEKKÜR

Bu tez alıőmasının planlanmasında ve yapılmasında desteęini esirgemeyen deęerli danıőman hocam, Prof. Dr. Alper ATASEVER ve tez alıőmasının araőtırılmasında yardımcı ve yol gősterici olan, Uzm. Dr. Tuęrul ÖRMECİ'ye

Yüksek lisans eęitimim boyunca fikir ve görüşleriyle bana katkıda bulunan Prof. Dr. Bayram Ufuk ŐAKUL'a, Do. Neslihan Yüzbaőıoęlu'na, tez alıőmam boyunca sabırla desteęini esirgemeyen Arő. Gör. Selva ŐEN'e teőekkürlerimi sunarım.

Yaőantımın her anında sonsuz sevgi ve őefkatleriyle beni kucaklayan saygı deęer annem ve őęretmenim Dudu TOPAL ve babam İsmail TOPAL'a; anlayıőı ve ilgisıyla ile her zaman desteęim olan canım ablalarım Dr. Emel TOPAL HIVELY'e ve Evrim TOPAL'a tüm kalbimle teőekkürlerimi sunuyorum...

## İÇİNDEKİLER

TEZ ONAY FORMU .....	i
BEYAN .....	ii
TEŞEKKÜR .....	iii
KISALTMALAR VE SİMGELER LİSTESİ .....	vii
TABLolar LİSTESİ .....	viii
RESİMLER LİSTESİ .....	ix
ŞEKİLLER LİSTESİ .....	x
1. ÖZET .....	1
2. ABSTRACT .....	2
3. GİRİŞ VE AMAÇ .....	3
4. GENEL BİLGİLER .....	5
4.1. İskelet Sistemi Embriyolojisi .....	5
4.1.1. Kafatasının gelişimi: .....	5
4.1.2. Yüzün gelişimi: .....	5
4.1.3. Burnun gelişimi: .....	6
4.1.4. Sinus paranasales'in gelişimi: .....	7
4.2. Ossa Cranii .....	8
4.2.1. Viscerocranium: .....	8
4.2.1.1. Maxilla: .....	9
4.2.1.2. Os zygomaticum: .....	9
4.2.1.3. Os palatinum: .....	10
4.2.1.4. Mandibula: .....	10
4.2.1.5. Os lacrimale: .....	10
4.2.1.6. Concha nasalis inferior: .....	11
4.2.1.7. Vomer: .....	11
4.2.1.8. Os nasale: .....	11
4.2.2. Neurocranium: .....	11
4.2.2.1. Os frontale: .....	12
4.2.2.2. Os parietale: .....	13

4.2.2.3. Os Occipitale: .....	14
4.2.2.4. Os temporale: .....	14
4.2.2.5. Os sphenoidale: .....	15
4.2.2.6. Os ethmoidale: .....	16
4.3. Kafa İskeletinin İç Yüzü .....	17
4.3.1. Calvaria: .....	17
4.3.2. Basis cranii interna: .....	17
4.3.2.1. Fossa cranii anterior: .....	18
4.3.2.2. Fossa cranii media: .....	18
4.3.2.3. Fossa cranii posterior: .....	19
4.4. Kafa İskeletinin Bütünü.....	19
4.4.1. Norma facialis: .....	19
4.4.2 Norma occipitalis: .....	20
4.4.3. Norma verticalis: .....	21
4.4.4. Norma lateralis: .....	21
4.4.5. Norma basilaris: .....	22
4.5. Nasus.....	24
4.6. Sinus Paranasales.....	26
4.6.1. Sinus frontalis: .....	27
4.6.2. Cellulae ethmoidales: .....	27
4.6.3. Sinus sphenoidalis: .....	28
4.6.4. Sinus maxillaris (Cavum Highmore): .....	29
4.7. Sinozal Bölgedeki Hastalıklar .....	29
4.8. Sinus Paranasales Varyasyonları .....	30
4.9. Bilgisayarlı Tomografi .....	31
<b>5. MATERYAL VE METOD .....</b>	<b>34</b>
5.1. Olgu Popülasyonu .....	34
5.2. Görüntüleme .....	34
5.3. Görüntü analizi ve ölçümler .....	34
5.4. İstatistiksel Analiz .....	41

<b>6. BULGULAR</b> .....	<b>42</b>
<b>7. TARTIŞMA</b> .....	<b>84</b>
<b>8. SONUÇ</b> .....	<b>93</b>
<b>9. KAYNAKLAR</b> .....	<b>94</b>
<b>10. ÖZGEÇMİŞ</b> .....	<b>103</b>



## KISALTMALAR VE SİMGELER LİSTESİ

BT : Bilgisayarlı Tomografi

CT : Computed Tomografi

FESC : Fonksiyonel Endoskopik Sinüs Cerrahisi

KBB : Kulak-Burun-Boğaz

HK : Hata Katsayısı

PACS : Picture Archiving and Communication System ( Görüntü Arşivleme ve İletişim Sistemi )

SPSS : Statistics Programme For Social Scientists (Sosyal Bilimler için İstatistiksel Paket)

a. : Arteria

v. : Vena

N. (n.) : Nervus

Nn. : Nervii

R. : Ramus

Proc. : Processus

AP : Apertura Piriformis

Para : Yanında, boyunca (sinus paranasales)

PNS-BT : Paranasal sinüs bilgisayarlı tomografisi.

## TABLULAR LİSTESİ

Tablo 6.1: Olguların cinsiyet ve yaş gruplarına göre dağılımı .....	42
Tablo 6.2: En Ölçümlerinin Dağılımı .....	44
Tablo 6.3: Boy Ölçümlerinin Dağılımı .....	46
Tablo 6.4: Cinsiyete Göre En Ölçümlerinin Değerlendirilmesi .....	48
Tablo 6.5: Cinsiyete Göre Boy Ölçümlerinin Değerlendirilmesi .....	52
Tablo 6.6: Yaşlarına Göre En Ölçümlerinin Değerlendirilmesi .....	56
Tablo 6.7: Yaşlarına Göre Boy Ölçümlerinin Değerlendirilmesi .....	61
Tablo 6.8: Kadın ve Erkek Olgularda; Yaşlara Göre En Ölçümlerinin Değerlendirilmesi .....	65
Tablo 6.9: Kadın ve Erkek Olgularda; Yaşlara Göre Boy Ölçümlerinin Değerlendirilmesi .....	72
Tablo 6.10: Apertura piriformis ölçümleri ile Diğer En Ölçümlerinin İlişkisi .....	78
Tablo 6.11: Cinsiyet ve Yaşa Göre Apertura Ölçümleri ile Diğer En Ölçümlerinin İlişkisi .....	80

## RESİMLER LİSTESİ

Resim 5.3.1. Cranim'un boy ve çap ölçümü .....	36
Resim 5.3.2. Sağ ve sol sinus frontalis'in frontal bölgedeki genişlik ve uzunluk ölçümü .....	37
Resim 5.3.3. Sağ ve sol sinus sphenoidalis'in os sphenoidale içindeki genişlik ve uzunluk ölçümü .....	38
Resim 5.3.4. Sağ ve sol sinus maxillaris'in os maxilla içindeki genişlik ve uzunluk ölçümü .....	39
Resim 5.3.5. Apertura piriformis genişlik ölçümü .....	40



## ŞEKİLLER LİSTESİ

Şekil 6.1: Yaş dağılımı .....	43
Şekil 6.2: Cinsiyetlerine göre cranium en ölçümleri dağılımı .....	49
Şekil 6.3: Cinsiyetlerine göre sinus frontalis en ölçümleri dağılımı .....	50
Şekil 6.4: Cinsiyetlerine göre sinus sphenoidalis en ölçümleri dağılımı .....	51
Şekil 6.5: Cinsiyetlerine göre apertura piriformis en ölçümleri dağılımı .....	51
Şekil 6.6: Cinsiyetlerine göre cranium boy ölçümleri dağılımı .....	53
Şekil 6.7: Cinsiyetlerine göre sinus frontalis boy ölçümleri dağılımı .....	54
Şekil 6.8: Cinsiyetlerine göre sinus sphenoidalis boy ölçümleri dağılımı .....	55
Şekil 6.9: Cinsiyetlerine göre sinus maxillaris boy ölçümleri dağılımı .....	55
Şekil 6.10: Yaşlara göre cranium en ölçümleri dağılımı .....	57
Şekil 6.11: Yaşlara göre sinus frontalis en ölçümleri dağılımı .....	58
Şekil 6.12: Yaşlara göre sinus sphenoidalis en ölçümleri dağılımı .....	59
Şekil 6.13: Yaşlara göre sinus maxillaris en ölçümleri dağılımı .....	59
Şekil 6.14: Yaşlara göre apertura piriformis ölçümleri dağılımı .....	60
Şekil 6.15: Yaşlara göre cranium boy ölçümleri dağılımı .....	62
Şekil 6.16: Yaşlara göre sinus frontalis boy ölçümleri dağılımı .....	63
Şekil 6.17: Yaşlara göre sinus sphenoidalis boy ölçümleri dağılımı .....	63
Şekil 6.18: Yaşlara göre sinus maxillaris boy ölçümleri dağılımı .....	64
Şekil 6.19: Kadınlarda yaşlara göre sinüs frontalis en ölçümleri dağılımı .....	67
Şekil 6.20: Kadınlarda yaşlara göre sinus sphenoidalis en ölçümleri dağılımı .....	68
Şekil 6.21: Kadınlarda yaşlara göre apertura piriformis ölçümleri dağılımı .....	69
Şekil 6.22: Erkeklerle yaşlara göre sinüs sphenoidalis en ölçümleri dağılımı .....	70
Şekil 6.23: Erkeklerde yaşlara göre sinus maxillaris en ölçümleri dağılımı .....	71
Şekil 6.24: Erkeklerde yaşlara göre apertura piriformis ölçümleri dağılımı .....	71
Şekil 6.25: Kadınlarda yaşlara göre sinüs sphenoidalis boy ölçümleri dağılımı .....	74
Şekil 6.26: Kadınlarda yaşlara göre sinus maxillaris boy ölçümleri dağılımı .....	75
Şekil 6.27: Erkeklerde yaşlara göre cranium boy ölçümleri dağılımı .....	76
Şekil 6.28: Erkeklerde yaşlara göre sinus sphenoidalis boy ölçümleri dağılımı .....	77
Şekil 6.29: Erkeklerde yaşlara göre sinus maxillaris boy ölçümleri dağılımı .....	77

## 1. ÖZET

### APERTURA PIRIFORMIS, SINUS PARANASALES VE KAFATASI BOYUTLARININ BİRBİRLERİ İLE KARŞILAŞTIRILMASI

Bu çalışmada apertura piriformis, sinus paranasales ve kafatası boyutlarının birbirleri ile karşılaştırılması ve bu yapılarda yaş ve cinsiyete bağlı değişikliklerin incelenmesi amaçlanmıştır. Retrospektif olarak yapılan bu çalışmaya kafa travması ve sinozal bölgede herhangi bir cerrahi operasyon geçirmemiş 393 bireyin bilgisayarlı tomografi (BT) görüntüleri aksiyal planda kemik algoritmasında incelenerek; apertura piriformis maximum genişliği, sinus frontalis, sinus sphenoidalis, sinus maxillaris ile kafatasının genişlikleri ve boy uzunlukları belirlediğimiz bölgelerden ölçülerek kıyaslandı. Tespit edilen ölçümler farklı yaş ve cinsiyetlerine göre dört grupta incelendi. Çalışmaya dahil edilen yetişkin bireylerde yaş aralığı 18-91 olup, yaş ortalaması 40,73'tü. Olguların %89,6'sı 60 yaşın altında iken, %10,4'ü 60 yaş ve üzerinde olup 189 (%48,1)'u kadın, 204 (%51,9)'ü erkekti. Çalışmada 60 yaşın üzerindeki ve 60 yaşın altındaki bireylerde sinus paranasales boyutları kıyaslandığında yaşa bağlı olarak sinus paranasales boyutlarının azaldığı, apertura piriformis genişliğinin ise arttığı gözlemlendi. Tüm bireylerde cranium en büyüklüğü arttıkça apertura piriformis genişliği de artan pozitif yönlü bir ilişki saptandı. Yetişkin bireylerde yaşa ve cinsiyete bağlı olarak kemik yapıda meydana gelen kemik deformasyonları sonucunda sinus paranasales'in boyutlarında morfolojik değişimler meydana gelir. Endoskopik sinus cerrahisi öncesinde sinozal bölgedeki anatomik varyasyonlar ve oluşan farklılıklar göz önünde bulundurulmalıdır. Sonuç olarak bu varyasyonların tespiti operasyonda oluşabilecek komplikasyonların önlenmesinde ve başarılı bir cerrahi sonuç elde edilmesinde önemli rol oynamaktadır.

**Anahtar Kelimeler:** Apertura piriformis, sinus paranasales, bilgisayarlı tomografi, morfometri, anatomik varyasyon.

## **2. ABSTRACT**

### **THE COMPARISON OF PIRIFORM APERTURE, PARANASAL SINUSES AND CRANIAL DIMENSIONS**

In this study, comparison of piriform aperture, paranasal sinuses and the cranial dimensions with each other and investigation of the alterations depending on the age and on the gender in these structures. In this study which was conducted retrospectively, piriform aperture maximum width, sinus frontalis, sinus sphenoidalis, sinus maxillaris and cranium widths and height length by measuring from the regions that we had determined were compared by measuring by studying the computerized tomography images of three hundred ninety three (393) individuals who had not experienced head trauma and any surgical procedure in sinusoidal region. The detected measurements were studied in four groups according to different ages and genders. The age range in the adult individuals who were included into the study was between eighteen (18) and ninety one (91) and the mean of their ages was 40.73 years old. While 89.6% of the cases were less than sixty (60) years old, 10.4% of them were sixty (60) years old or greater and one hundred eighty nine (189) (48.1%) of them were females and two hundred four (204)(51.9%) of them were males. In the study, when the sinus paranasales dimensions were compared in the individuals who were greater than sixty (60) years old and in those who were less than sixty (60) years old, it was observed that the dimensions of sinus paranasales had been decreased and the dimension of piriform aperture had been increased depending on age. In all individuals, a relationship in positive direction in a manner that piriform aperture width increases as the size of the cranium width increases. Morphologic alterations take place in the dimensions of sinus paranasales as a result of bone deformations occurring in the bone structure depending on the age and on the gender in adult individuals. Before the endoscopic sinus surgery, anatomic variations in sinusoidal region and the occurring differences should be taken into account. In conclusion, the detection of these variations plays an important role in the prevention of the complication which may happen and in obtaining a successful surgical result.

**Key Words:** Piriform aperture, paranasal sinuses, computed tomography, morphometry, anatomic variation.

### 3. GİRİŞ VE AMAÇ

Sinus paranasales buldukları kafatası kemiklerine göre sinus frontalis, ethmoidalis, sphenoidalis ve maxillaris olarak adlandırılır (1). Sinus paranasales'in kafa iskeletinin ağırlığını hafifletme, sesin rezonansını sağlama ile inspirasyon havasını nemlendirme gibi görevler aldığı bilinir. Bireylerde şekil ve hacimleri farklılık gösterir (2).

Silier mukoperiosteum ile kaplı olan sinus paranasales doğrudan burun boşluğu yapısı ile devamlılık gösterir ve mukus salgılayan solunum yolu epiteli ile kaplıdır. Sinus paranasales'in salgıları küçük boşluklar aracılığı ile cavitas nasi'ye açılır (1).

Solunum olayının başladığı cavitas nasi ve sinus paranasales literatürde sinozal bölge olarak da isimlendirilmektedir (3,4). Sinonazal bölgeyi oluşturan yapıların ilki kabaca piramid şeklinde olan cavitas nasi'dir. Burun açıklıklarına cavitas nasi denir. Cavitas nasi'nin ön açıklığını naresler ve arka açıklığını choana'lar oluşturur (4). Cavitas nasi, septum nasi tarafından midsagittal düzlemde ikiye bölünmüştür. Septum nasi bireylerin çoğunda deviasyon gösterir. Cavitas nasi arkada iki oval açıklık olan choana'lar aracılığı ile nasopharynx'e bağlanır (1). Cavitas nasi'nin öndeki kemik açıklığına apertura piriformis (AP) denir (2).

Fizyolojik nasal solunum için havayolu uzunluğunun önemi çalışmalarda belirtilmiş, sinus paranasales ile birlikte apertura piriformis ve choana morfometri'sinin önemini bildirilmiştir (5,6). Literatürlerde burun ile ilgili çalışmalarda burnun şekli ve apertura piriformis'in boyutlarının iklim farklılıkları, coğrafik özellikler ile ırklara bağlı olarak varyasyon gösterdiği bildirilmiştir (6,7,8,9,10).

Cohen et al.(11), bilgisayarlı tomografi görüntüleri üzerinde sinus frontalis, sinus sphenoidalis ve sinus maxillaris'in yaşa bağlı olarak değişen volumetrik oranlarını kıyaslamıştır. Çalışmasında sinus paranasales hacminin yaş ve cinsiyet ile ilişkili olduğu, sinus maxillaris ve sinus sphenoidalis'in yaşa bağlı olarak hacimlerinin azaldığı sonucuna varılmış, bu çalışmanın cerrahi operasyonlara ve tedavi yaklaşımlarına katkı

sağlayacağı bildirilmiştir.

Hommerich, C.P. ve ark.(12), özellikle düzeltici rinoplasti operasyonlarında osteotomi sırasında apertura piriformis ile ilgili olarak oldukça hassas anatomik bilgiye gerek duyulduğunu belirtmiştir. Landim, S.F. ve ark.(13), ise sinüs paranasales'deki deformasyonların, cavitas nasi ve concha'lar üzerinde klinik ve radyografik yansımaları olduğunu bildirmiştir.

Yapılan tüm bu çalışmalar sonucunda paranasal bölgedeki hava yollarının değerlendirilmesinde, sinus paranasales'deki boşlukların hacmi kadar apertura piriformis yapısı ve varyasyonları da büyük önem taşımaktadır. Sonuç olarak paranasal bölgenin patolojilerinde apertura piriformis'in de incelenmesi gerektiği literatürde belirtilmiştir (14,15).

Yukarıda belirtilen çalışmalara bağlı olarak, bu çalışmada bireylerde cinsiyette ve ilerleyen yaşta, burun aksesuar sinusleri, cavitas nasi ile apertura piriformis'in ve kafatasının boyutlarında meydana gelen değişimleri karşılaştırmak amaçlanmıştır.

## **4. GENEL BİLGİLER**

### **4.1. İskelet Sistemi Embriyolojisi**

Kemik doku mezenşimden gelişir. Fetal hayatın dördüncü haftasında, mezodermal hücreler, embriyonik bir bağ dokusu olan mezenşimi oluştururlar (16).

Embriyonun dördüncü haftasında mezenşimal bölgede kemik ve kas gelişimi meydana gelir. Kemik taslaklarının gelişeceği mezenşimal bölgede önce hücre yoğunlaşmaları daha sonra hücre farklılaşmaları gerçekleşir. Mezenşim'den oluşan çoğu yassı kemiğin gelişmesine intramembranöz kemikleşme denir. Ekstremitte kemiklerinin çoğu ise daha sonra endochondral kemikleşme ile gelişen kıkırdak kemik modellerine dönüşürler.

Kemik dinamik ve sürekli değişen bir dokudur. Doğumdan itibaren başlayan hormonal uyarılar sonucunda kemiklerin distal uçları gelişerek büyür ve bu gelişim genellikle on beş-on sekiz yaşlarına kadar devam eder (17).

#### **4.1.1. Kafatasının gelişimi**

Mezenşimden gelişen cranium'da iki tip kemik bulunur (16). Bunlar, kıkırdak yapıdan kemikleşen endochondral kemikler ve endochondral ossifikasyonlar ile doğrudan kemikleşen chondrocranium'dur (21).

Fetuste ve yeni doğanda cavum cranii'nin tepesinde yer alan geniş ve düz kemiklerin arasında kemikleşmemiş geniş membranöz açıklıklar bulunur. Fonticulus (fontonella veya bingıldak) adı verilen bu açıklıklar kafatasının doğum kanalından geçişi sırasında esneyerek cranium'un şeklinin değişmesi, sonrasında postnatal gelişimin gerçekleşmesi için önemlidir. Bu açıklıkların doğum sonrasındaki on sekizinci ayda kapanması gerekmektedir.

#### **4.1.2 Yüzün gelişimi**

Faciei'nin taslağı dördüncü ve onuncu haftalar arasında oluşmaya başlar ve bir

adet frontonasal, iki adet maxillar ve iki adet mandibular olmak üzere toplam beş adet çıkıntıdan oluşur (18).

Frontonasal kabartı, alın ve burnun dorsum ve apex'ini beşinci haftada oluşturur. Frontonasal kabartılardan lateral nasal prominence'ler burun kanatlarını, medial nasal prominence'ler septum nasi'yi oluşturur.

Fetal cranium'da os frontale'nin iki yarımı sutura frontalis ile ayrılmıştır. Bu sutura yaklaşık iki yaşında birleşmeye başlar ve sekiz yaşında kadar birleşme tamamlanır. Yetişkinlerin çoğunda bu sutura kaybolur (2). Maxillar kabartılar, üst yanak bölgesi ve üst dudakın büyük bir kısmını oluştururken mandibular çıkıntılar, çene, alt dudak ve alt yanak bölgelerini oluşturur.

Yüzün gelişimi fetal dönemin ileri aşamalarında yavaş ilerler. Erken fetal dönemde burun yassıdır ve mandibula tam gelişmemiştir. Fetal hayatta iki parçadan oluşan corpus mandibula iki yaşına kadar devam eden füzyon sonucu orta hatta birleşir. Symphysis tarzında olan bu birleşmeye symphysis mandibulae denir (19).

Burun ve mandibula şekillerini yüz gelişimi tamamlandıktan sonra kazanırlar. Doğumda yüzün hacminin cranium'un hacmine oranı yedide bir kadardır (18). Doğumdan sonra ve çocukluk çağında dişlerin ve sinuslerin gelişimiyle birlikte yüzün hacmi de artar (1). Yüz kemikleri ossa cranii'ye göre daha uzun sürede gelişir.

#### **4.1.3. Burnun gelişimi**

Viscerocranium'un gelişimi sırasında nazal plaklar çökerek fovea nasalis'leri oluşturur. Çevrelerindeki mezenşim dokusunun proliferasyonu medial ve lateral nasal prominence'i, fossa nasalis'in derinleşmesi ile de saccus nasolacrimalis'i meydana getirir. Embriyonun üçüncü haftasında ektodermden gelişen koku alanları, stomodeum'un ön duvarında hemen ön beynin altındadır. Fronto-nazal süreç de denilen bu aşama embriyonun üçüncü haftası boyunca devam eder.

Oronazal membran altıncı haftanın sonunda, yedinci haftanın başlarında cavum nasi'yi

primitif cavum oris'ten ayırır (18). Bu membran yedinci haftanın sonunda rüptüre olarak nasus'u ve cavum oris'i birbirleriyle ilişkili hale getirerek primitif burun bölgeleri, oluşan choana primata vasıtası ile cavum oris'e açılırlar. Bu değişimler sırasında lateral nasal duvarlarda oluşan bir takım çıkıntılar concha nasalis'leri meydana getirir. Sekonder damak ve primitif burun bölgelerinin meydana gelmesiyle, kalıcı concha'lar ve cavum nasi oluşur.

#### **4.1.4. Sinus paranasalis'lerin gelişimi**

Sinus paranasales cavitas nasi'nin ossa cranii'nin içine doğru yapmış olduğu invajinasyonlardır. Sinus maxillaris ve sinus ethmoidalis fetal hayatın ileri döneminde gelişmeye başlar ve yeni doğanda gözlenirken, sinus frontalis ve sinus sphenoidalis fetal hayatta gözlenmez, doğumdan sonra gelişmeye başlar (18). Sinus maxillaris ve sinus ethmoidalis cavitas nasi duvarlarının dışı doğru büyüyen divertiküllerinden oluşur.

Sinus maxillaris, üçüncü fetal ayda maxilla'nın içine doğru gelişen nasolacrimalis'in (nasal kesenin) invajinasyonu ile oluşur. Doğumda çok küçük olan bu kavite çocukluk çağı boyunca gelişimini sürdürür.

Sinus ethmoidalis beşinci fetal ayda nasal pasaj'daki (meatus nasii medius'a) orta meatus'a invajinasyonu ile os ethmoidales'in içine doğru gelişir (16). Yenidoğanda rudimenter olan bu sinus, yedi yaşına kadar daha hızlı bir gelişim gösterir. Büyümesini on beş-on altı yaşlarında tamamlar.

Sinus frontalis yeni doğanda bulunmaz. İki yaşında belirginleşir. Postnatal dönemin beşinci ayında oluşmaya başlar. Postnatal dönemin beşinci-altıncı yıllarında radyografik görüntülerde açığa çıkabilir. Adolesan dönem boyunca hızlı bir büyüme paterni sergiler. Gelişimi puberteden sonra, erişkinlikte tamamlanır (20).

Sinus sphenoidalis, doğumda sphenothmoidal bölgede bir girinti şeklinde olup üç yaşında pnömatize olmaya başlar. Çocukluk çağı boyunca hızlı büyümesine karşın gerçek boyutuna ancak erişkin dönemde ulaşır.



## 4.2. Ossa Cranii

Cranium, birbirine sutura denilen fibröz tipte eklemlerle tutunmuş birçok ayrı kemikten meydana gelmiştir. Kafa iskeletini oluşturan kemiklere ossa cranii denir. Vücudun en karmaşık kemik yapısı olan cranium'da genç yetişkinlerde ortalama olarak yirmi sekiz adet bağımsız kemik vardır (1).

Neurocranium ve viscerocranium kemikleri bir araya gelerek ossa cranii'nin bütünü oluştururlar (21). Cranium, çevrelediği yapılara göre ikiye ayrılır.

Cranium'un beyni çevreleyen bölümüne neurocranium denir. Neurocranium'da os frontale, os occipitale, os parietale (çift) os temporale (çift), os sphenoidale ve os ethmoidale olmak üzere sekiz adet kemik bulunur. Neurocranium'un alt bölümüne basis cranii, kafatasına yukarıdan bakıldığında görülen üst kısmına calvaria denir (22).

Yüz iskeletinin yapısına katılan cavum oris'i, cavitas orbitalis'i ve cavitas nasi'yi çevreleyen cranium kısmına viscerocranium denir (19). Visserocranium'u os maxilla (çift), os palatinum (çift), os lacrimale (çift), os nasale (çift), os zygomaticum (çift), concha nasalis inferior (çift), vomer (tek), ve mandibula (tek) bir araya gelerek meydana getirir (21).

Ossa cranii'ye bir bütün olarak bakıldığında yukarıdan (calvaria, norma verticalis), önden (norma facialis), yandan (norma lateralis), arkadan (norma occipitalis) ve aşağıdan (norma basilaris) görünüşleri dikkate alınarak incelenir.

### 4.2.1.Viscerocranium

Cranium'un ön bölümüne viscerocranium denir. Viscerocranium (splanchnocranium) yüz iskeleti, ağız ve burun etrafındaki kemikler ile orbitaların oluşumuna katılan kemiklerden meydana gelir (2). On dört irregular (düzensiz) kemikten oluşur. Maxilla, os zygomaticum, os palatinum, mandibula, os lacrimale, concha nasalis inferior, vomer ve os nasale bir araya gelerek viscerocranium'un yapısına katılır.

#### **4.2.1.1. Maxilla**

Viscerocranium'un temel kemiklerinden biridir. Çift kemiktir. Her iki maxilla orta planda sutura intermaxillaris ile birleşir (23). Maxilla'nın orta kısmı içerisinde, sinus paranasales'in en büyüğü olan sinus maxillaris bulunur (21).

Maxilla'nın corpus maxilla adı verilen bir gövdesi, processus frontalis, zygomaticus, alveolaris ve palatinus olmak üzere dört çıkıntısı, facies anterior, facies infratemporalis, facies orbitalis ve facies nasalis olmak üzere dört yüzü vardır. Maxilla, fissura pterygomaxillaris'in, fossa pterygopalatina'nın, cavitas nasi'nin dış yan duvarı ile tabanının, cavum oris'in tavanının, fissura orbitalis inferior'un ve orbita'nın tabanının oluşumuna katılır (1).

Üst çenenin oluşumuna katılan maxilla'nın processus alveolaris'leri, maxillar dişler için çukurlar içererek bu dişlere kemik destek sağlarlar (22). Maxilla, apertura piriformis'in büyük bir bölümünü çevreler ve margo infraorbitale'lerin medial bölümünü oluşturur. Maxilla lateralde os zygomaticum ile bağlantılıdır. Her bir maxilla'da foramen infraorbitale adı verilen ve orbitaların altında yer alan delikler bulunur. Buradan infraorbital sinirler ve damarlar geçer.

#### **4.2.1.2. Os zygomaticum**

Visserocranium'un superolateral bölümünün yapısına katılır. Yüz kemiklerinin yanak çıkıntılarını oluşturan os zygomaticum, orbita'nın inferolateral'inde ve maxilla'nın üzerinde yer alır (21).

Os zygomaticum'un lateral yüzlerinde foramen zygomaticofaciale denilen bir delik vardır (2). Os zygomaticum, os frontale, os sphenoidale, os temporale ve maxilla ile eklem yapar. Os zygomticum'un facies lateralis, facies temporalis, facies orbitalis olmak üzere üç adet yüzü, processus frontalis ve processus temporalis olmak üzere iki adet çıkıntısı vardır (19).

#### 4.2.1.3. Os palatinum

Os sphenoidale'nin processus pterygoidus'ları ile maxilla arasında bulunan bir çift kemiktir. Bu kemiğin yatay kısmını lamina horizontalis, dikey kısmını lamina perpendicularis oluşturur (22). Lamina horizontalis sert damağın ön kısmında, lamina perpendicularis ise burun boşluğunun dış yan duvarının arka kısmında yer alır. Os palatinum ayrıca orbita'nın küçük bir kısmının yapısına katılır.

#### 4.2.1.4. Mandibula

Cranium'un hareketli olan tek kemiğidir (23). Mandibula, corpus mandibula ve ramus mandibula olmak üzere iki kısımdan oluşur (21).

*Corpus mandibula*'nın, arcus alveolaris ve basis mandibula olmak üzere iki parçası, dış ve iç olmak üzere iki yüzü vardır. İçerisinde processus alveolaris'ler ile mandibular dişleri barındırır (2). Spongiöz dokudan meydana gelen processus alveolaris'lerin içinde alveoli dentales adı verilen diş çukurları vardır.

*Ramus mandibula* corpus mandibula'nın her iki yanından yukarıya ve arkaya doğru uzanır. Kalın olan alt kenarının arka kenar ile birleştiği köşeye angulus mandibula adı verilir. Ramus mandibula'nın üst kenarının önünde processus coronoideus ve arkasında processus condylaris adı verilen iki adet çıkıntısı vardır. Angulus mandibula'nın pütürlü olan dış yüzündeki alana tuberositas masseterica, iç yüzündekine ise tuberositas pterygoidea denir. Ramus mandibula'nın iç yüzünün üstünde foramen mandibula bulunur. Foramen mandibula, canalis mandibula ile devam eder. Bu kanal foramen mentale ile dışarı açılır (23).

#### 4.2.1.5. Os lacrimale

Ossa cranii'nin en küçüğü ve incesi olan os lacrimale çift olup maxilla'nın processus frontalis'inin arkasında, os ethmoidale'nin orbital lamina'sının önünde yer alır. İki adet yüzü, dört kenarı vardır (19).

#### **4.2.1.6. Concha nasalis inferior**

Cavitas nasalis ossea'nın lateral duvarında, concha nasalis media'nın altında bulur. İki yüzü, iki kenarı, iki ucu ve üç çıkıntısı vardır. İç yüzünün üzerinde küçük kanalcıkları yer alır. Dış yüzü ile cavitas nasi'nin dış duvarı arasında meatus nasi inferior mevcuttur. Ön ucu apertura piriformis'e, arka ucu choana'ya doğru uzanır. İnce yapıda olan üst kenarında processus lacrimalis, processus maxillaris ve processus ethmoidalis bulunur. Üst kenarı, ön tarafta maxilla'nın facies nasalis'inin crista conchalis'i ile arka tarafta lamina perpendicularis ossis palatini'de bulunan crista conchalis'i ile eklem yapar. Concha nasalis inferior'un alt kenarı serbesttir. Ön ve arka uçları incelendiğinde arka ucun daha sivri olduğu gözlenir (22).

#### **4.2.1.7. Vomer**

Dört kenarlı, ince ve yassı tipte bir kemiktir. Septum nasi ossea'nın posteroinferior'unu oluşturan tek kemiktir. Ala vomeris denilen bir oyuk ile bölünmüştür. Arka kısmı choana'yı birbirinden ayırır.

#### **4.2.1.8. Os nasale**

Os frontale'nin altında processus frontalis maxilla'nın ortasında yer alır. Os nasale'nin iç ve dış olmak üzere iki adet yüzü, superior, inferior, medial ve lateral olmak üzere dört adet kenarı vardır. Dış yüzü üzerinde foramina nasalia, iç yüzü üzerinde sulcus ethmoidalis bulunur (23).

Superior kenarı os frontale'nin pars nasalis'i ile, lateral kenarı, maxilla'nın processus frontalis'i ile eklem yaparak sutura nasomaxillaris'i oluşturur. Os nasale'nin en kalın olan medial kenarı, os frontale'nin spina nasalis'i, os ethmoidale'nin lamina perpendicularis'i ve cartilago septi nasi ile eklem yaparak septum nasi'nin yapısına katılır. Inferior kenarı cartilago nasi lateralis ile birleşir (19).

#### **4.2.2. Neurocranium**

Neurocranium encephalon, meninges cranialis ile cranial sinirleri ve damarları

çevreler. Yapısına os frontale, os parietale, os occipitale, os temporale, os sphenoidale ve os ethmoidale katılır (22).

#### 4.2.2.1. Os frontale

Neurocranium kemiklerinden olan os frontale tek kemiktir. Cavum cranii'nin ön bölümünün büyük bir kısmı ve göz çukurunun üst kısmının oluşumuna katılır. Os frontale squama frontalis, pars orbitalis ve pars nasalis olmak üzere üç parçadan oluşur.

*Squama frontalis*'in, facies interna ve facies externa olmak üzere iki tane yüzü vardır (21).

Facies externa'nın üzerinde her iki tarafta tuber frontale (eminentia frontalis) adı verilen kabarıntılar bulunur. Tuber frontale'nin hemen altında yer alan kabarıntılara arcus superciliaris denir. Bu yapı erkeklerde daha belirgindir (23). İki arcus superciliaris arasında bulunan bölgeye glabella denir.

Squama frontalis'in pars orbitalis ile birleşim yerindeki keskin kenara margo (*arcus*) supraorbitale denir. Margo supraorbitale'nin lateralinde supraorbital sinir ve damarların geçtiği incisura supraorbitalis gözlenir (2). Os frontale lateralde os parietale ile eklem yapar. Eklem yaptığı bu kenarlara margo parietalis denir. Margo parietalis'lerin altında ve her iki tarafta linea temporalis ile ayrılmış olan facies temporalis'ler yer alır. Facies interna'nın üst median kısmında sulcus sinus sagittalis superioris yer alır. Bu sulcus'un kenarlarına falx cerebri tutunur.

*Pars orbitalis* (facies orbitalis), orbita tavanının yapısına katılır. Bu yüzün ön kısmında glandula lacrimalis'in yer aldığı fossa glandula lacrimalis bulunur. Pars orbitalis'lerin alt kenarları ön-lateralde processus zygomaticus, medialde os lacrimale ve posteriorda os sphenoidale ile eklem yapar. Pars orbitalis'ler arasında yer alan çentiğe incisura ethmoidalis denir. Incisura ethmoidalis'in kenarlarında foveola ethmoidalis denilen çukurcuklar vardır. Bu çukurcuklar os ethmoidale'de bulunan boşluklarla birleşerek cellulae ethmoidalis'i oluştururlar. Incisura ethmoidalis'in önünde, spina nasalis'in lateralinde sinus frontalis'lerin açıldığı apertura sinus frontalis

denilen açıklıklar bulunur. Sinus frontalis'ler os frontale'nin iki laminası arasında yer alan boşluklardır. İki sinüs frontalis, septum intersinuale frontale denilen kemik bir bölme ile genellikle iki bölüme ayrılır (23).

*Pars nasalis*, glabella'nın alt bölümünde yer alır. Os nasale ile eklem yapan bu kısma sutura frontonasalis, sutura frontonasilis'in ortasında yer alan çıkıntıya spina nasalis denir. Sutura frontonasalis ile sutura internasalis'lerin birleştiği noktaya nasion denir.

#### 4.2.2.2. Os parietale

Cranium'un orta üst kısmında yer alır ve neurocranium'a ait çift kemiklerdendir. Facies externa ve facies interna olmak üzere iki yüzü, margo sagittalis, margo frontalis, margo occipitalis ve margo squamosus olmak üzere dört kenarı, angulus frontalis, angulus occipitalis, angulus sphenoidalis ve angulus mastoideus olmak üzere dört adet köşesi bulunur.

*Facies externa* konveks yapıdadır. Bu yüzün ortasında tuber parietale adı verilen bir çıkıntı yer alır. *Facies interna* konkavdır. Ön alt köşesi olan angulus sphenoidalis'ten başlayıp yukarı-arkaya doğru uzanan oluğa sulcus arteriae meningae mediae denir. Sutura sagittalis boyunca sulcus sinus sagittalis superior adı verilen bir oluk bulunur. Falx cerebri (beynin dış zarı olan duramater'in uzantısı) bu oluğun kenarlarına tutunur (21).

*Margo sagittalis* iki adet os parietale arasında yer alarak sutura sagittalis'i meydana getirir. Sutura sagittalis, sutura coronalis ve sutura frontalis'in birleşim yerinde fonticulus anterior bulunur. Yeni doğanda bağ dokusu ve memran ile kaplı olan bu fontanel doğumdan sonraki on sekiz ay içerisinde kapanır.

*Margo frontalis*, os frontale ile *margo occipitalis* os occipitale ile, *margo squamosus* da os temporales ile eklem yapar.

*Margo occipitalis*'ler ile os occipitale'nin birleşim yerinde sutura lambdoidea bulunur.

#### 4.2.2.3. Os occipitale

Cranium'un arka alt kısmında yer alır ve neurocranium'u oluşturan çift kemiklerdendir. Os occipitale önde os sphenoidale ile eklem yapar. Basis cranii'de oldukça büyük bir delik olan foramen magnum vardır. Os occipitale bu delik etrafında yerleşmiş olan dört parça kemikten meydana gelir. Os occipitale ile os temporale'nin pars petrosa'sı arasında yer alan büyük açıklığa foramen jugulare denir (2). Squama occipitalis, pars basilaris ve pars laterales adı verilen kısımlardan meydana gelir (22).

*Squama occipitalis*'in facies externa ve facies interna olmak üzere iki yüzü vardır. Pars lateralis ve pars basilaris ile birleştiği kısma foramen magnum denir. Foramen magnum, fossa cranii posterior ile canalis vertebralis arasındaki geçişi sağlar. Foramen magnum'un içinden medulla oblongata, arteria vertebralis ve nervus accessorius'un spinal parçası geçer.

*Pars basilaris*, corpus ossis sphenoidalis ile eklem yapar. *Pars lateralis*'in alt kısmında atlas'ın massa lateralis'leri ile eklem yapan, condylus occipitalis denilen çıkıntıları vardır. Cranium bu çıkıntılar aracılığı ile columna vertebralis ile eklem yapar.

#### 4.2.2.4. Os temporale

Neurocranium'a ait çift kemiklerden olup kafatasının yan ve alt duvarlarının oluşumuna katılır (23). İşitme ve denge organının burada bulunmasının yanında, bazı damar ve sinirlerin geçişine imkan sağladığı için önem arz eder. Pars squamosa, pars petromastoidea, pars tympanica ve processus styloideus olmak üzere dört parçadan meydana gelir (22).

*Pars squamosa* cavum cranii'nin lateral kısımlarını çevreler ve os temporale'nin ön kısmını oluşturur. Yassıdır ve iki adet yüzü vardır. Dış yüzünü facies temporalis, iç yüzünü facies cerebralis oluşturur. Squama parçasının alt kısmından ileriye doğru uzanan çıkıntıya processus zygomaticus adı verilir. Facies cerebralis'de gyrus cerebri'lerin yaptığı izler ve a., v. meningeae media'nın geçtiği oluklar bulunur. Pars petromastoidea, pars mastoidea ve pars petrosa olmak üzere iki bölümden oluşur.

*Pars mastoidea*, os temporale'nin arka kısmını meydana getirir. Dış kenarında foramen mastoideum bulunur. Bu delikten sinus sigmoideus'tan gelen küçük bir ven ile a. occipitalis'ten ayrılarak duramater'e giden bir ven geçer. Pars mastoidea'nın aşağıya doğru uzanan çıkıntısına processus mastoideus adı verilir. Bir-iki yaşından sonra gelişen bu çıkıntı yetişkin erkeklerde daha geniştir.

*Pars petrosa* basis cranii'de os sphenoidale ve os occipitale arasında yer alır. Pars petrosa adı verilen bir tepesi, üç yüzü ve üç kenarı bulunur. Pars petrosa'nın dış tarafında eminentia arcuata adı verilen bir kabarıklık vardır. Bu kabarıklığın içinde canalis semicircularis anterior, ön dış kısmında ise tegmen tympani adı verilen düz bir alan bulunur (22). Facies posterior partis petrosa, fossa cranii posterior'un ön kısmını oluşturur. Facies inferior'unun pars petrosa'sı düzensiz kemiklerden oluşmuştur. Basis cranii'nin dış yüzünün bir kısmını meydana getirir. Pars petrosa, margo superior, margo posterior, margo anterior olmak üzere üç kenara sahiptir.

*Pars tympanica*, os temporale'nin en küçük parçasıdır. Yeni doğanda üst kısmı açık halka görünümündedir. Timpanik parçanın ortasında meatus acusticus externus'un dış açıklığı olan porus acusticus externus adı verilen bir delik bulunur. Meatus acusticus externus öne ve mediale doğru seyreder.

*Processus styloideus* os temporale'nin alt yüzünden aşağı ve öne doğru uzanır. Distal bölümüne kas ve ligamentler tutunur.

#### **4.2.2.5. Os sphenoidale**

Neurocranium'u oluşturan tek kemiklerdendir. Basis cranii'nin ortasında os occipitale'nin pars basilaris'inin ve os temporale'nin önünde yer alır. Os sphenoidale'nin ortasında corpus'u bulunur. Bu corpus'un yanlarında ala major ve ala minor adı verilen büyük ve küçük kanat benzeri çıkıntıları ve corpus'tan başlayıp aşağıya doğru uzanan processus pterygoideus'ları vardır (2).

Corpus sphenoidalis'in içinde yer alan sinus sphenoidalis, septum sinum sphenoidalium ile bölümlere ayrılır. Corpus sphenoidalis'in üst yüzü önde os



ethmoidale'nin lamina cribriformis'i ile birleşir. Ön yüzü cavitas nasi'ye bakan bu corpus'un ortasında crista sphenoidalis adı verilen bir çıkıntı bulunur. Bu çıkıntının yanlarında bulunan ve apertura sinus sphenoidalis denilen açıklıklar aracılığı ile sinus sphenoidalis, cavitas nasi'ye açılır. Üst yüzünün ortasında fossa hypophysialis denilen bir çukurun içinde hipofiz bezi yer alır. Bu çukurun önündeki kabarıntıya tuberculum sellae, arkasındaki kemik çıkıntıya dorsum sellae denir. Tuberculum sellae, fossa hypophysialis ve dorsum sellae'nin bulunduğu birleşim yerine sella turcica adı verilir (19,23).

*Ala major* corpus ossis sphenoidalis'in yanlarından başlayarak yukarıya ve yanlara doğru uzanır. Ala major'un facies cerebralis, facies orbitalis, facies temporalis, facies maxillaris olmak üzere dört yüzü ve margo zygomaticus, margo frontalis, margo parietalis, margo squamosa olmak üzere dört kenarı vardır . Facies cerebralis'in ön ve iç kısmında foramen rotundum, arka ve dış kısmında foramen ovale bulunur. Facies orbitalis, cavitas orbitalis'in arka ve yan duvarını oluşturur. Facies maxillaris, fossa infra temporalis'in tavanının yapısında yer alır.

*Ala minor* corpus sphenoidalis'in ön kısmından başlar ve horizontal yönde uzanır. Ala minor'lerin birleşim yerinde canalis opticus adı verilen bir kanal bulunur. Corpus ossis sphenoidalis'in ala minor ve ala major'ları arasında fissura orbitalis superior denilen bir yarık vardır.

*Processus pterygoideus'un* ala major ile corpus ossis sphenoidalis'in birleşim yerinden aşağıya doğru uzanan çıkıntıları ve lamina medialis processus pterygoidei ile lamina lateralis processus pterygoidei olmak üzere iki laminası bulunur.

#### **4.2.2.6. Os ethmoidale**

Kafa iskeletinin tek kemiklerinden olup basis cranii'nin ön kısmında bulunur. Os frontale'nin orbital parçaları arasındaki incisura ethmoidalis'e yerleşmiştir. Cavitas nasi'nin yapısına katılır.

*Lamina cribrosa* (horizontal lamina) os frontale'nin orbital parçaları arasındaki

incisura ethmoidalis'e yeleşen kısımdır. Üst yüzü fossa crani anterior'a, alt yüzü cavum nasi'ye bakar. Burda bulunan foramina cribrosa denilen deliklerden fila olfactoria adı verilen koku sinirleri geer. Lamina cribrosa'nın ön bölümünde ortadan yükselen ıkıntıya crista galli denir (22).

*Lamina perpendicularis* (vertical lamina), lamina cribrosa'nın altında sagittal yönde uzanan ince ve yassı kemik bölmedir. Septum nasi'nin üst arka kısmını meydana getirir. Lamina perpendicularis, üstte lamina cribrosa, altta vomer'in ön kenarı ve arkada crista sphenoidalis ile eklem yapar. Ön kenarı üstte os frontale ve os nasale'ler ile alt kenarı cartilago septum nasi ile birleşir.

*Labyrinthus ethmoidalis* (pars laterales) lamina cribrosa'nın kenarlarında bulunur. Bu yapının içerisinde cellulae ethmoidales yer alır. Concha nasalis superior ve medius bu kısmın burun buşluğunun dış duvarında oluşturduğu ıkıntılardır (19).

### **4.3. Kafa iskeletinin iç yüzü**

Neurocranium'un üst kısmını oluşturan calvaria (basis cranii externa) ve alt kısmını oluşturan basis cranii interna olmak üzere iki bölümde incelenebilir.

#### **4.3.1. Calvaria**

Önde arcus superciliaris ile arkada protuberantia occipitalis externa'dan geen düzlemin üstünde kalan cranium parçasıdır. Calvaria'nın yapısına os frontale, os parietale, os occipitale ve os temporale'nin pars squamosa'ları katılır. Calvaria'nın iç yüzde önden arkaya doğru sulcus sinus sagittalis superioris uzanır. Önde sutura coronalis, arkada sutura lambdoidea ve ortada sutura sagittalis yer alır.

#### **4.3.2. Basis cranii interna**

Basis cranii interna'da, fossa cranii anterior, fossa cranii media ve fossa cranii posterior adı verilen üç adet belirgin ukur yer alır.

#### **4.3.2.1. Fossa cranii anterior**

Derinliđi diđer fossalar ile kıyaslandığında daha az olan bu çukurda encephalon'un lobus frontalis'lerinin ön ve alt parçaları yerleşmiştir. Bu fossa'yı os frontale'nin pars orbitalis'i, ortada os ethmoidale'nin lamina cribrosa'sı ile crista galli'si, arkada os sphenoidale'nin ala minor'ları ve corpus'unun üst yüzü oluşturur. Bu oluşum cerebral hemisferlerin frontal lob'larını korur (1).

Beynin lobus frontalis'i fossa cranii anterior'da yer alır. Orta hatta os frontale'ye ait bir çıkıntı bulunur. Crista frontalis adı verilen bu çıkıntının tabanında os frontale'ye ait olan foramen caecum yer alır. Bu deliđin arkasında, orta hatta os ethmoidale'den yukarı doğru uzanan ve crista galli adı verilen bir çıkıntı vardır. Crista galli'nin her iki yanında, delikli yapıda olan os ethmoidale'nin lamina cribrosa'sı denilen bir lamina yer alır (2).

#### **4.3.2.2. Fossa cranii media**

Lateralde os sphenoidale'nin ala major'ları ile os temporale'nin pars squamosa'ları, arkada os temporale'nin pars petrosa'ları tarafından meydana gelmiştir. Fossa cranii media ön kafa çukurunun posteroinferior'da bulunur. Fossa cranii media'da encephalon'un lobus temporalis'leri vardır (22). Ön sınırını sulcus chiasmaticus'un ön kenarı, os sphenoidale'nin ala minor'larının arka kenarı ile processus clinoides anterior'lar, arka sınırı pars petrosa'nın margo superior'u ve os sphenoidale'ye ait bir lamina olan dorsum sellae, lateral sınırını ise os temporales'in pars squamosa'sı, os parietales'in angulus sphenoidalis'i ve os sphenoidale'nin ala major'ları, medial kenarı ise corpus sphenoidale'nin laterali ile sulcus caroticis, sella turcica ve dorsum sellae yapar (1).

Fossa cranii media'da corpus sphenoidale'nin ala major'unda yarım ay görünümünde dizilmiş dört adet delik yer alır. Fissura orbitalis superior, fossa cranii media'nın yan taraflarında bulunur ve orbita ile bağlantılıdır. Fissura orbitalis

superior'un medial ucunun arka kısmında bulunan foramen rotundum, fossa pterygopalatina'ya açılır

Foramen rotundum'un posterolateral'inde foramen ovale adı verilen büyük bir delik geçer. Bu delik fossa infratemporalis'e açılır. Foramen ovale'nin posterolateral'inde ise foramen spinosum yer alır (2).

#### **4.3.2.3. Fossa cranii posterior**

Fossa cranii posterior diğer fossa cranii'lerden daha büyük bir çukurdur. İçerisine cerebellum'un, pons'un ve medulla oblongata'nın oturduğu bu çukurun büyük bölümünü os occipitale oluşturur. Ön sınırını os sphenoidale'nin dorsum sellae'sı yapar. Os temporale'nin pars petrosa ve pars mastoidea'sı, anterolateral duvarının oluşumuna katılır. Arkada os occipitale'nin pars squamosa'sı vardır (1).

Fossa cranii posterior'un ortasında foramen magnum yer alır. Foramen magnum'un duvarlarını os occipitale oluşturur. Fossa cranii posterior'un ön tarafının merkezinde dorsum sellae'dan foramen magnum'a doğru clivus adı verilen bir oluk uzanır (2). Fossa cranii posterior clivus'un arkasında crista occipitalis interna ile fossa cerebellaris denilen iki çukura bölünür. Os temporale'nin pars petrosa'sının arka kenarında foramen jugularis vardır (1).

#### **4.4. Kafa iskeletinin bütünü**

Kafatasının bütününe dış yüzünden görünümü norma facialis, norma verticalis, norma lateralis, norma occipitalis ve norma basalis olmak üzere beş yönde incelenir.

##### **4.4.1. Norma facialis**

Kafaya önden bakıldığında üstte os frontale, altta corpus ve ramus mandibulae ile lateralde os zygomaticum görülür. Yüzün merkezinde maxilla, os nasale, orbita ve cavitas nasi bulunur. Her bir maxilla üst çene, orbitalis'nin tabanı ve orta duvarı, os nasale'nin yan duvarı, apertura nasale'nin tabanı ve os zygomaticum ile komşuluk yapar (1). Norma facialis'te bulunan burun sırtını ortada os nasale, yan taraflarda maxilla'nın

processus frontalis'leri meydana getirir. İki os nasale sutura frontonasales'te eklenerek os frontale'nin yapısına katılır. Burun kökünde sutura frontonasale ve sutura internasale'nin bir araya gelerek oluşturdukları antropometrik noktaya nasion adı verilir (1). Üstte os frontale'nin çıkıntılı kısımları yer alır. Eminentia frontalis adı verilen bu yapının altında bulunan kabartılara da arcus superciliaris denir.

Her iki arcus superciliaris arasındaki alana glabella adı verilir. Glabella'nın orta hattında sutura metopica vardır (2). Bu sutur genellikle doğumdan sonraki bir yıl içinde kapanırken bazı etnik gruplardaki yetişkin bireylerin ileri yaşlarında tamamen kapanmamış olarak gözlenebilir (1).

Arcus superciliaris'in altında göz ve gözün yardımcı oluşumlarının yer aldığı iki büyük çukurluk vardır. Bulbus oculi ve ilgili yapıları barındıran ve gözü koruyan bu boşluklara orbita adı verilir. Orbita'nın tepesinde os sphenoidale'in ala minor'unun iki kökü arasında canalis opticus bulunur. Orbita'nın girişine (tabanına) aditus orbitalis, kenarlarına ise margo orbitalis denir. Orbita'nın dört duvarı ve bir apex'i vardır (2).

Superior duvarının büyük bölümü os frontale'nin pars orbitalis'i ile sınırlanır ayrıca os sphenoidale'nin ala minor'u da üst duvarının yapısına katılır. Inferior duvarının yapısına maxilla, os zygomaticum ile os palatinum, lateral duvarının yapısına os sphenoidale'nin ala major'u ile os zygomaticum'un pars orbitalis'i katılır. Medial duvarının büyük kısmını os ethmoidale'nin pars lateralis'inin dış yüzü (lamina orbitalis) oluşturur. Ayrıca os frontale, os sphenoidale, os lacrimale de bu duvarın yapısına katılır. Orbitanın apeksi superior orbital fissur'un medialinde, os sphenoidale'nin ala minor'unda yer alır. Orbita'nın hemen altında yer alan foramen infraorbitale'nin dış yüzünde yer alan os zygomaticus, yanak çıkıntısını oluşturur. Norma facialis'in alt tarafında corpus ve ramus mandibulae görülür (1).

#### **4.4.2. Norma occipitalis**

Kafatasına arkadan bakıldığında os parietale, os occipitale ve os temporale görülür. Norma occipitalis'te os parietale, lambdoid suturda os occipitale ile birleşir (1).

Bu birleşim yerinde sutura sagittalis'in arka kısmı ve sutura lambdoidea görülür. Sutura lambdoidea sutura sagittalis ile birleşim yapar. Antropometrik bir nokta olan bu birleşim yerine lambda adı verilir. Sutura sagittalis'in sutura coronalis ile birleştiği kısma bregma denir. Bu noktalar çocuklarda fonticulus anterior (bregma) ve fonticulus posterior (lambda) veya fontaneler olarak bilinir. Bazı bireylerde ossa interparietale daha geniş olabilir. Ossa interparietale'nin bu genişlemiş yapısına inca bone denir (1).

#### **4.4.3. Norma verticalis**

Üstten bakıldığında büyük bölümü calvaria ile kaplı olan kafatası genellikle ellipsoid şekilde olup, dört adet kemik ve üç adet suturdan meydana gelmiştir (1). Kafatasına üstten bakıldığında ön kısmında, os frontale'nin pars squamous'u, arka kısmında os occipitale'nin pars squamous'u ile orta bölgede birleşmiş olan iki adet ossa parietali görülür (1).

Norma verticalis'te sutura coronalis, sutura sagittalis ve sutura lambdoidea olmak üzere üç adet sutura görülür. Sutura coronalis iki os parietale ile os frontale arasında, sutura sagittalis iki os parietale arasında, sutura lambdoidea os occipitale ile her iki ossa parietale arasında yer alır.

#### **4.4.4. Norma lateralis**

Kafatasına lateralden bakıldığında ön, orta ve arka olmak üzere üç bölgeye ayrılabilir. Yüz, kafatasının önden görünümünü oluşturur (1). Bu bölgede os frontale, os parietale, os temporale, os sphenoidale'in ala major'u, os zygomaticus ve bu kemiklerin birbirleri ile yaptığı eklemler görülür. Regio temporalis, arcus zygomaticus tarafından üstte fossa temporalis ve altta fossa infratemporalis olmak üzere iki kısma ayrılmıştır (1).

*Fossa temporalis'in* tabanı üstte os frontale, os parietale ve os sphenoidale'nin ala major'ları ile altta squamous temporales tarafından oluşturulur. Bu dört kemiğin bir araya gelerek oluşturdukları H şeklindeki birleşim yeri pterion olarak isimlendirilir. Pterion arteria meningea media'nın ön dalları ve cerebral hemisferler'in lateral fissur'lerini örten önemli bir antropometrik noktadır. Pterion doğumdan sonraki üçüncü

ayda kapanan yeni doğan kafatasının anterolateral (sphenoidal) fontanel kısmına denk gelmektedir.

Os parietale ile os temporale'nin pars squamosa'sı arasında oluşan ekleme sutura squamosa adı veilir. Arkada sutura parietomastoidea ile uzanarak, sutura lambdoidea ile sutura occipitomastoidea'nın birleşme yerine ulaştığı noktaya asterion denir.

Arcus zygomaticus, os zygomaticum'un processus temporalis'i ile os temporale'nin processus zygomaticus'u tarafından oluşturulur. Arcus zygomaticus'un medialinde ve aşağısında *fossa infratemporalis* adı verilen bölge bulunur. Fissura pterygomaxillaris, maxilla ile processus pterygoideus arasında oluşan üçgen şeklindeki bir aralıktır ve fossa infratemporalis'i fossa pterygopalatina'ya bağlar.

#### **4.4.5. Norma basalis**

Kafa iskeleti tabanının dıştan görünen kısmına basis cranii externa denir. Basis cranii externa'da önden arkaya doğru mandibula, maxilla'nın processus palatinus ve processus alveolaris'i, os palatina, vomer, os sphenoidale, os sphenoidale'nin processus pterygoideus ve ala major'ları, spina ossis sphenoidis, corpus ossis sphenoidale, os temporales'in pars squamosa ve pars petrosa'sı ile os occipitale görülür.

*Norma basalis'in ön kısmı:* Burda ağız tavanını oluşturan palatum durum bulunur. Palatum durum'un önemli bir bölümünü önde maxilla, arka kısımda os palatina oluşturur. Sağ ve sol taraftaki kemik oluşumlar arasında bulunan sutura palatina media önden arkaya doğru uzanır ve os palatinum'u sağ ve sol olmak üzere iki parçaya ayırır. Bu sutur intermaxillar sutur olarak maxilla'daki kesici dişlere kadar devamlılık gösterir (1). Palatum durum'un ön ve yan taraflarında üst çene dişleri görülür.

*Norma basalis'in orta kısmı:* Basis cranii'nin yüzeyinin orta bölümü os sphenoidale, pars petrosa ossis temporalis ve os occipitale'nin pars basilaris'i (basiocciput) tarafından oluşturulur. Norma basilaris'in orta kısmı nares'in arkasından başlayarak foramen magnum'un arka kenarına kadar uzanır. Os temporale'nin processus petrosus'u kafatası tabanının laterali boyunca uzanır. Her bir processus petrosus os

occipitale'nin basilar parçası ile bir araya gelerek petrooccipital bağlar yapar (1). Norma basilaris'te processus pterygoideus'un lamina lateralis ve lamina medialis'i arasında bulunan çukura fossa pterygoidea ve bunun hemen yukarısındaki küçük çukura da fossa scaphoidea denir.

Lamina lateralis processus pterygoidei maxilla'nın posterior yüzeyinden fissura pterygomaxillaris aracılığı ile ayrılır. Yukarıda medialis processus pterygoidei bulunur (1). Processus pterygoideus os sphenoidale'nin ala major'larında yer alır ve fossa pterygoidea tarafından os sphenoidale'nin corpus'undan ayrılır (1). Os occipitale'nin pars basilaris'i, os sphenoidales'in corpus'u ve os temporale'nin pars petrosa'sı arasında kalan yarığa foramen lacerum denir.

Os sphenoidale'nin ala major'u üzerinde foramen ovale ve foramen spinosum adı verilen iki adet kanal bulunur. Bu deliklerin lateralinde spina ossis sphenoidalis adı verilen bir çıkıntı vardır. Squama temporalis'te, tuberculum articulare ile processus retroarticularis arasında yer alan bir çukur vardır. Bu çukura fossa mandibularis denir.

*Norma basalis'in arka kısmı:* Os occipitale'nin pars basilaris'inin arkasındaki deliğe foramen magnum, foramen magnum dış kısımlarında bulunan çıkıntılara condylus occipitalis adı verilir. Os occipitale ile pars petrosa arasında kalan deliğe foramen jugulare denir.

*Norma basilaris'in lateral kısmı:* Basis cranii'nin lateral kısmı arcus zygomaticus'u, önde fossa infratemporalis'i ve fossa mandibularis'i, arkada processus styloideus ve mastoideus vardır (1).

Os temporale'de yer alan fossa mandibularis, ince duvarlı, düz ve konkav yapıdadır. Bu fossanın yan kısmından arcus zygomaticus uzanır. Mandibula çıkarıldığında fossa mandibularis kolayca gözlenir. Fossa mandibularis'in ön kısmında, yanlara doğru os zygomaticum yer alır. Fossa mandibularis'in arka yüzeyinde fissura squamotympanica, fissura petrotympanica ve fissure petrosquamusa olmak üzere üç adet



yarık bulunur. Os temporale'nin lateralinde processus mastoideus ve processus styloideus arasında foramen stylomastoidea yer alır.

#### 4.5. Nasus

Burun solunum yollarının önemli bir parçasıdır. Üzeri kas ve deri ile örtülü olan burnun kemik iskeletine os nasale denir. Os nasale'nin genişliği, biçimi ve büyüklüğü farklı ırklarda varyasyon gösterir. Hatta aynı ırkın bireylerinde de os nasale'nin yapısı yaşa ve cinsiyete bağlı olarak değişir. Burun nasus externus (dış burun) ve cavitas nasi (burun boşluğu) olmak üzere iki kısımda incelenir (22).

*Nasus externus:* Dorsum nasi denilen burun sırtı radix nasi ile alına bağlanır. Burnun serbest olarak sonlanan ön alt ucuna apex nasi, burun alt kısmında bulunan iki adet açıklığa nares, nares'i dış yandan çevreleyen kısma ala nasi denir. Nasus externus'ta kemik, kıkırdak ve kas yapıları bulunur (23).

*Cavitas nasi:* Respiratuar yolların başlangıcını cavitas nasi oluşturur (24). Cavitas nasi ossea'nın yapısına os nasale, maxilla'nın processus frontalis'i, os frontale'nin pars nasalis'i ile os frontale'nin spina nasalis'i katılır. Cavitas nasi ossea'nın önde yer alan tabanı geniş, üstü dar olan açıklığına apertura piriformis denir (6,25).

Cavitas nasi, önde nares ile dış ortama açılır. Cavitas nasi'nin nasopharynx'e açılma deliğine choana veya apertura nasalis posterior denir (2). Choana'nın sınırlarının oluşumuna, medialde vomer, lateralde processus pterygoideus'un lamina medialis'i, altta os palatinum'un lamina horizontalis'inin arka kısmı, üstte os sphenoidale katılır. Cavitas nasi'nin dört duvarı vardır (22).

*Cavitas nasi'nin üst duvarının* oluşumuna os nasale, os frontale'nin spina nasalis'i, lamina cribrosa ossis ethmoidalis ve corpus ossis sphenoidalis, katılır. Cavitas nasi'nin tabanı tavanına göre daha geniştir. Burun boşluğunun dış duvarının aşağı ve dışa doğru meyilli olması üst duvarının alt duvara oranla yaklaşık üç misli daha dar olmasına neden olur (22).

*Cavitas nasi'nin alt duvarı* maxilla'nın processus palatinus'u ve os palatinum'un lamina horizontalis'inin oluşturur. Bu duvar palatum durum'un yapısına katılır.

*Cavitas nasi'nin iç duvarını* septum nasi meydana getirir. Kemik ve kıkırdak yapıda olan septum nasi burnu sağ ve sol olmak üzere iki adet boşluğa ayırır. Septum nasi'nin yapısına os ethmoidale'nin lamina perpendicularis'i (vertical lamina), vomer ve cartilago septi nasi katılır. Septum nasi'nin arka alt parçasını oluşturan vomer yassı ve ince bir kemiktir.

*Cavitas nasi'nin dış duvarında* concha nasalis superior, concha nasalis media, concha nasalis inferior olmak üzere üç adet concha ile bu conchaların alt dış kısımlarında hava geçişine olanak sağlayan meatus nasi superior, meatus nasi medius ve meatus nasi inferior adı verilen yarıklar bulunur. Bu geçitlere aynı zamanda sinus paranasalis'ler açılır.

Concha nasalis inferior, meatus nasi inferior'un üzerinde yer alır. *Concha nasalis inferior* os ethmoidale, maxilla, os lacrimale ile eklem yapar. Concha nasalis inferior'un alt kısmında yer alan meatus nasi inferior'un ön bölümüne ductus nasolacrimalis açılır (2).

Concha nasalis media ile concha nasalis inferior arasında meatus nasi medius yer alır. Concha'ların en büyüğü olan *concha nasalis media'nın* önünde havalanmada görev alan agger nasi hücreleri bulunur (29). Ön-üst bölümü infundibulum ethmoidalis adı verilen bir açıklığa kadar uzanır. Meatus nasi medius, infundibulum ethmoidalis ve sinus frontalis ile bağlantılıdır. Sinus frontalis'ten aşağıya, infundibulum'a doğru uzanan kanallara frontonasal kanallar adı verilir.

Bulla ethmoidalis concha nasalis media kaldırıldığında görülebilen ve hiatus semilunaris'in üst kısmında yer alan kabartıdır. Bulla ethmidalis'in alt kısmında yer alan ve os ethmoidale ye ait olan çıkıntıya processus uncinatus adı verilir. Hiatus semilunaris processus uncinatus ile bulla ethmoidalis arasında yer alan ve sinus frontalis'in açıldığı yarım daire şeklinde bir oluktur (23).

Concha nasalis superior ile concha nasalis media arasında meatus nasi superior yer alır. *Concha nasalis superior'un* üst arka kısmındaki çukurluğa recessus sphenoidalıs denir. Recessus sphenoidalıs'e sinus ethmoidalis ve sinus sphenoidalıs açılır. Meatus nasi medius, meatus nasi superior'a göre daha geniş ve uzundur ve concha nasalis media'nın altında yer alır. Bu geçite cellulae ethmoidales media, sinus maxillaris, sinus frontalis ve cellulae ethmoidales anteriores açılır.

#### **4.6. Sinus Paranasales**

Cavitas nasi'ye delikleri aracılığı ile açılan, içi hava dolu kemik boşluklara sinus paranasales denir. Farklı şekilde, büyüklükte ve sayıda olan sinus paranasales, içerisine yerleştikleri kemik yapılara göre, sinus frontalis, cellulae ethmoidales, sinus sphenoidalıs ve sinus maxillaris olarak adlandırılır (47,50,61).

Sinus paranasales'in fonksiyonu tam olarak bilinmemekle birlikte aşağıdaki fonksiyonlar ile ilgili oldukları düşünülmektedir:

- Sesin rezonansını ayarlar,
- Başın ağırlığını hafifleterek dengeyi sağlar,
- Solunum havasını nemlendirerek havanın ıslısını ayarlar,
- Sinir bölgelerinin (göz, beyin) ıslısını korur (1).

Sinus paranasales, çocuklarda genellikle rudimenterdir. Bu sinuslerin içleri sıvı ile dolu olduğundan çocuklarda normal ve patolojik boyutları arasındaki farklılıkları değerlendirmek zordur.

Sinus paranasales'in şekil ve hacimleri bireyler arasında farklılık gösterir. Bireylerde sinus'lerin ırka, yaşa ve cinsiyete bağlı olarak hacim değerlerinin saptanması ve bireylerin normal anatomi ile klinik bulguları arasındaki ilişkinin değerlendirilmesi başarılı cerrahinin sağlanması açısından önemlidir (62,40).

#### **4.6.1. Sinus Frontalis**

Sinus frontalis yeni doğanda bulunmaz. Postnatal beşinci ayda, cellulae ethmoidalis'in os frontale'nin içine doğru büyümesiyle oluşmaya başlar. Puberte ile pnomatizasyonu belirginleşir. Bu sinüsler os frontale'nin lamina externa ile lamina interna'ları arasında ve arcus superciliaris'in arkasında yer alır. Oldukça fazla varyasyon gösterir. Bir adet olabileceği gibi iki ya da üç adet de olabilir. Bazı erişkinlerde bulunmayabilir (22).

Genellikle sol ve sağ olmak üzere iki adet sinus fontalis gözlenir ve boyutları kişiden kişiye farklılık gösterir. Sinus frontalis'i birbirinden ayıran septum intersinuale frontale, genellikle medial hatta bulunmaz ve bir tarafa deviasyon gösterir. Sinus frontalis'in squama frontalis içinde vertical parça, pars orbitalis içinde horizontal parça olmak üzere iki parçası vardır (23). Sinus frontalis apertura sinus frontalis aracılığı ile infundibulum ethmoidale'ye ya da ductus nasofrontalis'ten geçerek hiatus semilunaris denilen meatus nasi medius'un ön bölümüne açılır.

Sinus frontalis'in morfolojik yapısı, adli vakalarda kimlik tanımlamasında oldukça önem taşımaktadır. Sinus frontalis yapısının belirlenmesi insan kafatası radyografisinde, çeşitli nedenlerden kaynaklanan kazalar ile vücudunda ciddi şekilde tahrip meydana gelen kişinin teşhisi açısından faydalı bir araç olduğu belirtilmiştir (20). Ayrıca, karakteristik özelliklerinden dolayı frontal sinüsler, parmak izi gibi her bireyde kişiye özeldir (26).

#### **4.6.2. Cellulae Ethmoidales**

Yeni doğanda sayıca az ve rudimenterdir. Cavitas nasi'nin üst yarısının lateral duvarı ile orbita arasında yer alıp, ince kemik lamina'lar ile ayrılmış küçük boşluklardan oluşurlar (23).

Cellulae ethmoidales sayıca çeşitlilik gösterdiği için kesin sınırları yoktur. Bu boşlukların bazı bölümlerinin yapısına os frontale, os maxilla, os lacrimale, os sphenoidale ve os palatinum katılır. Arkada corpus ossis sphenoidalis'e kadar uzanır.

Cellulae ethmoidales anteriores, cellulae ethmoidales mediae ve cellulae ethmoidales posteriores olmak üzere üç grupta incelenir.

Cellulae ethmoidales birbiri ile bağlantılı olarak cavitas nasi'nin lateral duvarı boyunca sıralanır. Cellulae ethmoidales'in arasında ince lamina'lar vardır. Os ethmoidale'nin lamina orbitalis'i ile orbita'dan ayrılır.

#### **4.6.3. Sinus Sphenoidalis**

Yeni doğanda gelişmemiştir ve postnatal dönemin üçüncü yılında havalanmaya başlar. Sinus sphenoidalis'in büyümesi yedi yaşına kadar hızlıdır, sekiz-on yaşlarında cavitas sinus sphenoidalis görülmeye başlar, gerçek boyutuna erişkin dönemde ulaşır (72).

Cavitas nasi'nin üst arka kısmında, corpus ossis sphenoidalis'in içerisinde yer alır (27). Sinus sphenoidalis'in, septum intersinuale sphenoidale adı verilen ince kemik septumları çoğu kez bir tarafa deviasyon gösterir. Fazlaca gelişirse processus pterygoideus'un veya ala major'un içine uzanarak ekspansiyon gösterebilir (28). Sinus sphenoidalis'lerin büyüklükleri farklıdır ve bazen de aralarında bir delik bulunabilir (23). Her bir sinus sphenoidalis ön duvarının üst kısmında bulunan apertura sinus sphenoidalis aracılığı ile recessus sphenothmoidalis'e açılır.

Sinus sphenoidalis üstte chiasma opticum ve hypophysis cerebri, yanda sinus cavernosus ile sinus cavernosus'un içinden geçen a. carotis interna, n.oculomotorius, n. trochlearis, n. abducens, n. ophthalmicus ve n. maxillaris ile komşudur (29,71). Bu sinüsün enfeksiyonları, duvarlarının çok ince olması nedeniyle kolaylıkla yayılarak çevresinde yer alan önemli oluşumları etkileyebilir. Sinus sphenoidalis'in varyasyonca zengin olması sinus sphenoidalis'e yönelik cerrahi müdahaleyi güçleştirebilmekte, önemli yapılarla olan komşulukları fonksiyonel endoskopik sinus cerrahisi sırasında olası ciddi komplikasyonlara yol açabilmektedir (70).

#### **4.6.4. Sinus Maxillaris (Cavum Highmore)**

Yeni doğanda küçük bir hacmi olup içerisi sıvı ile doludur. Pneumatizasyonu doğumu takiben dördüncü-beşinci aylarda başlar ve kalıcı dişlerin çıkması ile yavaş yavaş büyüyerek erişkinlikte son şeklini alır (30). Maxilla içinde yer alan sinus maxillaris, içi mukozayla döşenmiş piramit şekilli büyük boşluklardır. Sinus maxillaris üst çenenin, palatum durum'un ön kısmının, cavitas nasi'nin yan duvarları ile cavitas orbitalis'in tabanının oluşumuna katılır (27).

Sinus paranasalis'in en büyüğü olan sinus maxillaris corpus maxilla içinde yer alır. Üst duvarı, maxilla'nın processus zygomaticus'u içinde ve orbita tabanında yer alır. Tabanında cavitas nasi'nin dış duvarı vardır. Alt duvarının tabanında maxilla'nın processus alveolaris'i vardır. Böylece birinci ve ikinci üst molar dişler sinus maxillaris'in tabanı ile komşuluk yapar.

Maxilla'yı meydana getiren iki adet kemik, sutura intermaxillaris'te birleşerek ve apertura piriformis'in alt kenarlarının oluşumuna katılır. Sinus maxillaris, hiatus semilunaris aracılığı ile meatus nasi medius'un içine ostium semilunaris adı verilen bir delik aracılığı ile drene olur (31).

Erişkinlerde sinus maxillaris hacminde farklılık gözlenmekle birlikte aynı bireyin sol ve sağ sinus maxillaris'i de farklı boyutta olabilir. Kronik enfeksiyon sinus paranasales'in patolojileri içerisinde en sık gözlenen, sinus maxillaris enfeksiyonudur.

#### **4.6.5. Sinozal Bölgedeki Hastalıklar**

Sinus paranasalis'in mukozasının enflamasyonuna sinüzit (rinosinüzit) denir. Sinüzit akut, kronik, subakut, rekürren (tekrarlayan) akut sinüzit olmak üzere sınıflandırılır. Kronik sinüzit bulguların on iki haftadan daha fazla sürdüğü sinüzitlere denir (66,79). Rinosinüzitin belirti ve bulguları tamamen düzeliyor ancak rutin olarak tekrarlıyor ise rekürren akut rinosinüzit'ten söz edilebilir (32). Kronik sinüziti olan bireylerin BT görüntülerinde sinus paranasales'in mukoza tahribi yoğun olarak gözlenir (33).

#### **4.7. Sinus Paranasales Varyasyonları**

Sinozal bölgenin anatomik varyasyonları, kronik ve reküren sinüzitlerin etiolojisinden kanaklanabilir. Oluşabilecek komplikasyonları önlemek ve cerrahinin güvenli bir şekilde uygulanmasını sağlamak için anatomik varyasyonlarının iyi bilinmesi gerekir (33, 34,77).

##### ***Nasal septum varyasyonları***

Sinozal bölgenin en sık görülen varyasyonudur. Nasal septum'un deviasyonu meatus nasi medius ve concha nasalis medius'ta obstrüksiyon oluşturabilirler.

##### ***Ethmoid hücrelerin varyasyonları***

Infundibulum ve hiatus semilunaris'in hemen üstünde ve posterior'unda bulunan ethmoid hava hücrelerine ethmoid bulla (bulla ethmoidalis) denir.

Büyük ethmoid bulla ethmoid bulla'nın fazla büyümesidir. Büyük ethmoid bulla infundibulum'u ve hiatus semilunaris'i obstrükte edebilir veya ostium sinus maxillaris'in daralmasına sebep olarak ön ethmoid hücreler ile sinus maxillaris'in drenajının bozulmasına neden olabilir. Bu durumdaki bulla ethmoidalis'e torus ethmoidalis denir (35).

##### ***Agger nasi hücreleri***

Hiatus semilunaris'in ön-üstünde yer alırlar ve meatus nasi medius'un ön bölümünde yayılım göstererek yükselmiş bir kemik parçası gibi görülürler. Bu hücreler infundibulum'un üst parçasına açılırlar.

##### ***Haller hücreleri***

Genellikle concha nasalis media'dan gelişen bu havalı kemik çıkıntısı Haller hücreleri denir. Orbita'nın medial tabanı boyunca uzanan ethmoidal hava hücreleridir. Haller hücreleri infundibulum'da daralmaya neden olur.

### ***Onodi hücresi***

Onodi hücresi olarak da bilinen sphenoidal hava hücreleri sinus paranales'in anatomik varyasyonlarından (35). Onodi hücresinin varlığı cerrahi açıdan önem teşkil eder. Onodi hücresi optik sinir ve arteria carotis interna'nın yaralanma riskini ve komplikasyonlarını artırır.

### ***Unsinat bulla***

Processus uncinatus'un havalanmasına unsinat bulla denir. Bu yapı mediale fazla kıvrımlı olduğu zaman meatus nasi medius'a hava girişini bloke edebilir. Sinus maxillaris'in drenajı bozulur, infundibular drenaj tıkanır ve concha nasalis media daralır (79).

### ***Concha varyasyonları***

Concha nasalis medius'un medial yerine laterale doğru yönelmesine paradoks orta konka denir. Çok büyük boyutlara ulaştığında meatus nasi medius'un obstrüksiyonuna sebep olabilir.

Burun boşluğunun dış duvarında bulunan concha bullosa -*pnomatize orta konka*- çok küçük ya da önemli derecede büyük olabilir. Concha bullosa varyasyonları, tekrarlayan sinus maxillaris tıkanmalara sebep olarak sinüzit oluşumuna sebep olur.

## **4.8. Bilgisayarlı Tomografi**

Axial tomografi tekniğidir ve kontrast kullanılmadan vücut boyunca enine görüntüler oluşturur (36). Alman fizikçi Röntgen, W.C. tarafından 1895 yılında bulunan X ışını bilgisayarlı tomografinin temelini oluşturur (37).

Bilgisayarlı tomografi üzerindeki ilk teorik fikri Cormack, A.M., 1950'lerde ortaya atmış ve 1963'te de ilk tomografik cihazı yapmıştır (38). 1960'ların sonlarında bu cihazı İngiliz fizikçi Hounsfield, G.N. geliştirmiş ve 1972 yılında tıbbi alanına sokmuştur (39). Radyolojide büyük ilerleme olarak kabul edilen bu yöntem iki bilim adamına da tıp alanında 1979'da Nobel ödülünü kazandırmıştır.



1980'lerde açığa çıkan ve gelişimi hızlanarak devam eden bilgisayarlı tomografi tekniği sayesinde fonksiyonel endoskopik sinüs cerrahisinde de hızlı bir gelişim sağlanmış, bu gelişimin Messerklinger ve Stammberger'in çalışmalarına önemli katkısı olmuştur (40).

1990'larda sinus paranasales patolojisi çalışmalarında düz radyografi yerine bilgisayarlı tomografi kullanımı başlamıştır. Bilgisayarlı tomografi sinozal bölgenin sıklıkla kullanılan görüntüleme yöntemidir. Teknolojiye paralel olarak gelişim göstermektedir. Daha önceki yıllarda kullanılan standart rinoskopi, paranasal sinüslerde kronik veya tekrarlayan akut sinüzitin altta yatan nedenlerini göstermek için yeterli değildi.

Paranasal sinüsler, burun boşlukları ve kafa tabanı hastalıklarının teşhisinde endoskop kullanılır. Bu cihaz endonasal cerrahi açısından yol göstericidir (73). Sonraki yıllarda geliştirilen lateral nazal duvarın tanısal endoskopisinin, koronal düzlemde konvansiyonel veya bilgisayarlı tomografi ile kombinasyonu, paranasal sinüslerin enflamatuvar hastalıklarının incelenmesi, tanı konulamayan hastalıkların ve lezyonların tanımlanması ve tedavi edilmesi için ideal bir yöntem haline gelmiştir. Bu tanısal yaklaşıma dayanarak, sinüs hastalıklarının altta yatan nedenlerini gözlemlemeyi hedefleyen endoskopik sinüs cerrahisi geliştirilmiştir (41).

Günümüzde BT, sinüs cerrahisinin preoperatif çalışmalarında, sinus paranasales varyasyonlarının teşhisinde ve fonksiyonel endoskopik sinüs cerrahisinde önemli rol oynar (40,42). En çok kullanılan radyolojik incelemeler; bilgisayarlı tomografi, konvansiyonel radyografiler ve manyetik rezonans görüntülemesidir. Bu yöntemlerden, BT sinus paranasalis'i ve çevre ilişkilerini doğru olarak tanımladığı için sıklıkla kullanılır (49). Ayrıca bilgisayarlı tomografi tekniği fonksiyonel endoskopik sinüs cerrahisinden önce rinoskopik veya endoskopik muayenede hasta geçmişi ile ilgili klinik dataları elde etmeye olanak sağlar. Bazen nazal endoskopide bile görüntülenemeyen anatomik varyasyonları ve patolojileri tespit etmesi açısından da sıklıkla kullanılan güvenilir bir görüntüleme tekniğidir (76). Teşhisin karmaşıklığını

oldukça basitleştiren bu yöntem radyologlara ve otolaryngologistlerin çalışmasına büyük fayda sağlar (43).

Sinus paranasales'in BT incelenmesinde aksiyal ve koronal plan çekimleri kullanılır. Koronal kesitler orbitomeatal hatta dik olarak sinus frontalis'ten sinus sphenoidalis'e kadar olan bölgeden alınır. Koronal plan; paranasal sinus normal anatomisini ve anatomik varyasyonlarını, akut ve kronik enfeksiyonları ile tümör ayırıcı tanısı ve çevre yapılara yayılımı hakkında bilgiler verir. Koronal pozisyonda hasta prone ya da supin pozisyonunda yatırılır.

Bilgisayarlı tomografi görüntüleri sinus paranasales'in incelenmesi için de önem arz eder; koronal kesitlerde sinus sphenoidalis en arkada yer alır ve crista galli bitiminde görüntü alanına girer. Sinus sphenoidalis'in yüzeyinden geçen kesitlerde, bu sinusün pnömotizasyonu asimetrik veya transvers septumun olup olmadığı ve sinus sphenoidalis ile arka cellulae ethmoidalis ilişkisi değerlendirmelidir. Çevre ilişkilerini ve varyasyonlarını daha iyi tanımlamak için aksiyal plan ilave edilmelidir (44).

Axial kesitler orbitomeatal hatta paralel ya da sert damağa paralel olarak alınır (45). Axial planda çekilen radyogramlarda sfenoetmoidal recess, bazal lamina, sinus frontalis ve sinus sphenoidalis varyasyonları, intrakraniyal patolojiler, infratemporal ve pterygopalatin fossa invazyonu incelenir (46). Sinus paranasales'in ve cavitas nasi'nin anatomik varyasyonları endoskopik görünümüne göre de belirlenir (47).

## **5. MATERYAL VE METOD**

### **5.1. Olgu Popülasyonu**

İstanbul Medipol Üniversitesi Sağlık Bilimleri Enstitüsü ön onayı ile başlatılan bu çalışma Şubat 2018–Temmuz 2018 tarihleri arasında retrospektif olarak yapılmıştır.

Bu çalışmada, İstanbul Medipol Üniversitesi Mega Hastaneler Kompleksi Radyoloji Anabilim Dalı'nda bilgisayarlı tomografi tetkiki yapan ve uzman radyologlar tarafından patolojik bulgu saptanmayan farklı yaş gruplarından toplam 393 (yaş aralığı 18-91) görüntünün kemik algoritması incelenmiştir.

Kraniofasial defekti, kafa travması ile maxillofacial travması, benign ya da malign paranasal sinus tümörü, nazal polipleri, konjenital nazal ya da paranasal anormallikleri, akut ya da kronik sinüzit, S-tipinde deviasyonları, nazal ya da paranasal cerrahi geçirmiş olan hastalar ile on sekiz yaşını doldurmamış bireyler ölçüme dahil edilmedi. Doğumsal ya da sonradan kazanılmış hastalıklara bağlı kemik defektli olgular da çalışma dışında bırakıldı. Çalışmaya dahil edilen 393 bireyin yukarıda belirtilenler dışında hastalıkları varsa bunlar için kriter ayrımı yapılmamıştır.

Çalışmamız bu kriterlere uygun 204 (51,9) erkek ve 189 (48,1) kadına ait toplam 393 olgudan oluşmuştur. Bu bireyler yaş olarak  $< 60$  ve  $\geq 60$  ile kadın ve erkek olmak üzere dört gruba ayrılarak incelendi. Varyasyona sahip olguları istatistik verilerimizin dışında bırakarak değerlendirdik.

### **5.2. Görüntüleme**

Görüntüler multislice BT cihazı (scan setting, 102 kV ve 150 mA; Philips Brilliance ICT 256; Philips Medical Systems, the Netherlands) kullanılarak alınmıştır.

### **5.3. Görüntü analizi ve ölçümler**

Çalışmamızda BT görüntülerinin aksiyel kesitleri ele alındı. Calvaria, septum nasi, apertura piriformis, sinus frontalis, sinus maxillaris ve sphenoidalis'e ait genişlik

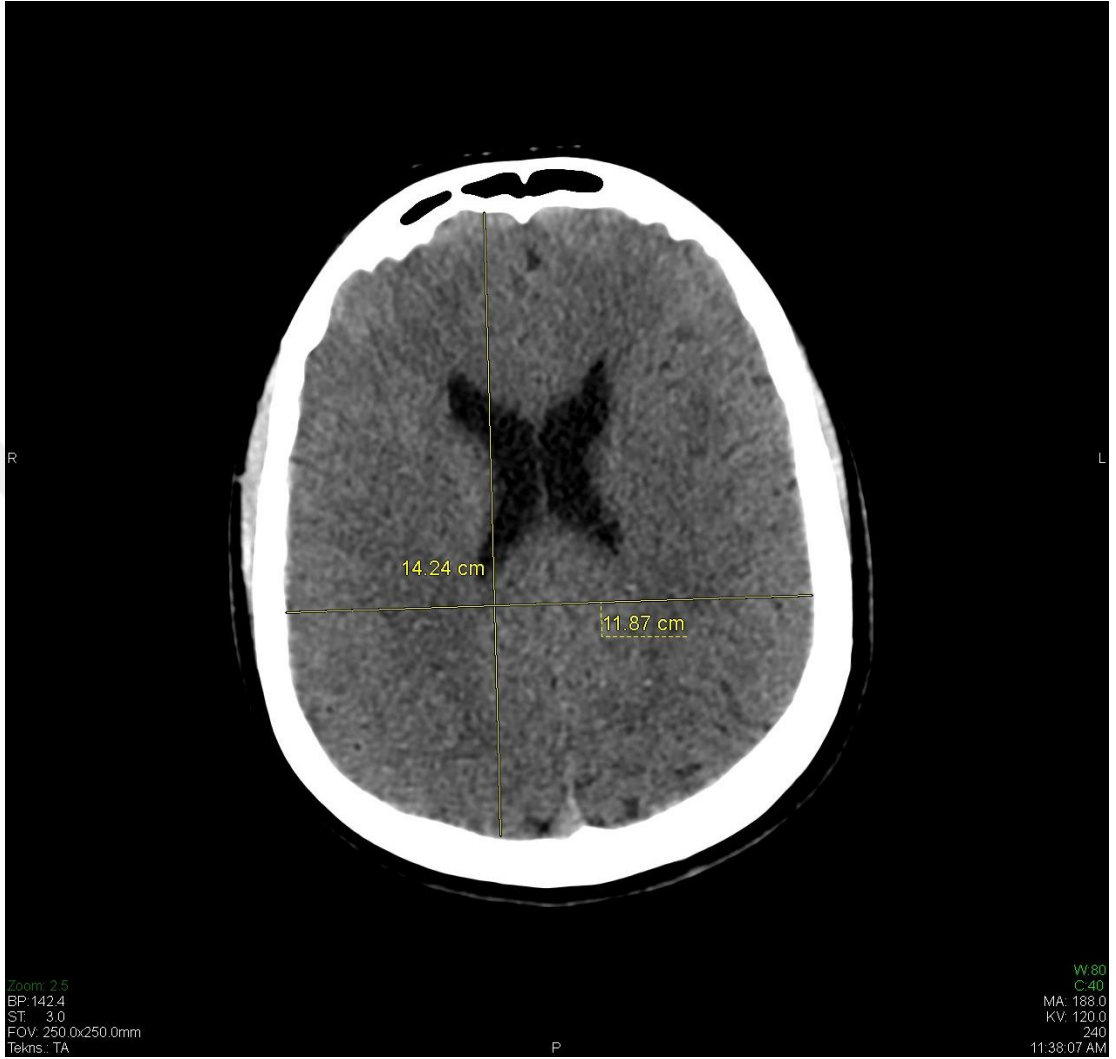ve yüksekliklerin kemik algoritması kontrast madde verilmeden ařağıdaki kriterler belirlenerek yapıldı.

Calvaria'nın ön arka boyutu crista galli seviyesinden geen kesitlerde, os frontale'den squama occipitale'ye kadar olan en geniş ap, eni ise os parietale'ler arasındaki en geniş ap ölçölerek deęerlendirildi. Her iki ölçüm de kemik yapıların iç kısımlarından yapıldı. Apertura piriformis'in en geniş noktaları deęerlendirildi.

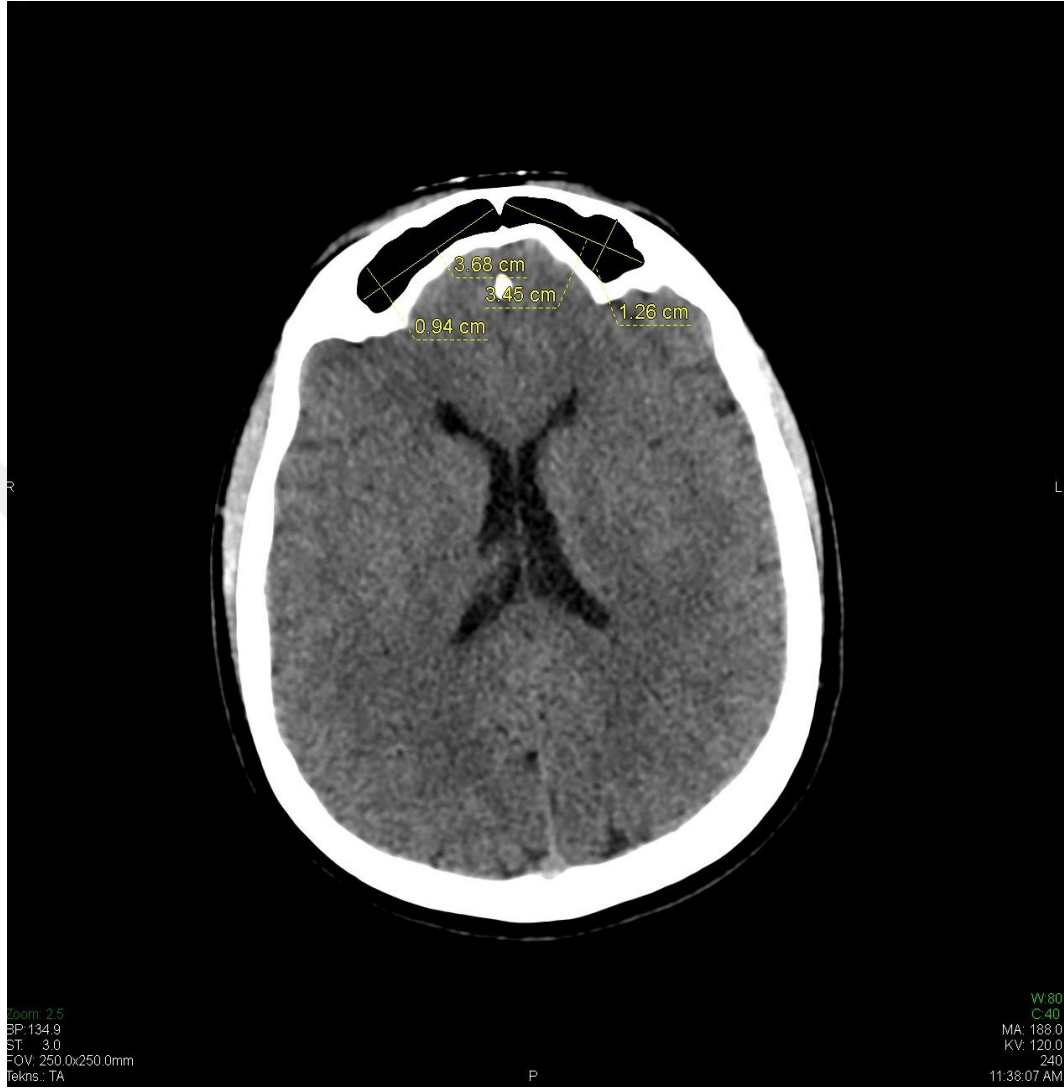Sinus frontalis'in sınırları belirlenirken orbitanın üst sınırı sinus frontalis'in alt sınırı olarak ele alınmıştır. Sinus frontalis'in saę ve sol taraf olarak bölünmesi orta hatta yer alan septuma göre belirlenmiştir. Sinus frontalis'in saę ve sol tarafındaki en alt ve en üst noktalar arasındaki mesafe, sinus frontalis'in yükseklięi, sinus frontalis'in saę ve sol taraflarındaki medial ve lateral noktaları arasındaki en geniş mesafe ise genişlięi olarak deęerlendirildi.

Sinus sphenoidalis'in eni corpus ossis sphenoidalis'i iki bölüme ayıran septum intersinuale sphenoidale'nin içerisinden, horizontal olarak ölçöldü. Sinus sphenoidalis'in vertikal ölçümünde lamina ethmoidalis'in en alt laminası dikkate alındı.

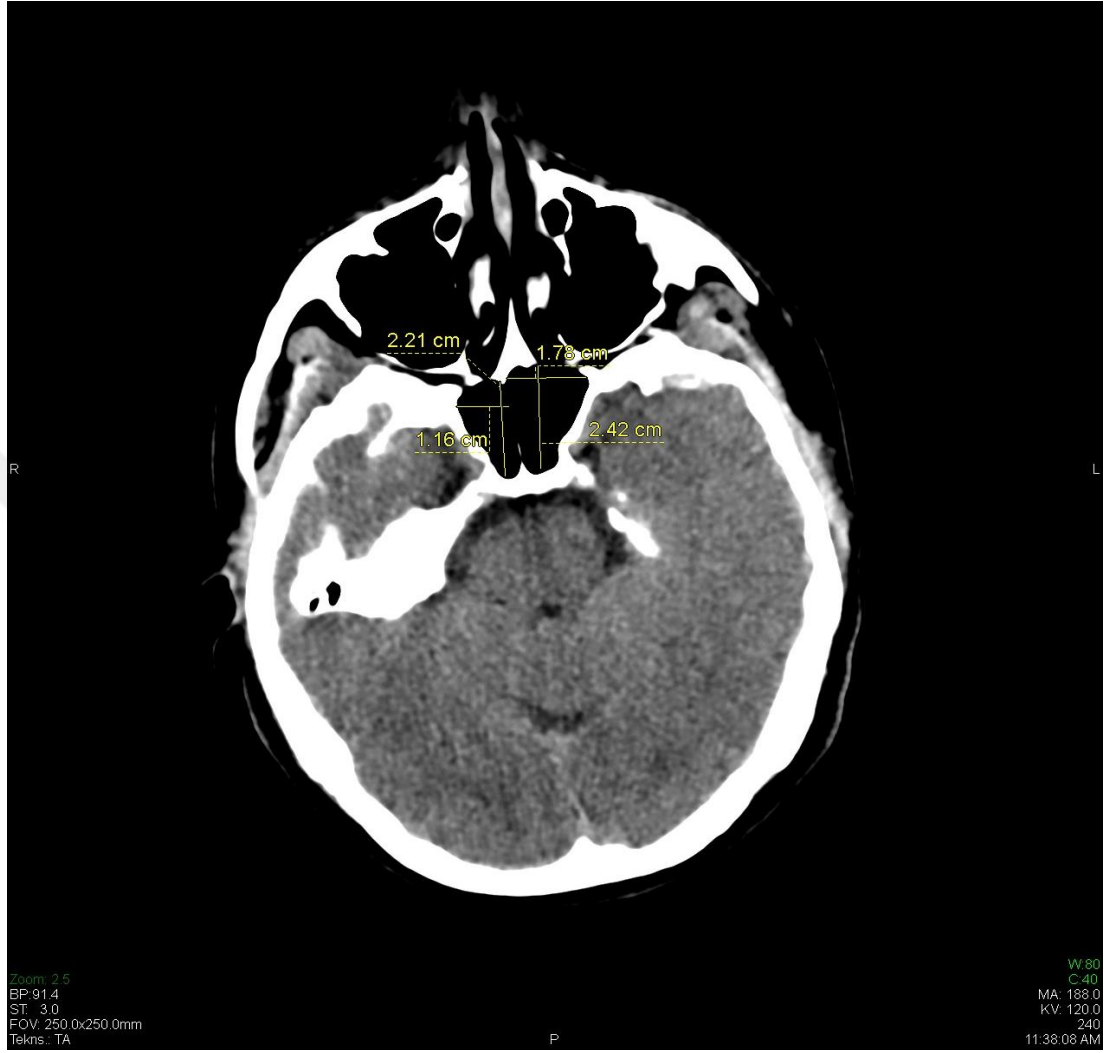
Sinus maxillaris'in genişlięi medial duvarından ikinci molar dişin distaline kadar olan bölge horizontal olarak ölçölerek deęerlendirildi. Sinus maxillaris'in yükseklięi, için ise en geniş olduęu yer deęerlendirildi.



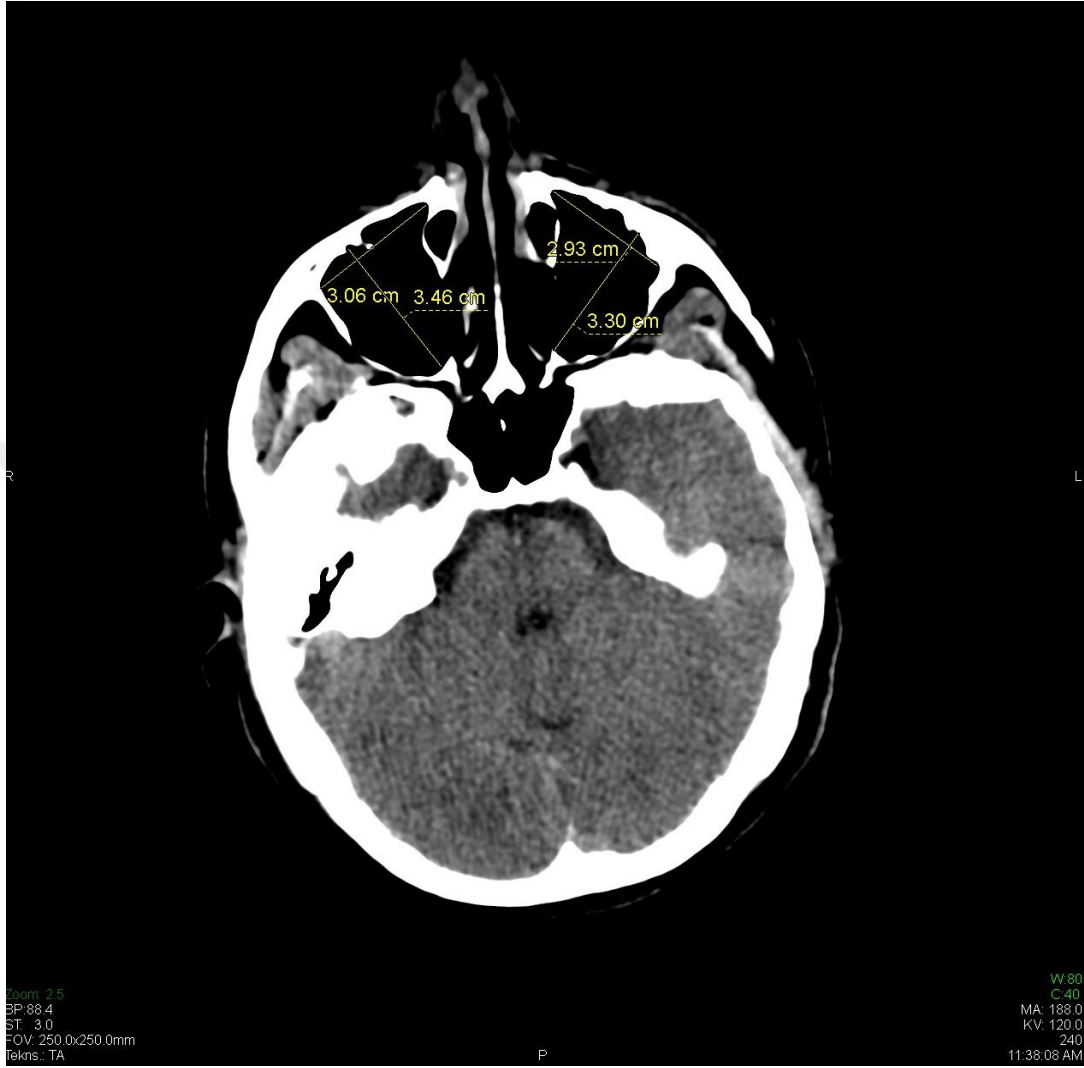Resim 5.3.1. Cranium'un aksiyel kesit MRG görünümünün boy ve çap ölçümü



Resim 5.3.2. Sağ ve sol sinus frontalis'in frontal bölgedeki genişlik ve uzunluk ölçümü

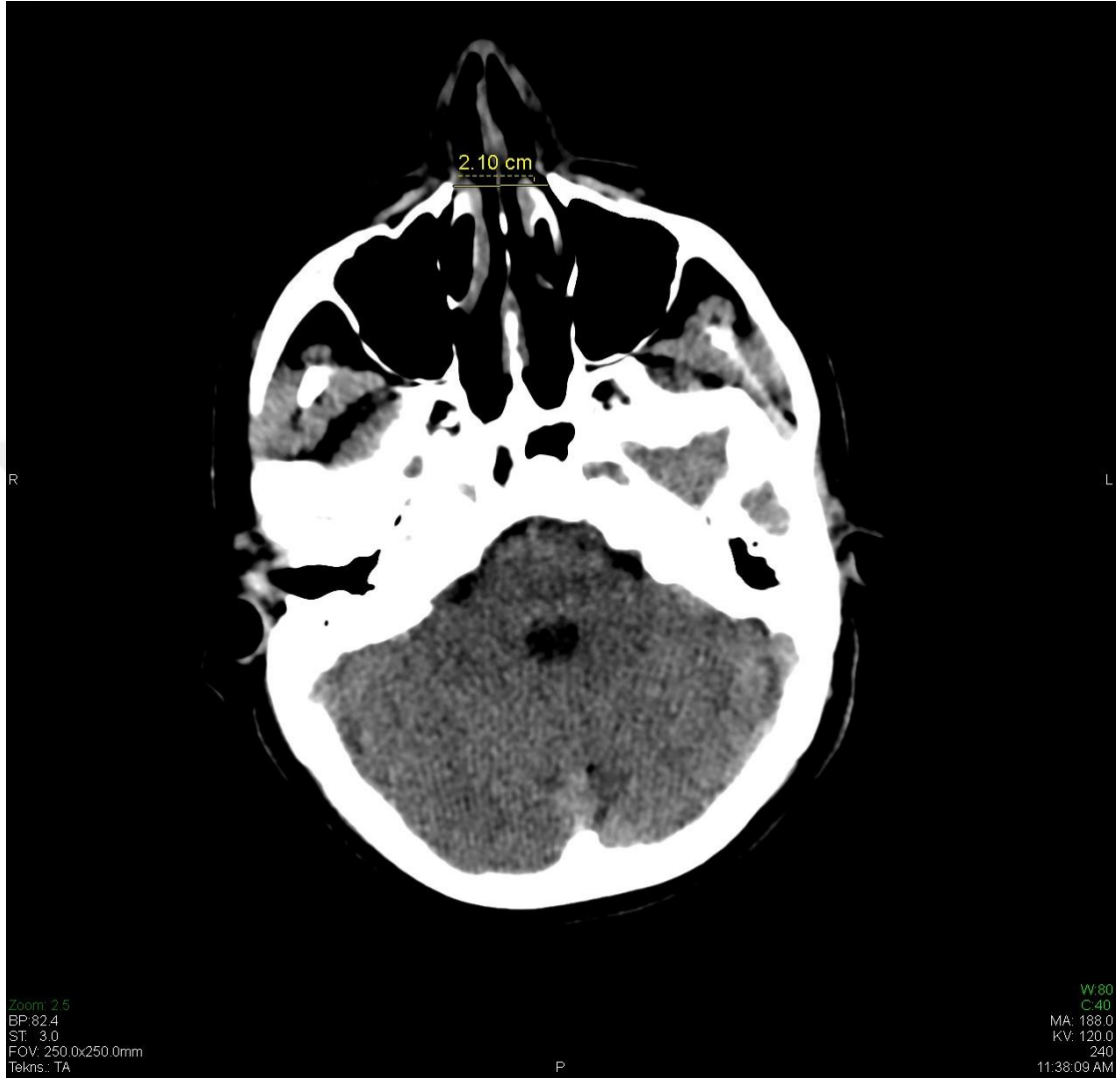

Resim 5.3.3. Sağ ve sol sinus sphenoidalis'in os sphenoidale içindeki genişlik ve uzunluk ölçümü



Resim 5.3.4. Sağ ve sol sinus maxillaris'in os maxilla içindeki genişlik ve uzunluk ölçümü





Resim 5.3.5. Apertura piriformis'in genişlik ölçümü

#### 5.4. İstatistiksel Analiz

Elde edilen morfometrik verilerin istatistiksel analizleri için NCSS ( Number Cruncher Statistical System) programı kullanıldı. Çalışma verileri değerlendirilirken tamamlayıcı istatistiksel metodların yanı sıra normal dağılım gösteren nicel verilerin iki grup karşılaştırmalarında Student t Test, normal dağılım göstermeyen verilerin iki grup karşılaştırmalarında ise Mann Whitney U testi kullanıldı. Değişkenler arası ilişkilerin değerlendirilmesinde ise Pearson Korelasyon Analizi ve Spearman's Korelasyon Analizi kullanıldı. Anlamlılık en az  $p < 0,05$  düzeyinde değerlendirildi.

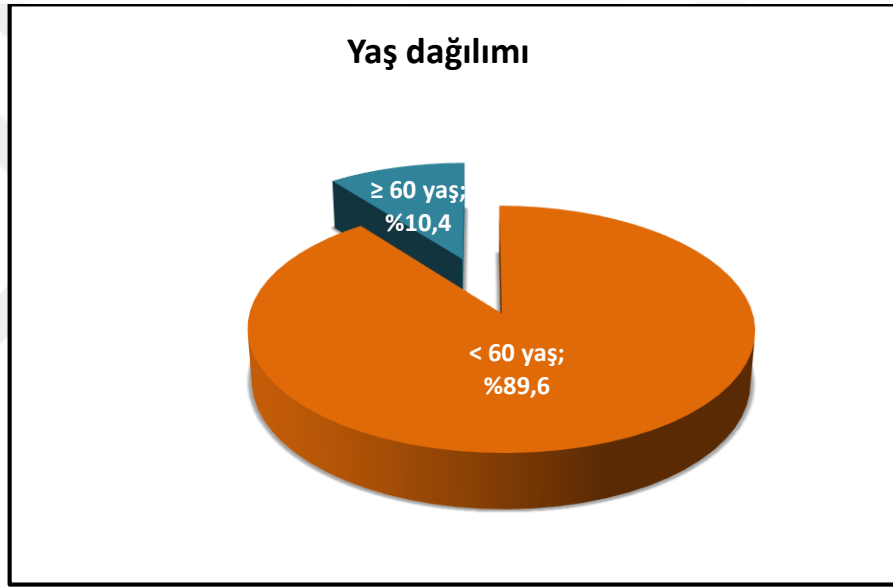
## 6. BULGULAR

Çalışma 4 gruba ayrılmış toplam 393 olgu ile yapılmıştır. Gruplar  $< 60$  ve  $\geq 60$  yaş ile kadın ve erkek olmak üzere toplanmıştır. Olguların %48.1'i (n=189) kadın, %51.9'u (n=204) erkektir.

**Tablo 6.1: Yaş ve Cinsiyet Dağılımı**

Yaş ve cinsiyet dağılımı		n (%)
<b>Yaş (yıl)</b>	<i>Min-Mak</i>	18-91 (38)
	<i>(Medyan)</i>	
	<i>Ort±Ss</i>	40,73±14,99
	<b>&lt; 60 yaş</b>	352 (89,6)
	<b>≥ 60 yaş</b>	41 (10,4)
<b>Cinsiyet</b>	<b>Kadın</b>	189 (48,1)
	<b>Erkek</b>	204 (51,9)
<b>Kadın yaş (yıl)</b>	<i>Min-Mak</i>	18-88 (38)
	<i>(Medyan)</i>	
	<i>Ort±Ss</i>	41,92±16,85
	<b>&lt; 60 yaş</b>	161 (85,2)
	<b>≥ 60 yaş</b>	28 (14,8)
<b>Erkek yaş (yıl)</b>	<i>Min-Mak</i>	18-91 (37,5)
	<i>(Medyan)</i>	
	<i>Ort±Ss</i>	39,63±12,99
	<b>&lt; 60 yaş</b>	191 (93,6)
	<b>≥ 60 yaş</b>	13 (6,4)

Çalışmaya alınan olguların yaşları 18 ile 91 arasında değişmekte olup, ortalama  $40.73 \pm 14.99$  yıldır; %89.6'sı (n=352) 60 yaşın altında iken, %10.4'ü (n=41) 60 yaş ve üzerindedir. Kadınların yaş ortalaması  $41,92 \pm 16,85$  olup %85,4'ü (n=161) 60 yaş altında; %14,8'i (n=28) 60 yaş üzerindedir. Erkek olgulara ise yaş ortalaması  $39,63 \pm 12,99$  olup %93,6 (n=191) 60 yaş altında; %6,4'ü (n=6) 60 yaş üzerinde saptanmıştır.



*Şekil 6.1: Yaş dağılımı*

**Tablo 6.2: En Ölçümlerinin Dağılımı**

	En ölçümleri (cm)		
	n	Min-Mak (Medyan)	Ort±Ss
<b>Cranium</b>	393	11,3-15,7 (13,1)	13,15±0,68
<b>Sağ Sinus Frontalis</b>	385	0,3-8,6 (2,9)	3,14±1,45
<b>Sol Sinus Frontalis</b>	296	0,4-5,5 (2,8)	2,81±1,00
<b>Sağ Sinus Sphenoidalis</b>	389	0,6-4,2 (2,1)	2,13±0,84
<b>Sol Sinus Sphenoidalis</b>	193	0,6-3,5 (1,6)	1,68±0,60
<b>Sağ Sinus Maxillaris</b>	393	0,9-4,1 (2,7)	2,63±0,63
<b>Sol Sinus Maxillaris</b>	391	0,8-5,2 (2,6)	2,61±0,62
<b>Apertura Piriformis</b>	393	1,6-2,7 (2,1)	2,08±0,21

***En ölçümleri incelendiğinde;***

Cranium ölçümleri 11.3 cm ile 15.7 cm arasında değişmekte olup, ortalama  $13.15 \pm 0.68$  cm'dir.

Sağ sinus frontalis ölçümleri 0.3 cm ile 8.6 cm arasında değişmekte olup, ortalama  $3.14 \pm 1.45$  cm iken; sol frontal ölçümleri 0.4 cm ile 5.5 cm arasında değişmekte olup, ortalama  $2.81 \pm 1.00$  cm'dir.

Sağ sinus sphenoidalis ölçümleri 0.6 cm ile 4.2 cm arasında değişmekte olup, ortalama  $2.13 \pm 0.84$  cm iken; sol sinus sphenoidalis ölçümleri 0.6 cm ile 3.5 cm arasında değişmekte olup, ortalama  $1.68 \pm 0.60$  cm'dir.

Sağ sinus maxillaris ölçümleri 0.9 cm ile 4.1 cm arasında değişmekte olup, ortalama  $2.63 \pm 0.63$  cm iken; sol sinus maxillaris ölçümleri 0.8 cm ile 5.2 cm arasında değişmekte olup, ortalama  $2.61 \pm 0.62$  cm'dir.

Apertura piriformis ölçümleri 1.6 cm ile 2.7 cm arasında değişmekte olup, ortalama  $2.08 \pm 0.21$  cm'dir.

**Tablo 6.3: Boy Ölçümlerinin Dağılımı**

	Boy ölçümleri (cm)		
	n	Min-Mak (Medyan)	Ort±Ss
<b>Cranium</b>	393	12,2-18,7 (15,3)	15,25±0,93
<b>Sağ Sinus Frontalis</b>	385	0,3-3,5 (0,9)	0,98±0,43
<b>Sol Sinus Frontalis</b>	296	0,3-5,9 (0,9)	1,03±0,53
<b>Sağ Sinus Sphenoidalis</b>	389	0,7-6,1 (2,8)	2,76±0,92
<b>Sol Sinus Sphenoidalis</b>	193	0,7-5,5 (2,4)	2,33±0,76
<b>Sağ Sinus Maxillaris</b>	393	1,2-4,8 (3,4)	3,41±0,47
<b>Sol Sinus Maxillaris</b>	391	1,9-4,9 (3,5)	3,43±0,45

***Boy ölçümleri incelendiğinde;***

Cranium ölçümleri 12.2 cm ile 18.7 cm arasında değişmekte olup, ortalama  $15.25 \pm 0.93$  cm'dir.

Sağ sinus frontalis ölçümleri 0.3 cm ile 3.5 cm arasında değişmekte olup, ortalama  $0.98 \pm 0.43$  cm iken; sol sinus frontalis ölçümleri 0.3 cm ile 5.9 cm arasında değişmekte olup, ortalama  $1.03 \pm 0.53$  cm'dir.

Sağ sinus sphenoidalis ölçümleri 0.7 cm ile 6.1 cm arasında değişmekte olup, ortalama  $2.76 \pm 0.92$  cm iken; sol sinus sphenoidalis ölçümleri 0.7 cm ile 5.5 cm arasında değişmekte olup, ortalama  $2.33 \pm 0.76$  cm'dir.

Sağ sinus maxillaris ölçümleri 1.2 cm ile 4.8 cm arasında değişmekte olup, ortalama  $3.41 \pm 0.47$  cm iken; sol sinus maxillaris ölçümleri 1.9 cm ile 4.9 cm arasında değişmekte olup, ortalama  $3.43 \pm 0.45$  cm'dir.



**Tablo 6.4: Cinsiyete Göre En Ölçümlerinin Değerlendirilmesi**

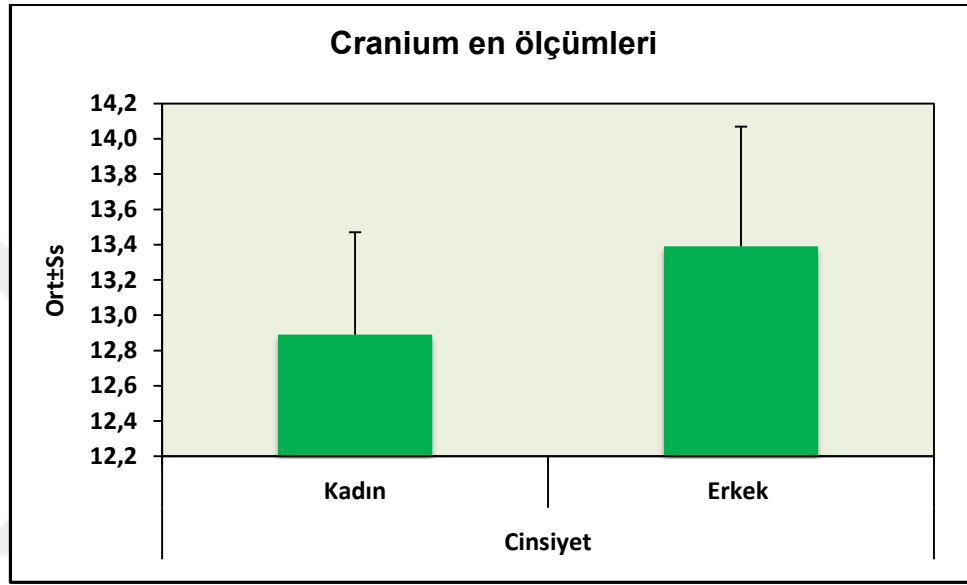
En ölçümleri (cm)		Cinsiyet				<i>p</i>
		n	Kadın	n	Erkek	
<b>Cranium</b>	<i>Min-Mak</i>	189	11,3-14,6	204	11,6-15,7	<b>0,001**</b>
	( <i>Medyan</i> )		(12,8)		(13,4)	
	<i>Ort±Ss</i>		12,89±0,58		13,39±0,68	
<b>Sağ Sinus Frontalis</b>	<i>Min-Mak</i>	183	0,3-7 (2,8)	202	0,6-8,6 (3)	<b>0,014*</b>
	( <i>Medyan</i> )					
	<i>Ort±Ss</i>		2,94±1,37		3,31±1,50	
<b>Sol Sinus Frontalis</b>	<i>Min-Mak</i>	144	0,4-5,1 (2,6)	152	0,4-5,5 (3)	<b>0,001**</b>
	( <i>Medyan</i> )					
	<i>Ort±Ss</i>		2,60±0,95		3,01±1,00	
<b>Sağ Sinus Sphenoidalis</b>	<i>Min-Mak</i>	187	0,6-3,8 (2)	202	0,6-4,2 (2,2)	<b>0,230</b>
	( <i>Medyan</i> )					
	<i>Ort±Ss</i>		2,07±0,81		2,17±0,86	
<b>Sol Sinus Sphenoidis</b>	<i>Min-Mak</i>	92	0,6-3,4 (1,5)	101	0,6-3,5 (1,7)	<b>0,028*</b>
	( <i>Medyan</i> )					
	<i>Ort±Ss</i>		1,58±0,60		1,77±0,59	
<b>Sağ Sinus Maxillaris</b>	<i>Min-Mak</i>	189	1,2-3,6 (2,6)	204	0,9-4,1 (2,7)	<b>0,185</b>
	( <i>Medyan</i> )					
	<i>Ort±Ss</i>		2,58±0,57		2,67±0,69	
<b>Sol Sinus Maxillaris</b>	<i>Min-Mak</i>	188	0,8-5,2 (2,6)	203	1-3,9 (2,7)	<b>0,335</b>
	( <i>Medyan</i> )					
	<i>Ort±Ss</i>		2,58±0,64		2,64±0,60	
<b>Apertura Piriformis</b>	<i>Min-Mak</i>	189	1,6-2,6 (2)	204	1,6-2,7 (2,1)	<b>0,001**</b>
	( <i>Medyan</i> )					
	<i>Ort±Ss</i>		2,01±0,20		2,15±0,20	

*Student t Test*

**\*\* $p < 0.01$**

**\* $p < 0.05$**

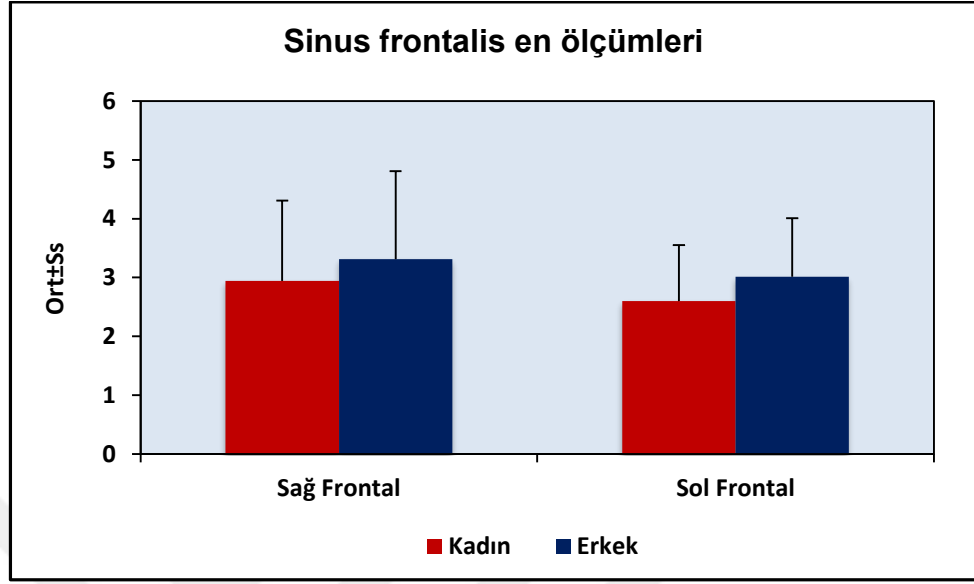
Olguların cinsiyetlerine göre cranium en ölçümleri arasında istatistiksel olarak anlamlı farklılık saptanmıştır ( $p=0.001$ ;  $p < 0.01$ ); erkeklerin cranium en ölçümleri, kadınlardan daha yüksektir.



**Şekil 6.2: Cinsiyetlerine göre cranium en ölçümleri dağılımı**

Olguların cinsiyetlerine göre sağ sinus frontalis en ölçümleri arasında istatistiksel olarak anlamlı farklılık saptanmıştır ( $p=0.014$ ;  $p < 0.05$ ); erkeklerin sağ sinus frontalis en ölçümleri, kadınlardan daha yüksektir.

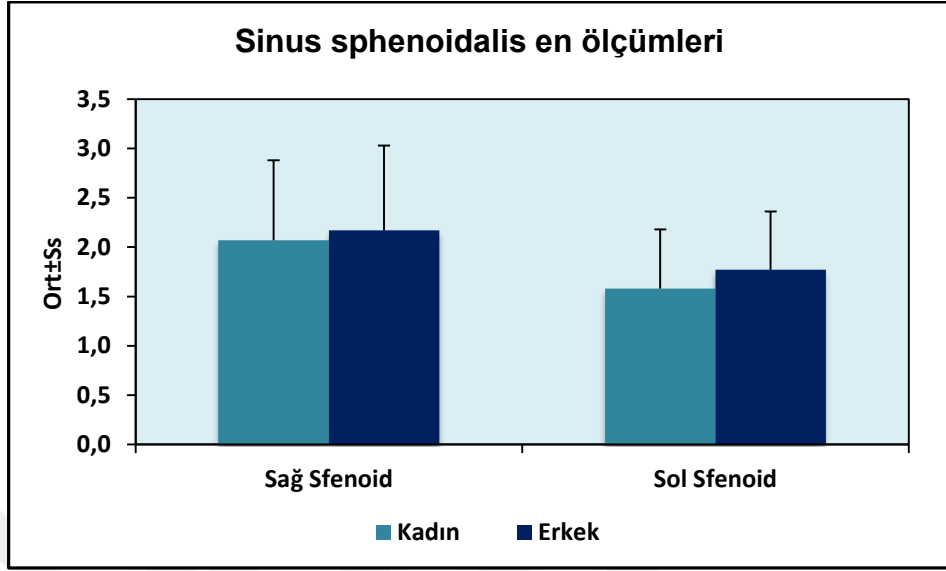
Olguların cinsiyetlerine göre sol sinus frontalis en ölçümleri arasında istatistiksel olarak anlamlı farklılık saptanmıştır ( $p=0.001$ ;  $p < 0.01$ ); erkeklerin sol sinus frontalis en ölçümleri, kadınlardan daha yüksektir.



**Şekil 6.3: Cinsiyetlerine göre sinus frontalis en ölçümleri dağılımı**

Olguların cinsiyetlerine göre sağ sinus sphenoidalis en ölçümleri arasında istatistiksel olarak anlamlı farklılık saptanmamıştır ( $p>0.05$ ).

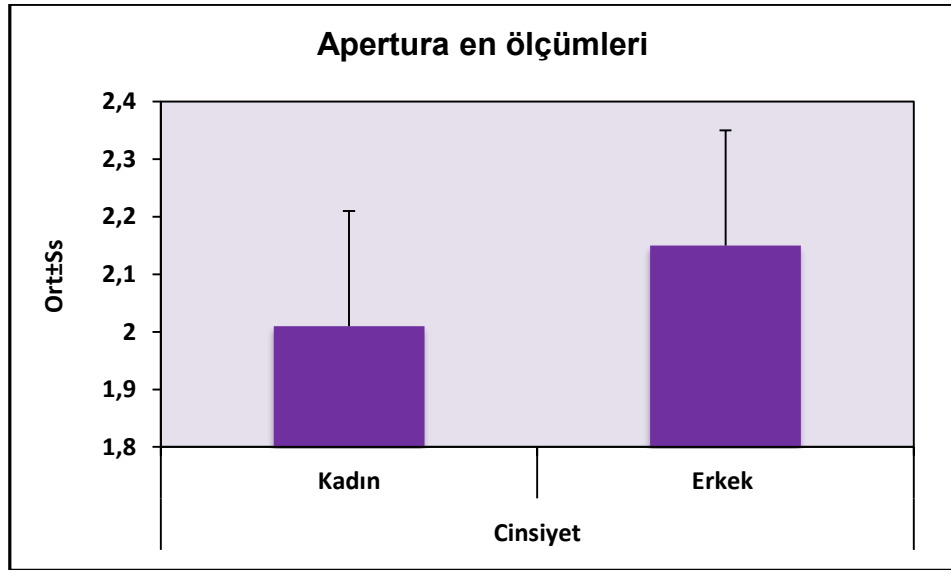
Olguların cinsiyetlerine göre sol sinus sphenoidalis en ölçümleri arasında istatistiksel olarak anlamlı farklılık saptanmıştır ( $p=0.028$ ;  $p<0.05$ ); erkeklerin sol sinus sphenoidalis en ölçümleri, kadınlardan daha yüksektir.



**Şekil 6.4: Cinsiyetlerine göre sinus sphenoidalis en ölçümleri dağılımı**

Olguların cinsiyetlerine göre sağ ve sol sinus maxillaris en ölçümleri istatistiksel olarak anlamlı farklılık göstermemektedir ( $p>0.05$ ).

Olguların cinsiyetlerine göre apertura piriformis ölçümleri arasında istatistiksel olarak anlamlı farklılık saptanmıştır ( $p=0.001$ ;  $p<0.01$ ); erkeklerin apertura piriformis ölçümleri, kadınlardan daha yüksektir.



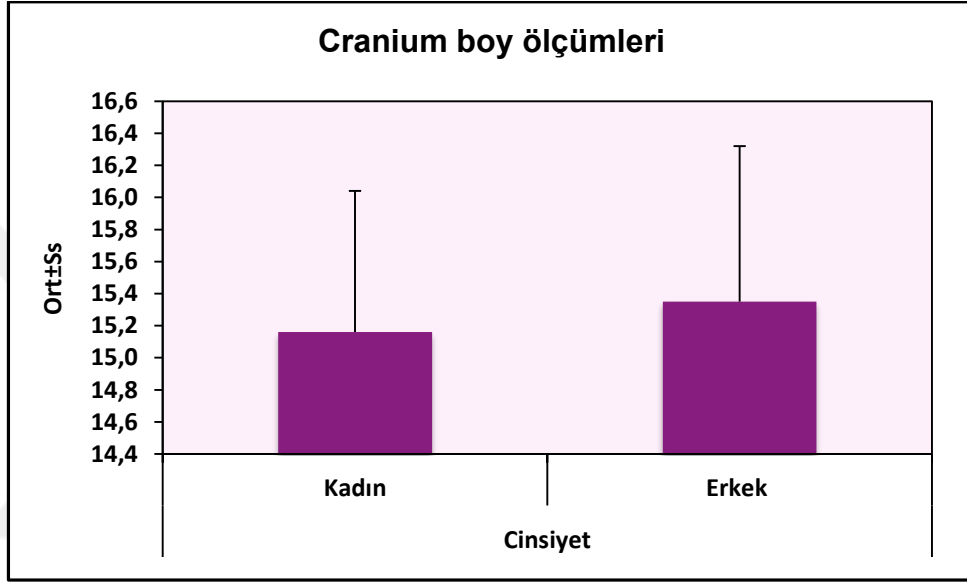
**Şekil 6.5: Cinsiyetlerine göre apertura piriformis en ölçümleri dağılımı**

**Tablo 6.5: Cinsiyete Göre Boy Ölçümlerinin Değerlendirilmesi**

Boy ölçümleri (cm)	Cinsiyet				P
	n	Kadın	n	Erkek	
<b>Cranium</b>	<i>Min-Mak</i> ( <i>Medyan</i> )  <i>Ort±Ss</i>	189 12,9-18,6 (15,2)  15,16±0,88	204 12,2-18,7 (15,4)  15,35±0,97		<b>0,044*</b>
<b>Sağ Sinus Frontalis</b>	<i>Min-Mak</i> ( <i>Medyan</i> )  <i>Ort±Ss</i>	183 0,3-3,2 (0,8)  2,60±0,95	202 0,3-3,5 (1,1)  3,01±1,00		<b>0,001**</b>
<b>Sol Sinus Frontalis</b>	<i>Min-Mak</i> ( <i>Medyan</i> )  <i>Ort±Ss</i>	144 0,3-2,4 (0,8)  0,85±0,34	152 0,3-5,9 (1,1)  1,20±0,62		<b>0,001**</b>
<b>Sağ Sinus Sphenoidalis</b>	<i>Min-Mak</i> ( <i>Medyan</i> )  <i>Ort±Ss</i>	187 0,7-5,1 (2,7)  2,67±0,89	202 0,8-6,1 (3)  2,85±0,95		<b>0,049*</b>
<b>Sol Sinus Sphenoidalis</b>	<i>Min-Mak</i> ( <i>Medyan</i> )  <i>Ort±Ss</i>	92 0,7-4,1 (2,3)  2,18±0,71	101 0,7-5,5 (2,5)  2,47±0,78		<b>0,008**</b>
<b>Sağ Sinus Maxillaris</b>	<i>Min-Mak</i> ( <i>Medyan</i> )  <i>Ort±Ss</i>	189 1,3-4,8 (3,4)  3,34±0,44	204 1,2-4,6 (3,6)  3,49±0,48		<b>0,002**</b>
<b>Sol Sinus Maxillaris</b>	<i>Min-Mak</i> ( <i>Medyan</i> )  <i>Ort±Ss</i>	188 1,9-4,9 (3,4)  3,35±0,45	203 2,1-4,7 (3,6)  3,51±0,43		<b>0,001**</b>

*Student t Test*                      \*\**p*<0.01                      \**p*<0.05

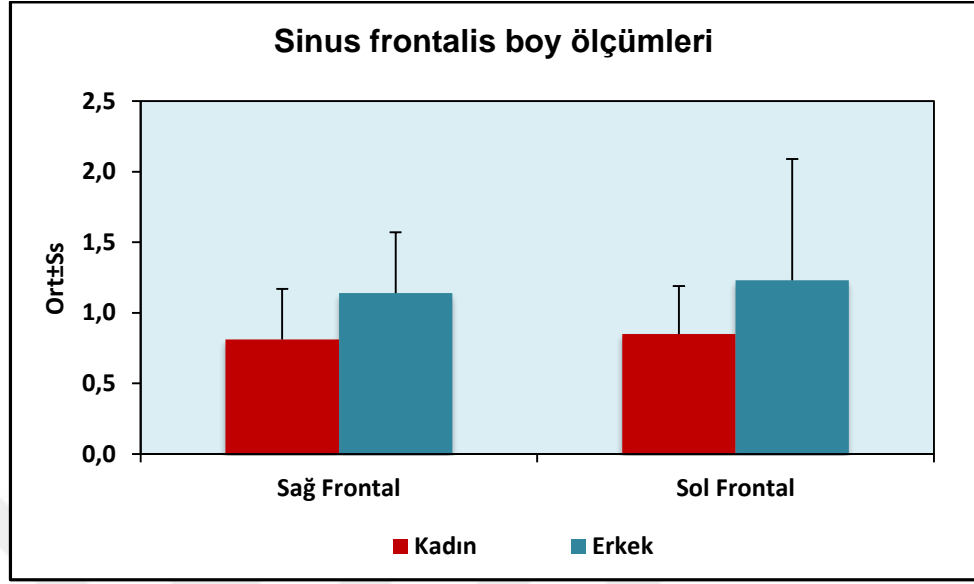
Olguların cinsiyetlerine göre cranium boy ölçümleri arasında istatistiksel olarak anlamlı farklılık saptanmıştır ( $p=0.044$ ;  $p<0.05$ ); erkeklerin cranium boy ölçümleri, kadınlardan daha yüksektir.



*Şekil 6.6: Cinsiyetlerine göre cranium boy ölçümleri dağılımı*

Olguların cinsiyetlerine göre sağ sinus frontalis boy ölçümleri arasında istatistiksel olarak anlamlı farklılık saptanmıştır ( $p=0.001$ ;  $p<0.01$ ); erkeklerin sağ sinus frontalis boy ölçümleri, kadınlardan daha yüksektir.

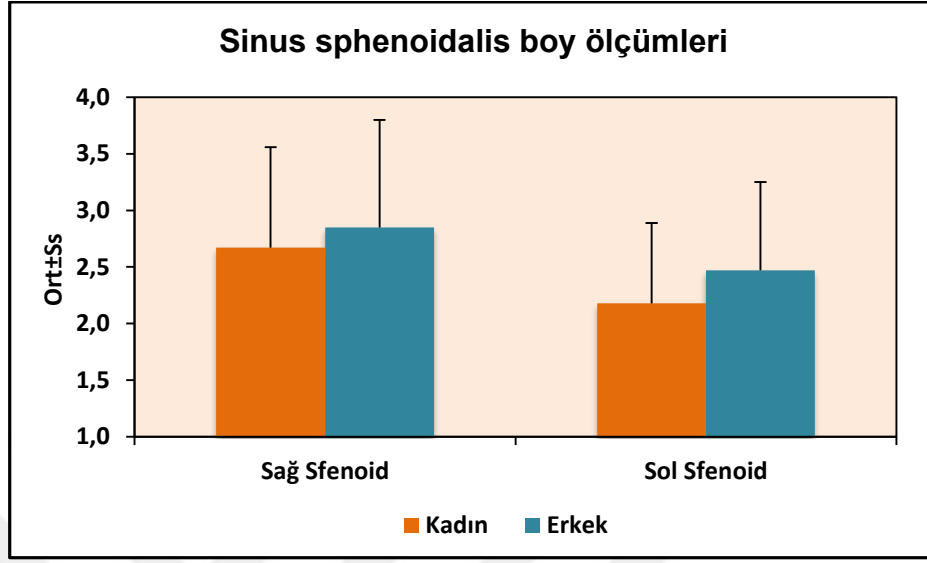
Olguların cinsiyetlerine göre sol sinus frontalis boy ölçümleri arasında istatistiksel olarak anlamlı farklılık saptanmıştır ( $p=0.001$ ;  $p<0.01$ ); erkeklerin sol sinus frontalis boy ölçümleri, kadınlardan daha yüksektir.



*Şekil 6.7: Cinsiyetlerine göre sinus frontalis boy ölçümleri dağılımı*

Olguların cinsiyetlerine göre sağ sinus sphenoidalis boy ölçümleri arasında istatistiksel olarak anlamlı farklılık saptanmıştır ( $p=0.049$ ;  $p<0.05$ ); erkeklerin sağ sinus sphenoidalis boy ölçümleri, kadınlardan daha yüksektir.

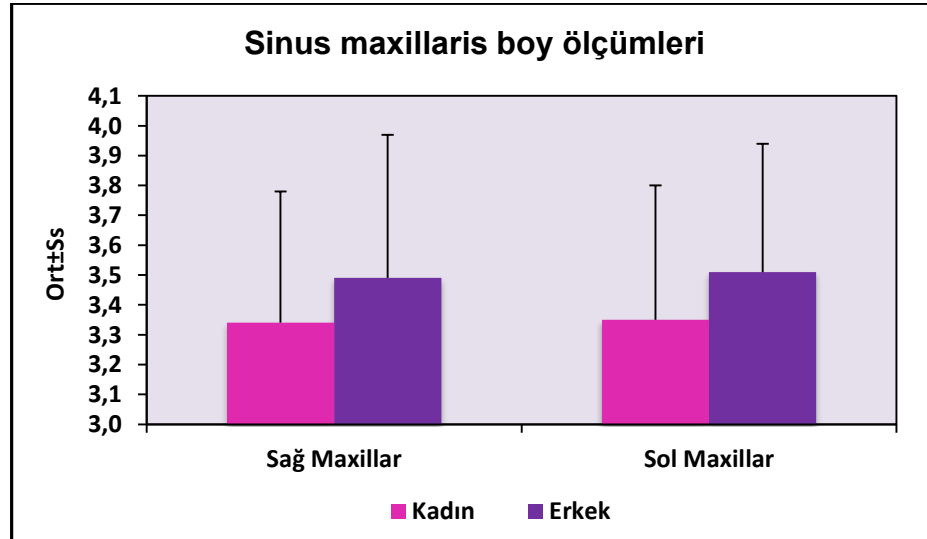
Olguların cinsiyetlerine göre sol sinus sphenoidalis boy ölçümleri arasında istatistiksel olarak anlamlı farklılık saptanmıştır ( $p=0.008$ ;  $p<0.01$ ); erkeklerin sol sinus sphenoidalis boy ölçümleri, kadınlardan daha yüksektir.



**Şekil 6.8: Cinsiyetlerine göre sinus sphenoidalis boy ölçümleri dağılımı**

Olguların cinsiyetlerine göre sağ sinus maxillaris boy ölçümleri arasında istatistiksel olarak anlamlı farklılık saptanmıştır ( $p=0.002$ ;  $p<0.01$ ); erkeklerin sağ sinus maxillaris boy ölçümleri, kadınlardan daha yüksektir.

Olguların cinsiyetlerine göre sol sinus maxillaris boy ölçümleri arasında istatistiksel olarak anlamlı farklılık saptanmıştır ( $p=0.001$ ;  $p<0.01$ ); erkeklerin sol sinus maxillaris boy ölçümleri, kadınlardan daha yüksektir.



**Şekil 6.9: Cinsiyetlerine göre sinus maxillaris boy ölçümleri dağılımı**



**Tablo 6.6: Yaşlarına Göre En Ölçümlerinin Değerlendirilmesi**

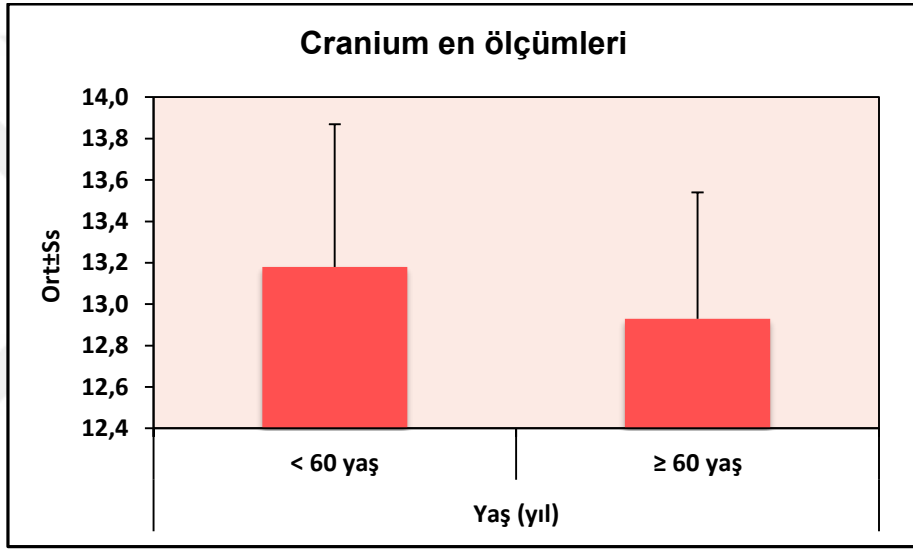
En ölçümleri		Yaş (yıl)				P
		n	< 60 yaş	n	≥ 60 yaş	
<b>Cranium</b>	<i>Min-Mak</i>	352	11,3-15,7	41	11,8-14,5	<b>0,029*</b>
	( <i>Medyan</i> )		(13,1)		(12,9)	
	<i>Ort±Ss</i>		13,18±0,69		12,93±0,61	
<b>Sağ Sinus Frontalis</b>	<i>Min-Mak</i>	347	0,3-8,6 (3)	38	0,7-4,8 (2,5)	<b>0,001**</b>
	( <i>Medyan</i> )					
	<i>Ort±Ss</i>		3,21±1,48		2,43±0,94	
<b>Sol Sinus Frontalis</b>	<i>Min-Mak</i>	260	0,4-5,5 (2,8)	36	0,5-4,7 (2,5)	<b>0,131</b>
	( <i>Medyan</i> )					
	<i>Ort±Ss</i>		2,84±1,01		2,57±0,87	
<b>Sağ Sinus Sphenoidalis</b>	<i>Min-Mak</i>	349	0,6-4,2 (2,3)	40	0,6-3 (1,3)	<b>0,001**</b>
	( <i>Medyan</i> )					
	<i>Ort±Ss</i>		2,21±0,82		1,42±0,59	
<b>Sol Sinus Sphenoidalis</b>	<i>Min-Mak</i>	157	0,6-3,5 (1,7)	36	0,7-2,4 (1,5)	<b>0,004**</b>
	( <i>Medyan</i> )					
	<i>Ort±Ss</i>		1,73±0,63		1,47±0,42	
<b>Sağ Sinus Maxillaris</b>	<i>Min-Mak</i>	352	0,9-4,1 (2,7)	41	0,9-3,7 (2,5)	<b>0,175</b>
	( <i>Medyan</i> )					
	<i>Ort±Ss</i>		2,64±0,62		2,50±0,75	
<b>Sol Sinus Maxillaris</b>	<i>Min-Mak</i>	350	0,8-5,2 (2,6)	41	1,3-4 (2,5)	<b>0,140</b>
	( <i>Medyan</i> )					
	<i>Ort±Ss</i>		2,63±0,61		2,48±0,67	
<b>Apertura Piriformis</b>	<i>Min-Mak</i>	352	1,6-2,7 (2)	41	1,6-2,7 (2,2)	<b>0,001**</b>
	( <i>Medyan</i> )					
	<i>Ort±Ss</i>		2,07±0,20		2,20±0,24	

Student t Test

\*\* $p < 0.01$

\* $p < 0.05$

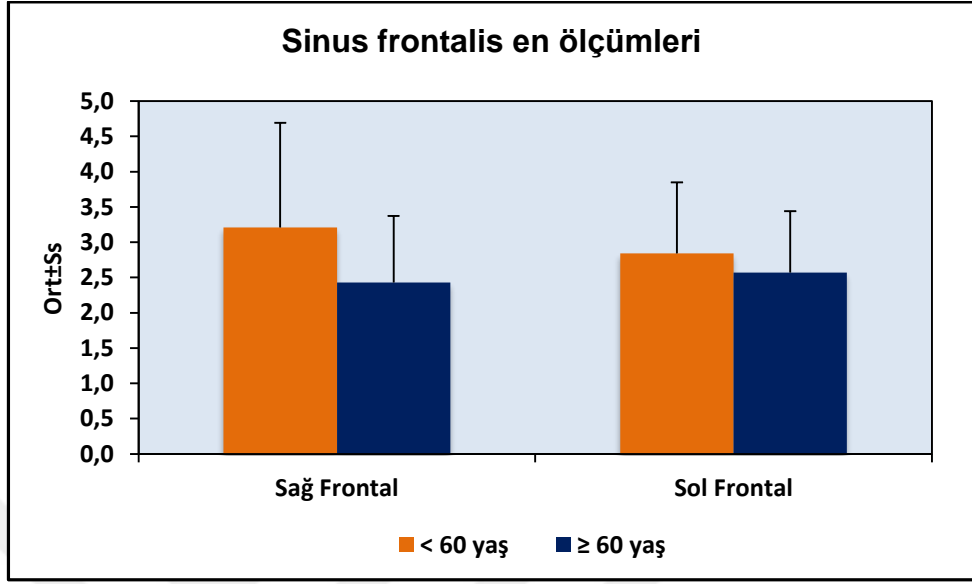
Olguların yaşlarına göre cranium en ölçümleri arasında istatistiksel olarak anlamlı farklılık saptanmıştır ( $p=0.029$ ;  $p < 0.05$ ); 60 yaş ve üzeri olgularda cranium en ölçümleri, 60 yaşın altı olgulardan daha düşüktür.



*Şekil 6.10: Yaşlara göre cranium en ölçümleri dağılımı*

Olguların yaşlarına göre sağ sinus frontalis en ölçümleri arasında istatistiksel olarak anlamlı farklılık saptanmıştır ( $p=0.001$ ;  $p < 0.01$ ); 60 yaş ve üzeri olgularda sağ sinus frontalis en ölçümleri, 60 yaşın altı olgulardan daha düşüktür.

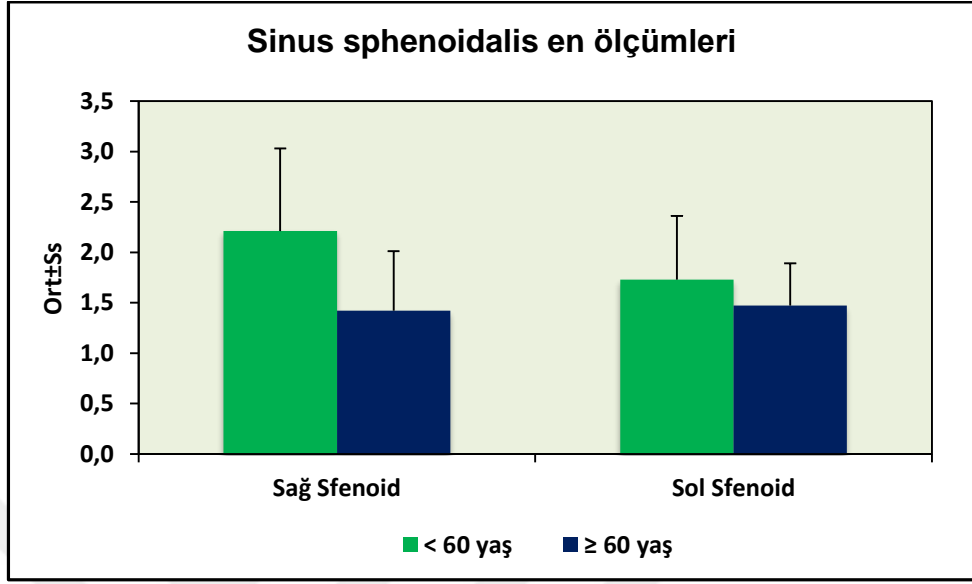
Olguların yaşlarına göre sol sinus frontalis en ölçümleri arasında istatistiksel olarak anlamlı farklılık saptanmamıştır ( $p=0.004$ ;  $p < 0.01$ ); 60 yaş ve üzeri olgularda sol sinus sphenoidalis en ölçümleri, 60 yaşın altı olgulardan daha düşüktür.



*Şekil 6.11: Yaşlara göre sinus frontalis en ölçümleri dağılımı*

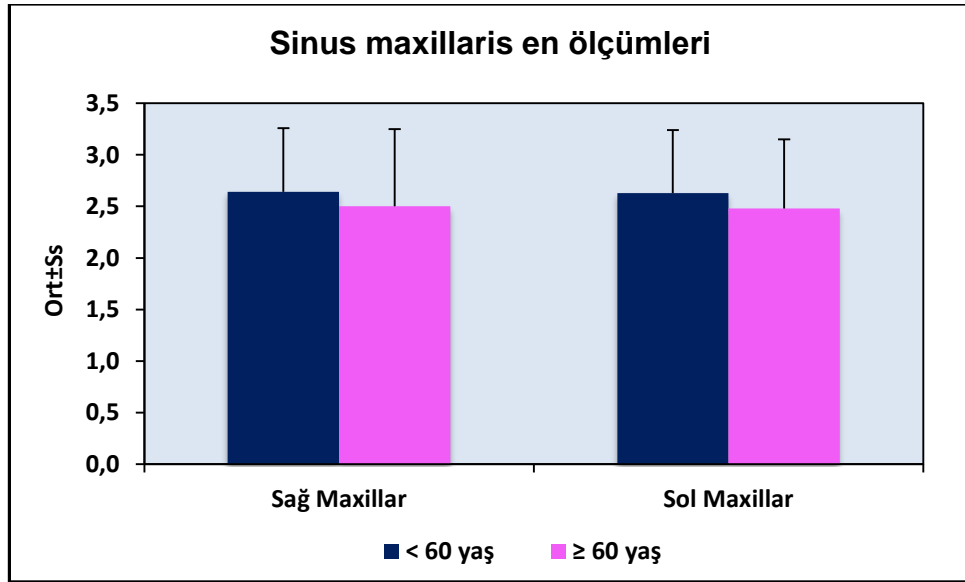
Olguların yaşlarına göre sağ sinus sphenoidalis en ölçümleri arasında istatistiksel olarak anlamlı farklılık saptanmıştır ( $p=0.001$ ;  $p<0.01$ ); 60 yaş ve üzeri olgularda sağ sinus sphenoidalis en ölçümleri, 60 yaşın altı olgulardan daha düşüktür.

Olguların yaşlarına göre sol sinus sphenoidalis en ölçümleri arasında istatistiksel olarak anlamlı farklılık saptanmıştır ( $p=0.004$ ;  $p<0.01$ ); 60 yaş ve üzeri olgularda sol sinus sphenoidalis en ölçümleri, 60 yaşın altı olgulardan daha düşüktür.



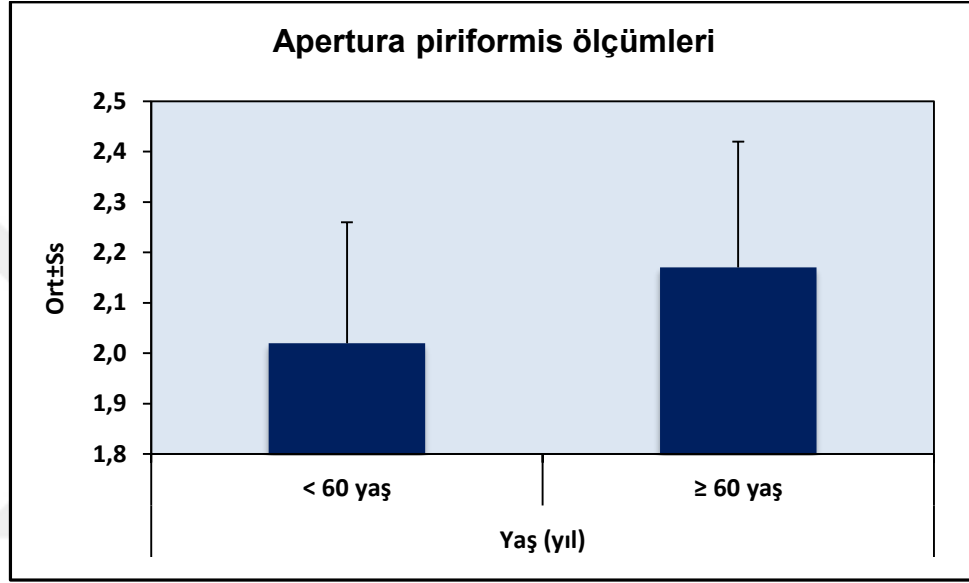
*Şekil 6.12: Yaşlara göre sinus sphenoidalis en ölçümleri dağılımı*

Olguların yaşlarına göre sağ ve sol sinus maxillaris en ve boy ölçümleri arasında istatistiksel olarak anlamlı farklılık saptanmamıştır ( $p>0.05$ ).



*Şekil 6.13: Yaşlara göre maxillar en ölçümleri dağılımı*

Olguların yaşlarına göre apertura piriformis ölçümleri arasında istatistiksel olarak anlamlı farklılık saptanmıştır ( $p=0.001$ ;  $p<0.01$ ); 60 yaş ve üzeri olgularda apertura piriformis ölçümleri, 60 yaşın altı olgulardan daha yüksektir.



*Şekil 6.14: Yaşlara göre apertura piriformis ölçümleri dağılımı*

**Tablo 6.7: Yaşlarına Göre Boy Ölçümlerinin Değerlendirilmesi**

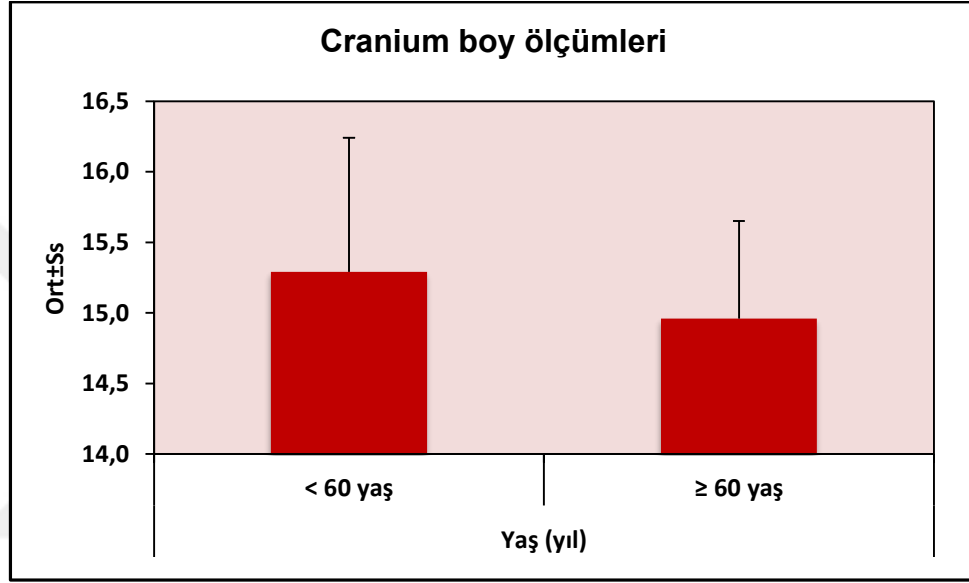
Boy ölçümleri (cm)		Yaş (yıl)				P
		n	< 60 yaş	n	≥ 60 yaş	
<b>Cranium</b>	<i>Min-Mak</i>	35	12,2-18,7	41	13-16,3 (15)	<b>0,035*</b>
	<i>(Medyan)</i>	2	(15,4)			
	<i>Ort±Ss</i>		15,29±0,95		14,96±0,69	
<b>Sağ Sinus Frontalis</b>	<i>Min-Mak</i>	34	0,3-3,5 (0,9)	38	0,3-1,8 (0,8)	<b>0,006**</b>
	<i>(Medyan)</i>	7				
	<i>Ort±Ss</i>		1,00±0,43		0,80±0,34	
<b>Sol Sinus Frontalis</b>	<i>Min-Mak</i>	26	0,3-4,1 (1)	36	0,4-5,9 (0,8)	<b>0,878</b>
	<i>(Medyan)</i>	0				
	<i>Ort±Ss</i>		1,03±0,46		1,01±0,90	
<b>Sağ Sinus Sfenoidalis</b>	<i>Min-Mak</i>	34	0,8-6,1 (2,9)	40	0,7-4,1 (1,9)	<b>0,001**</b>
	<i>(Medyan)</i>	9				
	<i>Ort±Ss</i>		2,85±0,90		1,99±0,81	
<b>Sol Sinus Sphenoidalis</b>	<i>Min-Mak</i>	15	0,7-5,5 (2,4)	36	0,8-4,1 (2,3)	<b>0,226</b>
	<i>(Medyan)</i>	7				
	<i>Ort±Ss</i>		2,36±0,77		2,19±0,72	
<b>Sağ Sinus Maxillaris</b>	<i>Min-Mak</i>	35	1,2-4,8 (3,5)	41	1,3-4 (3,3)	<b>0,001**</b>
	<i>(Medyan)</i>	2				
	<i>Ort±Ss</i>		3,44±0,46		3,19±0,50	
<b>Sol Sinus Maxillaris</b>	<i>Min-Mak</i>	35	1,9-4,9 (3,5)	41	2,4-4,1 (3,4)	<b>0,103</b>
	<i>(Medyan)</i>	0				
	<i>Ort±Ss</i>		3,45±0,45		3,33±0,43	

*Student t Test*

**\*\*p<0.01**

**\*p<0.05**

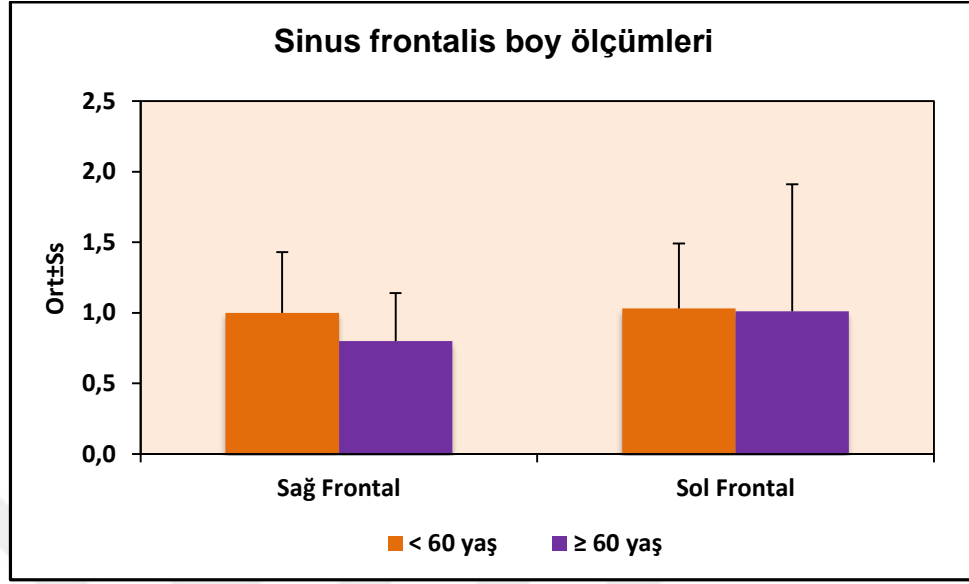
Olguların yaşlarına göre cranium boy ölçümleri arasında istatistiksel olarak anlamlı farklılık saptanmıştır ( $p=0.035$ ;  $p<0.05$ ); 60 yaş ve üzeri olgularda cranium boy ölçümleri, 60 yaşın altı olgulardan daha düşüktür.



*Şekil 6.15: Yaşlara göre cranium boy ölçümleri dağılımı*

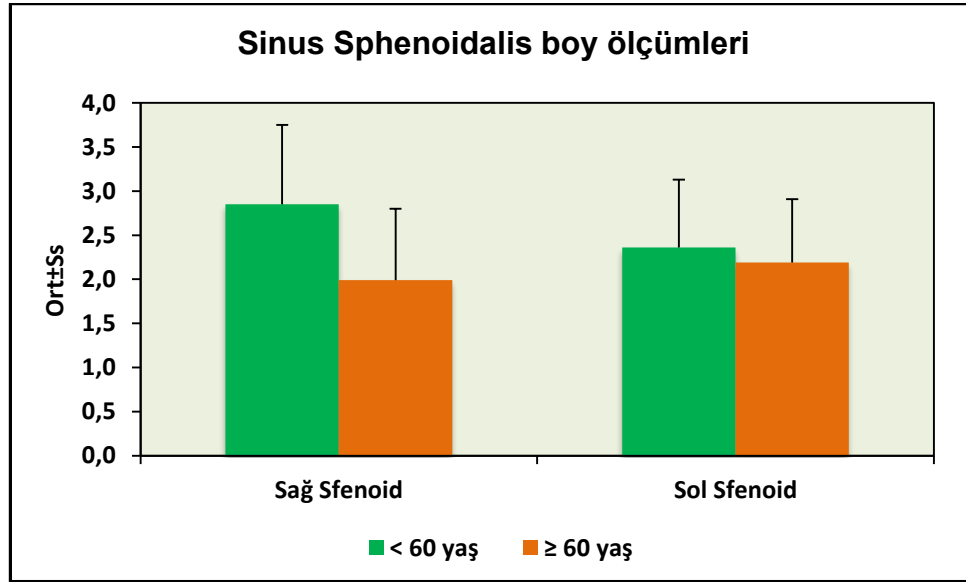
Olguların yaşlarına göre sağ frontal boy ölçümleri arasında istatistiksel olarak anlamlı farklılık saptanmıştır ( $p=0.006$ ;  $p<0.01$ ); 60 yaş ve üzeri olgularda sağ frontal boy ölçümleri, 60 yaşın altı olgulardan daha düşüktür.

Olguların yaşlarına göre sol frontal boy ölçümleri arasında istatistiksel olarak anlamlı farklılık saptanmamıştır ( $p>0.05$ ).



**Şekil 6.16: Yaşlara göre sinus frontalis boy ölçümleri dağılımı**

Olguların yaşlarına göre sağ sinus sphenoidalis boy ölçümleri arasında istatistiksel olarak anlamlı farklılık saptanmıştır ( $p=0.001$ ;  $p<0.01$ ); 60 yaş ve üzeri olgularda sağ sinus sphenoidalis boy ölçümleri, 60 yaşın altı olgulardan daha düşüktür. Olguların yaşlarına göre sol sinus sphenoidalis boy ölçümleri arasında istatistiksel olarak anlamlı farklılık saptanmamıştır ( $p>0.05$ ).

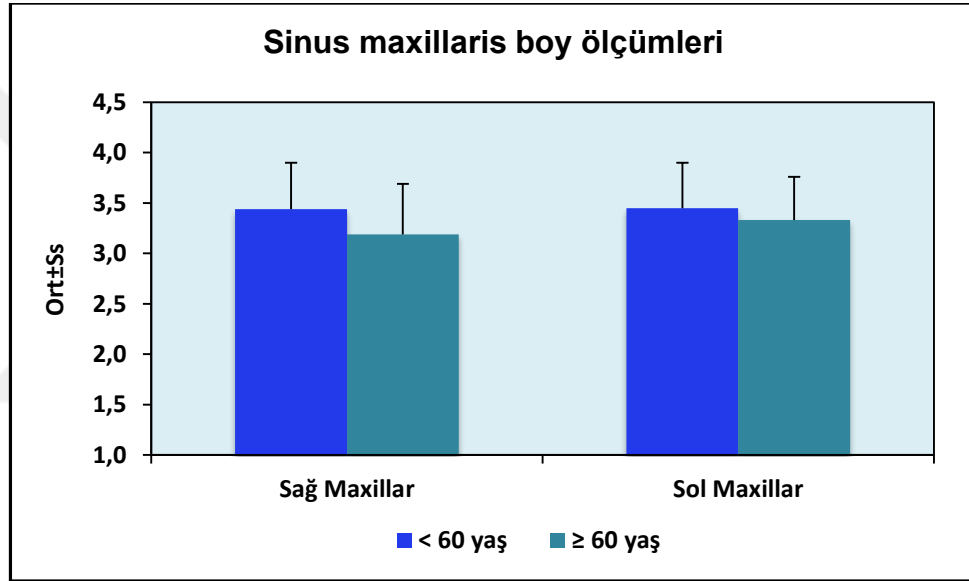


**Şekil 6.17: Yaşlara göre sinus sphenoidalis boy ölçümleri dağılımı**



Olguların yaşlarına göre sağ sinus maxillaris boy ölçümleri arasında istatistiksel olarak anlamlı farklılık saptanmıştır ( $p=0.001$ ;  $p<0.01$ ); 60 yaş ve üzeri olgularda sinus maxillaris boy ölçümleri, 60 yaşın altı olgulardan daha düşüktür.

Olguların yaşlarına göre sol sinus maxillaris boy ölçümleri arasında istatistiksel olarak anlamlı farklılık saptanmamıştır ( $p>0.05$ ).



*Şekil 6.18: Yaşlara göre sinus maxillaris boy ölçümleri dağılımı*

**Tablo 6.8: Kadın ve Erkek Olgularda; Yaşlara Göre En Ölçümlerinin Değerlendirilmesi**

En ölçümleri (cm)		Cinsiyet			
		Kadın		Erkek	
		< 60 yaş	≥ 60 yaş	< 60 yaş	≥ 60 yaş
<b>Cranium</b>	<i>n</i>	161	28	191	13
	<i>Min-Mak (Medyan)</i>	11,3-14,6 (12,9)	11,8-14,5 (12,7)	11,6-15,7 (13,4)	11,9-14,5 (13,3)
	<i>Ort±Ss</i>	12,90±0,60	12,82±0,50	13,41±0,67	13,18±0,77
	<i>p</i>	<sup>a</sup> 0,464		<sup>b</sup> 0,436	
<b>Sağ Sinus Frontalis</b>	<i>n</i>	158	25	189	13
	<i>Min-Mak (Medyan)</i>	0,3-7 (2,8)	0,7-3,7 (2,2)	0,6-8,6 (3)	1,2-4,8 (2,7)
	<i>Ort±Ss</i>	3,05±1,41	2,29±0,86	3,35±1,52	2,70±1,08
	<i>p</i>	<sup>a</sup> 0,001**		<sup>b</sup> 0,191	
<b>Sol Sinus Frontalis</b>	<i>n</i>	121	23	139	13
	<i>Min-Mak (Medyan)</i>	0,4-5,1 (2,6)	1,2-4,7 (2,4)	0,4-5,5 (3,1)	0,5-3,8 (2,7)
	<i>Ort±Ss</i>	2,60±0,96	2,57±0,94	3,05±1,01	2,58±0,75
	<i>p</i>	<sup>a</sup> 0,882		<sup>b</sup> 0,092	
<b>Sağ Sinus Sphenoidalis</b>	<i>n</i>	160	27	189	13
	<i>Min-Mak (Medyan)</i>	0,7-3,8 (2,3)	0,6-2,8 (1,2)	0,6-4,2 (2,3)	0,8-3 (1,4)
	<i>Ort±Ss</i>	2,19±0,78	1,38±0,61	2,22±0,86	1,50±0,57
	<i>p</i>	<sup>a</sup> 0,882		<sup>b</sup> 0,092	

	<i>p</i>		<sup>a</sup> <b>0,001**</b>		<sup>b</sup> <b>0,003**</b>
<b>Sol Sinus Sphenoidalis</b>	<i>n</i>	69	23	88	13
	<i>Min-Mak (Medyan)</i>	0,6-3,4 (1,6)	0,7-2,4 (1,5)	0,6-3,5 (1,8)	0,8-1,8 (1,5)
	<i>Ort±Ss</i>	1,61±0,64	1,49±0,49	1,82±0,61	1,44±0,28
	<i>p</i>		<sup>a</sup> <b>0,386</b>		<sup>b</sup> <b>0,021*</b>
<b>Sağ Sinus Maxillaris</b>	<i>n</i>	161	28	191	13
	<i>Min-Mak (Medyan)</i>	1,2-3,6 (2,6)	1,2-3,6 (2,7)	0,9-4,1 (2,8)	0,9-3,7 (2,3)
	<i>Ort±Ss</i>	2,57±0,54	2,64±0,68	2,70±0,67	2,19±0,82
	<i>p</i>		<sup>a</sup> <b>0,546</b>		<sup>b</sup> <b>0,026*</b>
<b>Sol Sinus Maxillaris</b>	<i>n</i>	160	28	190	13
	<i>Min-Mak (Medyan)</i>	0,8-5,2 (2,5)	1,5-4 (2,8)	1-3,9 (2,7)	1,3-3 (2,2)
	<i>Ort±Ss</i>	2,57±0,63	2,63±0,70	2,68±0,59	2,16±0,47
	<i>p</i>		<sup>a</sup> <b>0,674</b>		<sup>b</sup> <b>0,002**</b>
<b>Apertura Piriformis</b>	<i>n</i>	161	28	191	13
	<i>Min-Mak (Medyan)</i>	1,6-2,5 (2)	1,6-2,6 (2,1)	1,6-2,7 (2,1)	2,0-2,7 (2,4)
	<i>Ort±Ss</i>	1,99±0,19	2,13±0,22	2,13±0,19	2,36±0,21
	<i>p</i>		<sup>a</sup> <b>0,012*</b>		<sup>b</sup> <b>0,001**</b>

<sup>a</sup>Student t Test  
\**p*<0.05

<sup>b</sup>Mann Whitney U Test

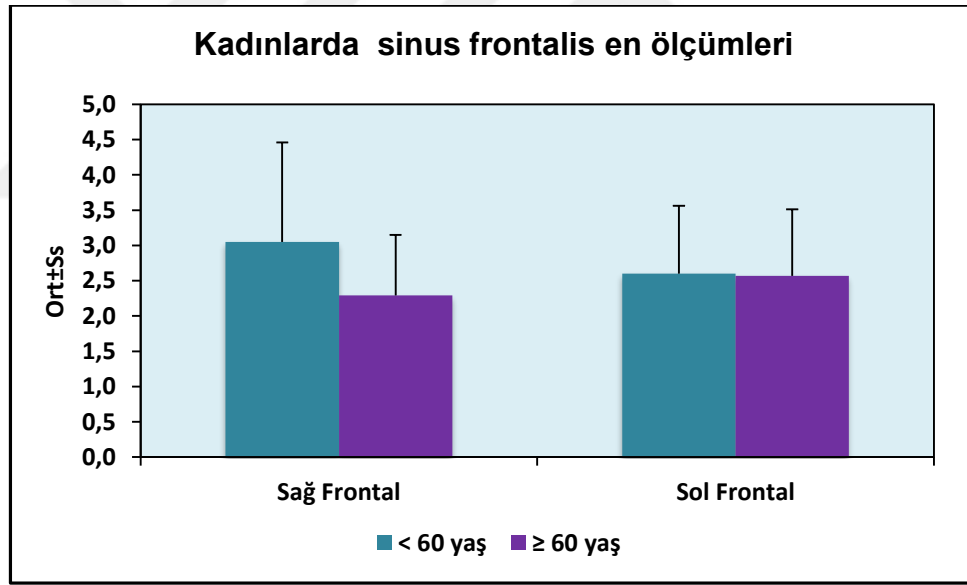
\*\**p*<0.01

### ***Kadın olgularda değerlendirmeler;***

Kadın olguların yaşlarına göre cranium en ölçümleri arasında istatistiksel olarak anlamlı farklılık saptanmamıştır ( $p>0.05$ ).

Kadın olguların yaşlarına göre sağ sinus frontalis en ölçümleri arasında istatistiksel olarak anlamlı farklılık saptanmıştır ( $p=0.001$ ;  $p<0.01$ ); 60 yaş ve üzeri kadın olgularda sağ sinus frontalis en ölçümleri, 60 yaşın altı olgulardan daha düşüktür.

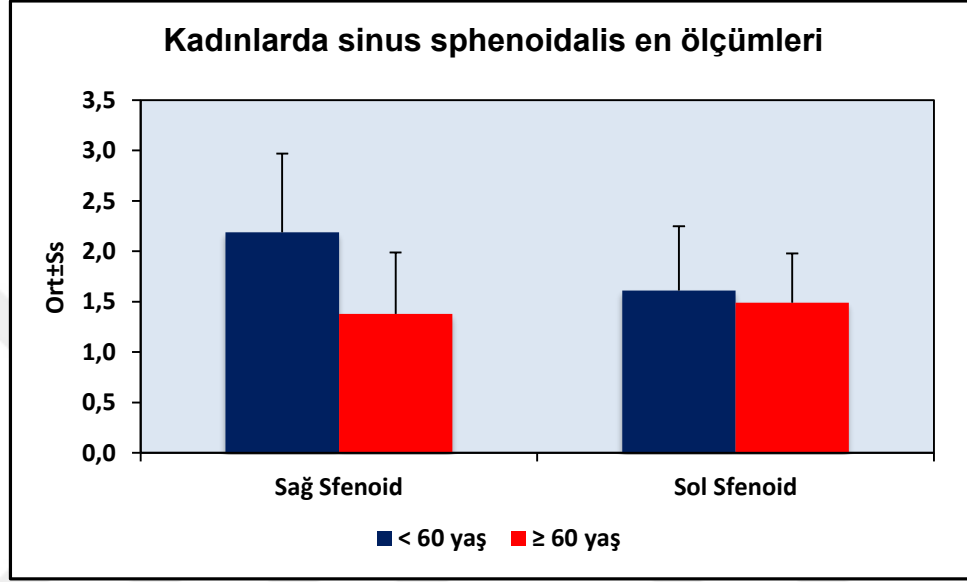
Kadın olguların yaşlarına göre sol sinus frontalis en ölçümleri arasında ise istatistiksel olarak anlamlı farklılık saptanmamıştır ( $p>0.05$ ).



***Şekil 6.19: Kadınlarda yaşlara göre sinüs frontalis en ölçümleri dağılımı***

Kadın olguların yaşlarına göre sağ sinus sphenoidalis en ölçümleri arasında istatistiksel olarak anlamlı farklılık saptanmıştır ( $p=0.001$ ;  $p<0.01$ ); 60 yaş ve üzeri kadın olgularda sağ sinus sphenoidalis en ölçümleri, 60 yaşın altı olgulardan daha düşüktür.

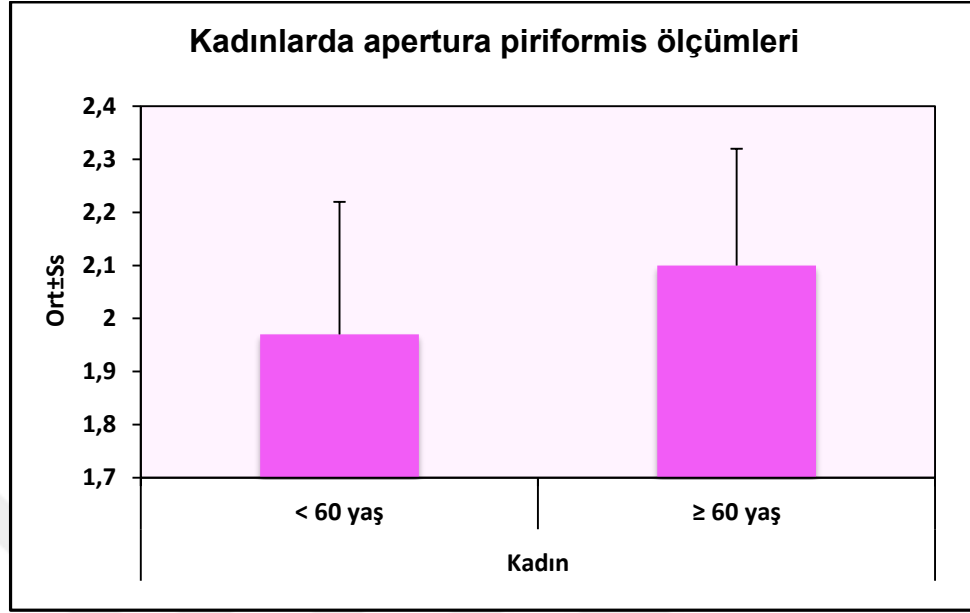
Kadın olguların yaşlarına göre sol sinus sphenoidalis en ölçümleri arasında ise istatistiksel olarak anlamlı farklılık saptanmamıştır ( $p>0.05$ ).



*Şekil 6.20: Kadınlarda yaşlara göre sinus sphenoidalis en ölçümleri dağılımı*

Kadın olguların yaşlarına göre sağ ve sol sinus maxillaris en ölçümleri arasında istatistiksel olarak anlamlı farklılık saptanmamıştır ( $p>0.05$ ).

Kadın olguların yaşlarına göre apertura piriformis ölçümleri arasında istatistiksel olarak anlamlı farklılık saptanmıştır ( $p=0.012$ ;  $p<0.05$ ); 60 yaş ve üzeri kadın olgularda apertura piriformis ölçümleri, 60 yaşın altı olgulardan daha yüksektir.



**Şekil 6.21: Kadınlarda yaşlara göre apertura piriformis ölçümleri dağılımı**

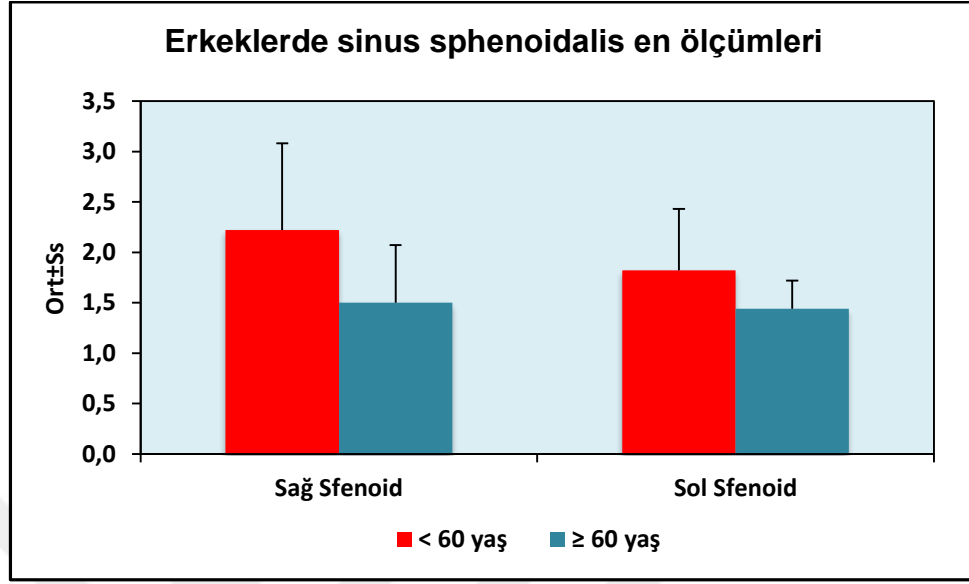
#### ***Erkek olgularda değerlendirmeler;***

Erkek olguların yaşlarına göre cranium en ölçümleri arasında istatistiksel olarak anlamlı farklılık saptanmamıştır ( $p>0.05$ ).

Erkek olguların yaşlarına göre sağ ve sol sinus frontal en ölçümleri arasında ise istatistiksel olarak anlamlı farklılık saptanmamıştır ( $p>0.05$ ).

Erkek olguların yaşlarına göre sağ sinus sphenoidalis en ölçümleri arasında istatistiksel olarak anlamlı farklılık saptanmıştır ( $p=0.003$ ;  $p<0.01$ ); 60 yaş ve üzeri erkek olgularda sağ sinus sphenoidalis en ölçümleri, 60 yaşın altı olgulardan daha düşüktür.

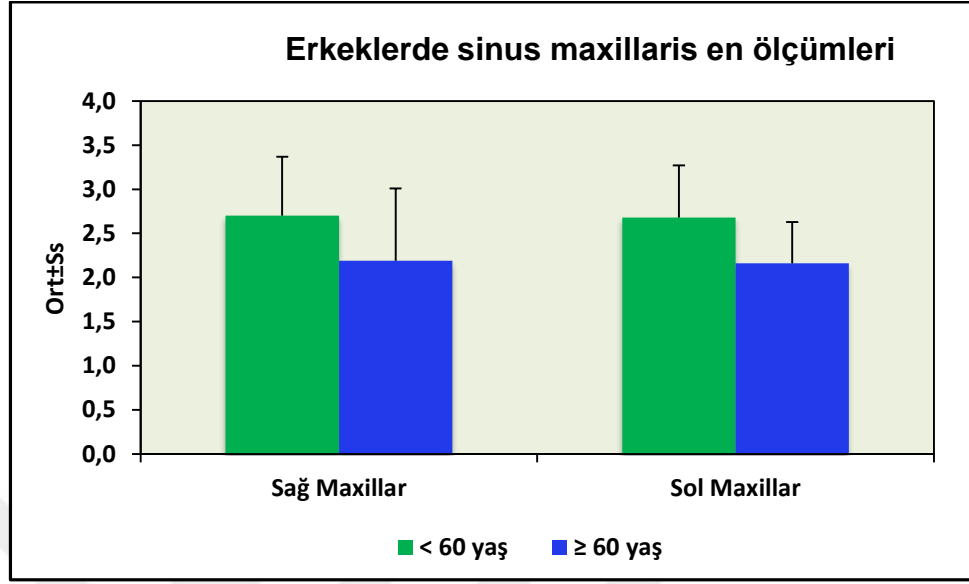
Erkek olguların yaşlarına göre sol sinus sphenoidalis en ölçümleri arasında istatistiksel olarak anlamlı farklılık saptanmıştır ( $p=0.021$ ;  $p<0.05$ ); 60 yaş ve üzeri erkek olgularda sol sinus sphenoidalis en ölçümleri, 60 yaşın altı olgulardan daha düşüktür.



**Şekil 6.22: Erkeklerle yaşlara göre sinus sphenoidalis en ölçümleri dağılımı**

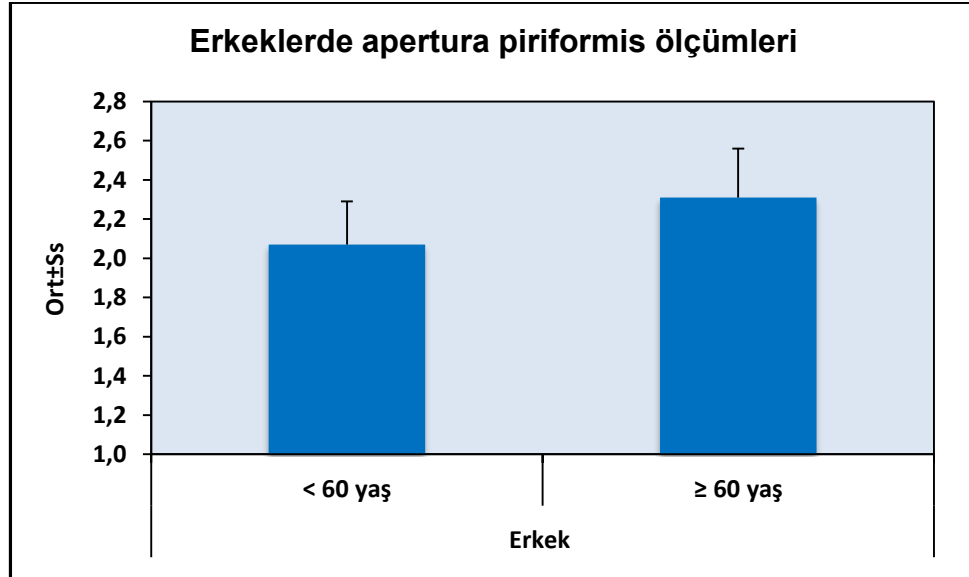
Erkek olguların yaşlarına göre sağ sinus maxillaris en ölçümleri arasında istatistiksel olarak anlamlı farklılık saptanmıştır ( $p=0.026$ ;  $p<0.05$ ); 60 yaş ve üzeri erkek olgularda sağ sinus maxillaris en ölçümleri, 60 yaşın altı olgulardan daha düşüktür.

Erkek olguların yaşlarına göre sol sinus maxillaris en ölçümleri arasında istatistiksel olarak anlamlı farklılık saptanmıştır ( $p=0.002$ ;  $p<0.01$ ); 60 yaş ve üzeri erkek olgularda sol sinus maxillaris en ölçümleri, 60 yaşın altı olgulardan daha düşüktür.



*Şekil 6.23: Erkeklerde yaşlara göre sinus maxillaris en ölçümleri dağılımı*

Erkek olguların yaşlarına göre apertura piriformis ölçümleri arasında istatistiksel olarak anlamlı farklılık saptanmıştır ( $p=0.001$ ;  $p<0.01$ ); 60 yaş ve üzeri erkek olgularda apertura piriformis ölçümleri, 60 yaşın altı olgulardan daha yüksektir.



*Şekil 6.24: Erkeklerde yaşlara göre apertura piriformis ölçümleri dağılımı*



**Tablo 6.9: Kadın ve Erkek Olgularda; Yaşlara Göre Boy Ölçümlerinin Değerlendirilmesi**

Boy ölçümleri (cm)		Cinsiyet			
		Kadın		Erkek	
		< 60 yaş	≥ 60 yaş	< 60 yaş	≥ 60 yaş
<b>Cranium</b>	<i>N</i>	161	28	191	13
	<i>Min-Mak</i>	12,9-18,6	13,9-16,3	12,2-18,7	13-16 (14,7)
	<i>(Medyan)</i>	(15,2)	(15,1)	(15,4)	
	<i>Ort±Ss</i>	15,18±0,92	15,03±0,56	15,38±0,96	14,82±0,91
	<i>p</i>	<sup>a</sup> 0,266		<sup>b</sup> 0,049*	
<b>Sağ Sinus Frontalis</b>	<i>n</i>	158	25	189	13
	<i>Min-Mak</i>	0,3-3,2 (0,8)	0,3-1,1 (0,6)	0,3-3,5 (1,1)	0,5-1,8 (1)
	<i>(Medyan)</i>				
	<i>Ort±Ss</i>	0,83±0,37	0,68±0,24	1,14±0,43	1,04±0,39
	<i>p</i>	<sup>a</sup> 0,053		<sup>b</sup> 0,380	
<b>Sol Sinus Frontalis</b>	<i>n</i>	121	23	139	13
	<i>Min-Mak</i>	0,3-2,4 (0,8)	0,5-1,1 (0,8)	0,3-4,1 (1,1)	0,4-5,9 (0,9)
	<i>(Medyan)</i>				
	<i>Ort±Ss</i>	0,86±0,36	0,79±0,18	1,18±0,49	1,42±1,43
	<i>p</i>	<sup>a</sup> 0,359		<sup>b</sup> 0,343	
<b>Sağ Sinus Sphenoidalis</b>	<i>n</i>	160	27	189	13
	<i>Min-Mak</i>	0,8-5,1 (2,8)	0,7-4,1 (1,8)	0,8-6,1 (3,1)	0,8-3,7 (2,2)
	<i>(Medyan)</i>				

	<i>Ort±Ss</i>	2,79±0,85	1,92±0,80	2,90±0,94	2,12±0,86
	<i>p</i>	<sup>a</sup> 0,001**		<sup>b</sup> 0,004**	
<b>Sol Sinus Sphenoidalis</b>	<i>n</i>	69	23	88	13
	<i>Min-Mak (Medyan)</i>	0,7-3,7 (2,3)	0,8-4,1 (2,2)	0,7-5,5 (2,5)	1-3,3 (2,6)
	<i>Ort±Ss</i>	2,21±0,70	2,09±0,76	2,49±0,80	2,37±0,64
	<i>p</i>	<sup>a</sup> 0,496		<sup>b</sup> 0,689	
<b>Sağ Sinus Maxillaris</b>	<i>n</i>	161	28	191	13
	<i>Min-Mak (Medyan)</i>	2,2-4,8 (3,4)	1,3-4 (3,2)	1,2-4,6 (3,6)	2,5-3,7 (3,4)
	<i>Ort±Ss</i>	3,37±0,41	3,17±0,54	3,50±0,49	3,25±0,40
	<i>p</i>	<sup>a</sup> 0,024*		<sup>b</sup> 0,037*	
<b>Sol Sinus Maxillaris</b>	<i>n</i>	160	28	190	13
	<i>Min-Mak (Medyan)</i>	1,9-4,9 (3,4)	2,4-4,1 (3,4)	2,1-4,7 (3,6)	2,4-4,1 (3,2)
	<i>Ort±Ss</i>	3,36±0,46	3,32±0,43	3,52±0,43	3,35±0,42
	<i>p</i>	<sup>a</sup> 0,682		<sup>b</sup> 0,092	
	<sup>a</sup> Student t Test	<sup>b</sup> Mann Whitney U Test		** <i>p</i> <0.01	
	* <i>p</i> <0.05				

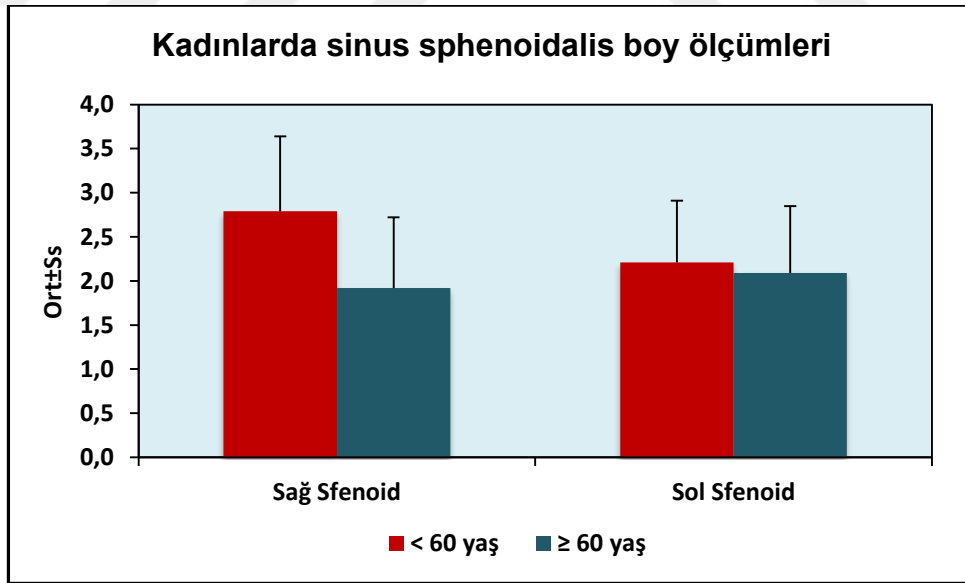
### ***Kadın olgularda değerlendirmeler;***

Kadın olguların yaşlarına göre cranium boy ölçümleri arasında istatistiksel olarak anlamlı farklılık saptanmamıştır ( $p>0.05$ ).

Kadın olguların yaşlarına göre sağ ve sol sinus frontalis boy ölçümleri arasında istatistiksel olarak anlamlı farklılık saptanmamıştır ( $p>0.05$ ).

Kadın olguların yaşlarına göre sağ sinus sphenoidalis boy ölçümleri arasında istatistiksel olarak anlamlı farklılık saptanmıştır ( $p=0.001$ ;  $p<0.01$ ); 60 yaş ve üzeri kadın olgularda sağ sinus sphenoidalis boy ölçümleri, 60 yaşın altı olgulardan daha düşüktür.

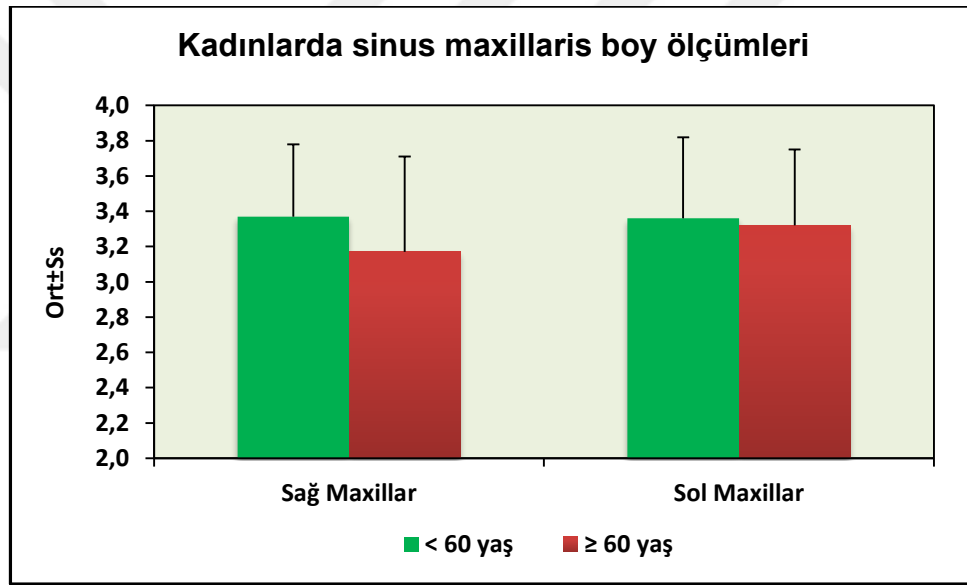
Kadın olguların yaşlarına göre sol sinus sphenoidalis boy ölçümleri arasında ise istatistiksel olarak anlamlı farklılık saptanmamıştır ( $p>0.05$ ).



***Şekil 6.25: Kadınlarda yaşlara göre sinüs sphenoidalis boy ölçümleri dağılımı***

Kadın olguların yaşlarına göre sağ sinus maxillaris boy ölçümleri arasında istatistiksel olarak anlamlı farklılık saptanmıştır ( $p=0.024$ ;  $p<0.05$ ); 60 yaş ve üzeri kadın olgularda sağ sinus maxillaris boy ölçümleri, 60 yaşın altı olgulardan daha düşüktür.

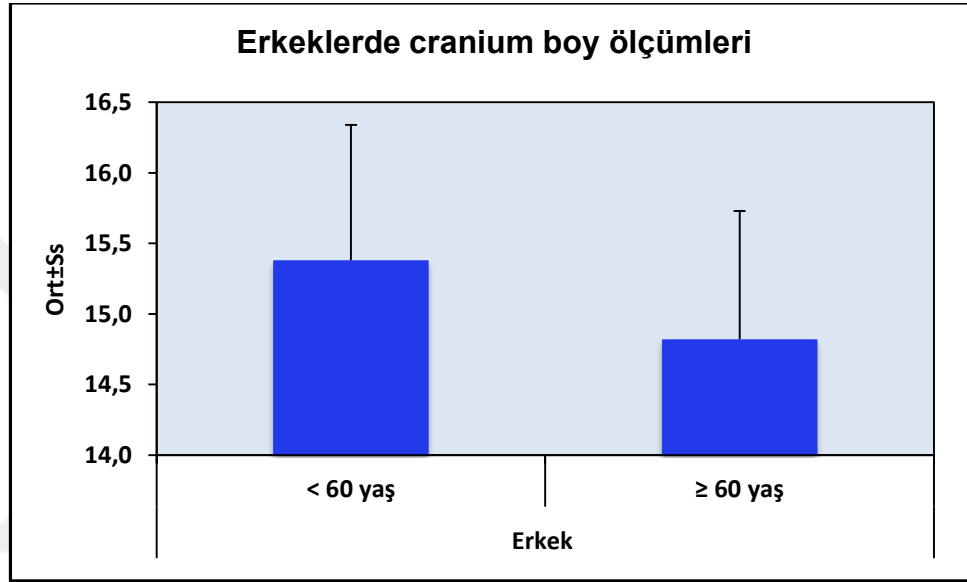
Kadın olguların yaşlarına göre sol sinus maxillaris boy ölçümleri arasında istatistiksel olarak anlamlı farklılık saptanmamıştır ( $p>0.05$ ).



*Şekil 6.26: Kadınlarda yaşlara göre sinus maxillaris boy ölçümleri dağılımı*

### ***Erkek olgularda deęerlendirmeler;***

Erkek olguların yařlarına gre cranium boy lmleri arasında istatistiksel olarak anlamlı farklılık saptanmıřtır ( $p=0.049$ ;  $p<0.05$ ); 60 yař ve zeri erkek olgularda cranium boy lmleri, 60 yařın altı olgulardan daha dřktr.

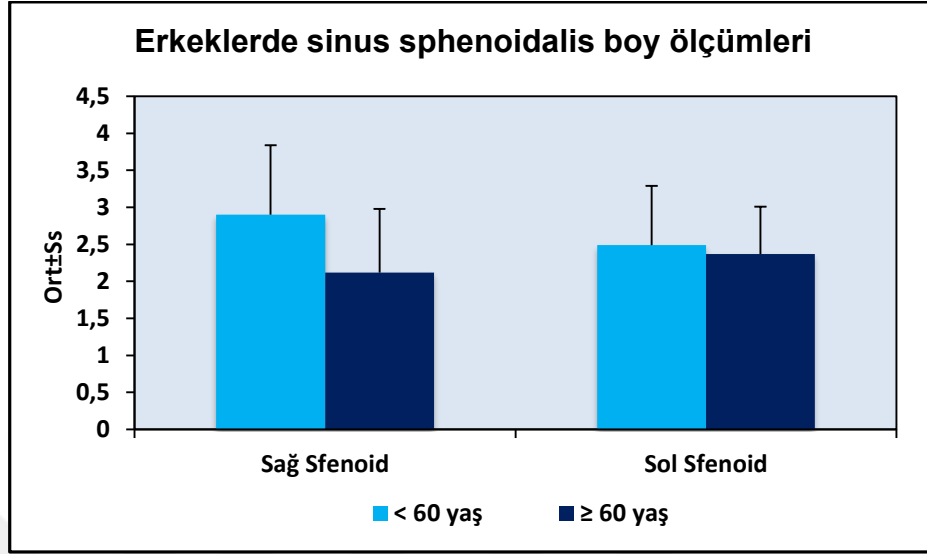


***řekil 6.27: Erkeklerde yařlara gre cranium boy lmleri daęılımı***

Erkek olguların yařlarına gre saę ve sol sinus frontalis boy lmleri arasında istatistiksel olarak anlamlı farklılık saptanmamıřtır ( $p>0.05$ ).

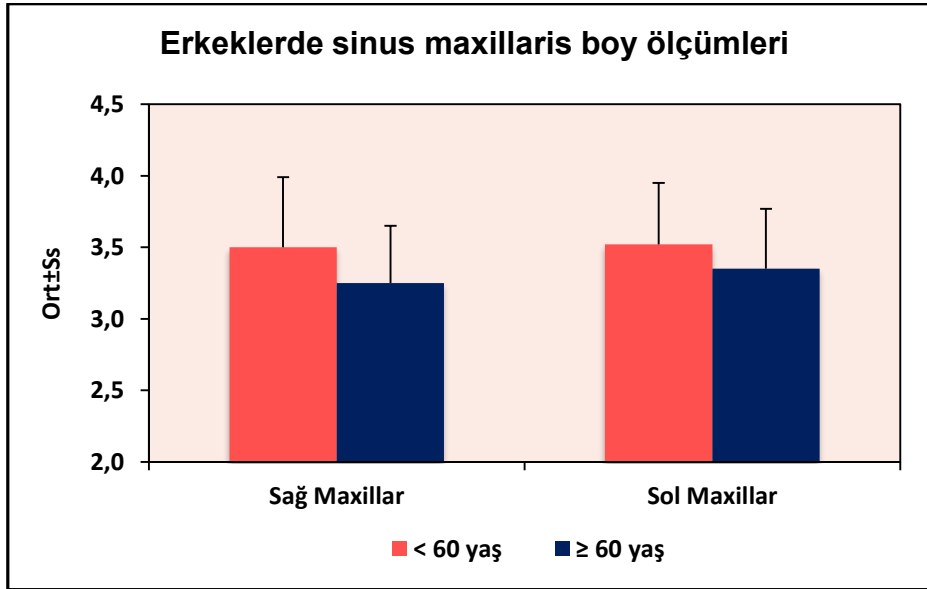
Erkek olguların yařlarına gre saę sinus sphenoidalis boy lmleri arasında istatistiksel olarak anlamlı farklılık saptanmıřtır ( $p=0.004$ ;  $p<0.01$ ); 60 yař ve zeri erkek olgularda saę sinus sphenoidalis boy lmleri, 60 yařın altı olgulardan daha dřktr.

Erkek olguların yařlarına gre sol sinus sphenoidalis boy lmleri arasında ise istatistiksel olarak anlamlı farklılık saptanmamıřtır ( $p>0.05$ ).



**Şekil 6.28: Erkeklerde yaşlara göre sinus sphenoidalis boy ölçümleri dağılımı**

Erkek olguların yaşlarına göre sağ sinus maxillaris boy ölçümleri arasında istatistiksel olarak anlamlı farklılık saptanmıştır ( $p=0.037$ ;  $p<0.05$ ); 60 yaş ve üzeri erkek olgularda sağ sinus maxillaris boy ölçümleri, 60 yaşın altı olgulardan daha düşüktür. Erkek olguların yaşlarına göre sol sinus maxillaris boy ölçümleri arasında istatistiksel olarak anlamlı farklılık saptanmamıştır ( $p>0.05$ ).



**Şekil 6.29: Erkeklerde yaşlara göre sinus maxillaris boy ölçümleri dağılımı**

**Tablo 6.10: Apertura ölçümleri ile Diğer En Ölçümlerinin İlişkisi**

<i>Apertura Piriformis (en) ile diğer ölçümlerin ilişkisi</i>		Cinsiyet		
		Toplam	Kadın	Erkek
Cranium	<b>r</b>	0,164	0,039	0,067
	<b>p</b>	<b>0,001**</b>	<b>0,591</b>	<b>0,339</b>
Sağ Sinus Frontalis	<b>r</b>	0,076	0,041	0,033
	<b>p</b>	<b>0,137</b>	<b>0,578</b>	<b>0,637</b>
Sol Sinus Frontalis	<b>r</b>	0,136	0,162	-0,015
	<b>p</b>	<b>0,019*</b>	<b>0,053</b>	<b>0,856</b>
Sağ Sinus Sphenoidalis	<b>r</b>	-0,130	-0,075	-0,232
	<b>p</b>	<b>0,010*</b>	<b>0,305</b>	<b>0,001**</b>
Sol Sinus Sphenoidalis	<b>r</b>	0,145	0,026	0,161
	<b>p</b>	<b>0,044*</b>	<b>0,803</b>	<b>0,107</b>
Sağ Sinus Maxillaris	<b>r</b>	-0,081	-0,003	-0,193
	<b>p</b>	<b>0,108</b>	<b>0,967</b>	<b>0,006**</b>
Sol Sinus Maxillaris	<b>r</b>	-0,051	-0,013	-0,127
	<b>p</b>	<b>0,318</b>	<b>0,857</b>	<b>0,070</b>

*r*: Pearson Korelasyon Katsayısı      \*\**p*<0.01

### **Tüm olgularda;**

Apertura piriformis ölçümü ile cranium en ölçümü arasında pozitif yönlü (cranium en ölçümü arttıkça, apertura ölçümü de artan) %16.4 düzeyinde istatistiksel olarak anlamlı zayıf ilişki saptanmıştır (r:0.164; p:0.001; p<0.01). Apertura piriformis ölçümü ile sol sinus frontalis en ölçümü arasında pozitif yönlü %13.6 düzeyinde istatistiksel olarak anlamlı zayıf ilişki saptanmıştır (r:0.136; p:0.019; p<0.05).

Apertura piriformis ölçümü ile sağ sinus sphenoidalis en ölçümü arasında negatif yönlü (sağ sinus sphenoidalis en ölçümü arttıkça, apertura ölçümü azalan) %13.0 düzeyinde istatistiksel olarak anlamlı zayıf ilişki saptanmıştır (r:-0.130; p:0.010; p<0.05). Apertura piriformis ölçümü ile sol sinus sphenoidalis en ölçümü arasında pozitif yönlü (sol sinus sphenoidalis en ölçümü arttıkça, apertura piriformis ölçümü de artan) %14.5 düzeyinde istatistiksel olarak anlamlı zayıf ilişki saptanmıştır (r:0.145; p:0.044; p<0.05).



**Tablo 6.11: Cinsiyet ve Yaşa Göre Apertura Piriformis Ölçümleri ile Diğer En Ölçümlerinin İlişkisi**

		Cinsiyet					
		Toplam		Kadın		Erkek	
		< 60 yaş	≥ 60 yaş	< 60 yaş	≥ 60 yaş	< 60 yaş	≥ 60 yaş
<i>Apertura Piriformis (en) ile diğer ölçümlerinin ilişkisi</i>							
Cranium	<b>r</b>	0,215	-0,012	0,112	-0,306	0,098	0,046
	<b>p</b>	<b>0,001**</b>	<b>0,941</b>	<b>0,158</b>	<b>0,113</b>	<b>0,180</b>	<b>0,882</b>
Sağ Sinus Frontalis	<b>r</b>	0,123	-0,005	0,109	-0,061	0,082	-0,163
	<b>p</b>	<b>0,022*</b>	<b>0,974</b>	<b>0,174</b>	<b>0,771</b>	<b>0,261</b>	<b>0,595</b>
Sol Sinus Frontalis	<b>r</b>	0,185	-0,011	0,197	0,040	0,039	-0,099
	<b>p</b>	<b>0,003**</b>	<b>0,951</b>	<b>0,030*</b>	<b>0,856</b>	<b>0,649</b>	<b>0,747</b>
Sağ Sinus Sphenoidalis	<b>r</b>	-0,099	0,112	-0,021	0,185	-0,186	-0,497
	<b>p</b>	<b>0,064</b>	<b>0,491</b>	<b>0,796</b>	<b>0,357</b>	<b>0,011*</b>	<b>0,084</b>
Sol Sinus Sphenoidalis	<b>r</b>	0,247	-0,126	0,139	-0,238	0,252	0,470
	<b>p</b>	<b>0,002**</b>	<b>0,463</b>	<b>0,255</b>	<b>0,274</b>	<b>0,018*</b>	<b>0,105</b>

Sağ Sinus	<b>r</b>	-0,057	-0,145	0,017	-0,142	-0,182	0,033
Maxillaris							
	<b>p</b>	<b>0,287</b>	<b>0,364</b>	<b>0,831</b>	<b>0,471</b>	<b>0,012*</b>	<b>0,914</b>
Sol Sinus	<b>r</b>	-0,004	-0,257	-0,001	-0,116	-0,065	-0,307
Maxillaris							
	<b>p</b>	<b>0,944</b>	<b>0,104</b>	<b>0,994</b>	<b>0,558</b>	<b>0,374</b>	<b>0,308</b>

*r: Pearson Korelasyon Katsayısı*

*r: Spearman's Korelasyon Katsayısı*

**\*\* $p < 0.01$**

**\* $p < 0.05$**

### **60 yaşın altındaki tüm olgularda;**

Apertura piriformis ölçümü ile cranium en ölçümü arasında pozitif yönlü %21.5 düzeyinde istatistiksel olarak anlamlı ilişki saptanmıştır (r:0.215; p:0.001; p<0.01).

Apertura piriformis ölçümü ile sağ sinus frontalis en ölçümleri arasında pozitif yönlü %12.3 düzeyinde istatistiksel olarak anlamlı ilişki saptanmıştır (r:0.123; p:0.022; p<0.05).

Apertura piriformis ölçümü ile sol sinus frontalis en ölçümleri arasında da pozitif yönlü %18.5 düzeyinde istatistiksel olarak anlamlı ilişki saptanmıştır (r:0.158; p:0.003; p<0.01).

Apertura piriformis ölçümü ile sağ sinus sphenoidalis en ölçümleri arasında istatistiksel olarak anlamlı ilişki saptanmamıştır (p>0.05). Apertura piriformis ölçümü ile sol sinus sphenoidalis en ölçümleri arasında ise pozitif yönlü %24.7 düzeyinde istatistiksel olarak anlamlı ilişki saptanmıştır (r:0.247; p:0.002; p<0.01).

### **60 yaş ve üzerindeki tüm olgularda;**

Apertura piriformis ölçümü ile cranium en ölçümü arasında istatistiksel olarak anlamlı ilişki saptanmamıştır (p>0.05).

Apertura piriformis ölçümü ile sağ ve sol sinus frontalis en ölçümleri arasında istatistiksel olarak anlamlı ilişki saptanmamıştır (p>0.05).

Apertura piriformis ölçümü ile sağ ve sol sinus sphenoidalis en ölçümleri arasında istatistiksel olarak anlamlı ilişki saptanmamıştır (p>0.05).

Apertura piriformis ölçümü ile sağ ve sol sinus maxillaris en ölçümleri arasında istatistiksel olarak anlamlı ilişki saptanmamıştır (p>0.05).

### **60 yaşın altındaki kadın olgularda;**

Apertura piriformis ölçümü ile sağ sinus frontalis en ölçümleri arasında istatistiksel olarak anlamlı ilişki saptanmamıştır ( $p>0.05$ ).

Apertura piriformis ölçümü ile sol sinus frontalis en ölçümleri arasında pozitif yönlü %19.7 düzeyinde istatistiksel olarak anlamlı ilişki saptanmıştır ( $r:0.197$ ;  $p:0.030$ ;  $p<0.05$ ).

### **60 yaşın altındaki erkek olgularda;**

Apertura piriformis ölçümü ile sağ sinus sphenoidalis en ölçümü arasında negatif yönlü %18.6 düzeyinde istatistiksel olarak anlamlı ilişki saptanmıştır ( $r:-0.186$ ;  $p:0.011$ ;  $p<0.05$ ). Apertura piriformis ölçümü ile sol sinus sphenoidalis en ölçümü arasında pozitif yönlü %25.2 düzeyinde istatistiksel olarak anlamlı ilişki saptanmıştır ( $r:0.252$ ;  $p:0.018$ ;  $p<0.05$ ).

Apertura piriformis ölçümü ile sağ sinus maxillaris en ölçümü arasında negatif yönlü %18.2 düzeyinde istatistiksel olarak anlamlı ilişki saptanmıştır ( $r:-0.182$ ;  $p:0.012$ ;  $p<0.05$ ).

### **Korelasyon katsayısının (r) değerlendirilmesi aşağıdaki ölçüte göre yapılır:**

0 - 0,25 Çok zayıf

0,26 - 0,49 zayıf

0,50 - 0,69 orta

0,70 - 0,89 iyi

0,90 - 1,00 çok iyi

## 7. TARTIŞMA

Sinus paranasalis'ler sinus maxillaris, sinus frontalis, sinus sphenoidalis ile etmoid hava hücrelerinden oluşan craniyofasiyal kompleksin dört bileşenidir. Sinus paranasales neurocranium ile viscerocranium'da yer alan ve iç duvarları mukoza ile kaplı boşluklardır. Görevleri tam olarak bilinmemekle birlikte sesin rezonansı, başın ağırlığını hafifletme, solunum havasını nemlendirme, beynin ısını koruma gibi fonksiyonlar ile ilgili oldukları düşünülmektedir (1). Sinus paranasales, çocuklarda genellikle rudimenterdir. Sinus paranasales'in şekil ve hacimleri bireyler arasında farklılık gösterir (55,57).

Bilgisayarlı tomografi (BT) sinozal kavite ile craniofacial kemiklerin değerlendirilmesinde kusursuz bir görüntüleme yöntemidir. BT ile sinozal kavite ve uzantıları ayrıntılı olarak incelenebilir. BT ile yapılan incelemelerde çoğunlukla üç mm'lik kesitler üzerinde ölçümler yapılır (45).

Sinus paranasales'in BT incelemelerinde genellikle koronal ve axial plan çekimleri kullanılır. Mukozal bir hastalık teşhisi durumunda ise axial kesitler alınmalıdır. Axial kesitler orbitomeatal hatta veya sert damağa paralel olarak alınır (45).

Üst solunum yollarının girişini cavitas nasi oluşturur. Cavitas nasi'de yer alan geçitler, sinus paranasales ile doğrudan bağlantılıdır. Sinozal bölgede herhangi bir sebeple oluşan inflamasyon, sinüslerin pnömatizasyonunu ve drenajını bozarak hastalıklara zemin hazırlamaktadır (51,52). Sinozal bölgede sıklıkla gözlenen inflamasyonlar sebebi ile BT üzerinde oldukça fazla inceleme ihtiyacı duyulmaktadır.

Sinozal bölgeyi apertura piriformis ile birlikte değerlendirdiğimiz çalışmamızda cinsiyete ve yaşa bağlı olarak değişen varyasyonlar gözledik. Retrospektif olarak yapılan bu çalışmaya hiç bir craniyal patolojisi bulunmayan 18-91 yaş aralığındaki 393 (189 kadın, 204 erkek ile < 60, 352 ve ≥ 60, 41 yaş kadın ve erkek) olgu dahil edilmiştir. Olgularda cranium ve sinus paranasales en ve boy ile apertura piriformis genişliğini multislice BT cihazı (scan setting, 102 kV ve 150 mA; Philips Brilliance ICT 256;

Philips Medical Systems, the Netherlands) kullanılarak kemik algoritmasında ölçümüştür. Olguları kadın, erkek, altmış yaş üstü ve altmış yaş altı kişiler ile altmış yaş üstü kadın ve altmış yaş üstü erkek olmak üzere altı grupta karşılaştırarak inceledik.

Apertura piriformis ırklar üzerinde oldukça fazla varyasyon gösterir (56). Farklı ülkelerdeki çalışmalarda apertura piriformis, sinus paranasales ve kafatası ile ilgili çalışmalar olsa da biz çalışmamızda Türk ırkındaki bu değişkenlerin boyutlarını birbirleri ile karşılaştırmak ve bu yapılarda cinsiyete ve yaşa bağlı değişiklikleri kemik algoritmasında incelemeyi amaçladık.

Literatür incelendiğinde adli tıp çalışmalarında çeşitli nedenler ile kimlik ve cinsiyet tayini yapılamayan kişilerin belirlenmesi için kafatası yapısının incelenmesi gerektiği bildirilmiştir (9,82). Olguların cinsiyet ve yaşlarına göre cranium en ve boy ölçümlerini değerlendirdiğimiz bu çalışmamızın adli tıp incelemelerine katkı sağlayacağı düşünüldü.

Çalışmamızda olguların cinsiyetlerine göre cranium en ve boy ölçümleri arasında istatistiksel olarak anlamlı farklılık saptadık. Erkeklerin cranium en ve boy ölçümleri, kadınlardan daha yüksekti. Olguların yaşlarına göre cranium en ve boy ölçümleri arasında istatistiksel olarak anlamlı farklılık saptadık; 60 yaş ve üzeri olgularda cranium en ve boy ölçümleri, 60 yaşın altı olgulardan daha düşüktü. Erkek olguların yaşlarına göre cranium boy ölçümleri arasında istatistiksel olarak anlamlı farklılık saptadık; 60 yaş ve üzeri erkek olgularda cranium boy ölçümleri, 60 yaşın altı olgulardan daha düşüktü.

Önceki çalışmalarda, yaşla birlikte cranial kemiklerin, azalmış intracranial hacmin bir sonucu olarak, kalınlaştığı hipotezi öne sürülmüştür (83,84). Bu hipoteze göre kafatası intracranial hacim kaybını telafi eder ve kafa içi basıncını korumak için beyin omurilik sıvısını artırır. Kafatası şeklindeki yaşla meydana gelen yapısal değişiklikler mekanik güce karşı fizyolojik bir cevap olabilir (85). Sonuçta gri madde hacmi kaybı ve artmış cerebros spinal sıvıya bağlı olarak localize basınç değişiklikleri meydana gelir ve kemik yeniden şekillenebilir.

Apertura piriformis ile cranium en ölçümü kıyaslayarak değerlendirdiğimiz bu çalışmamızda tüm olgularda; bu iki değişken arasında pozitif yönlü (cranium en ölçümü arttıkça, apertura piriformis ölçümü de artan) %16.4 düzeyinde istatistiksel olarak anlamlı zayıf ilişki saptadık ( $r:0.164$ ;  $p:0.001$ ;  $p<0.01$ ). Çalışmamızda 60 yaşın altındaki tüm olgularda; apertura piriformis ile cranium en ölçümü arasında pozitif yönlü %21.5 düzeyinde istatistiksel olarak anlamlı ilişki saptadık ( $r:0.215$ ;  $p:0.001$ ;  $p<0.01$ ).

Urban, et al.(9), bir çalışmasında GPA (Bağımsız değişkenleri değerlendirmek için kullanılan istatistiksel analiz) kullanarak yetişkin kafataslarından elde ettiği sonuçların, istatistiksel analizini yapmıştır. Buna göre frontal ve posterior parietal bölgelerdeki nispi azalma, inferior parietal ve temporal bölgelerde göreceli genişleme ile şekil değişikliğinin meydana geldiğini belirtmiştir. Çalışmalarında bizim çalışmamıza benzer olarak cinsiyetlerde yaşa bağlı olarak kafa hacminin azaldığı gözlemlenmiştir; bununla birlikte, istatistiksel olarak anlamlı şekil değişiklikleri, çoğunlukla erkeklerde meydana geldiği bildirilmiştir.

Artan yaşla birlikte beyin gri cevher hacmi kaybının en belirgin olduğu bölgeler frontal ve posterior parietal alanlarıdır. Bu alanlarda gri cevher kaybına bağlı olarak kafadaki frontal ve posterior parietal bölgelerde kompresyonlar meydana gelir. Otuz yaşına kadar gri cevherde artış gözlenir ve bu artış inferior parietal ile temporal bölgelerin genişlemesine yol açar. Daha sonraki yıllarda ise gri cevher kaybında stabil bir düşüş olur. İç kafatası şeklindeki lokal değişiklikler, dış kafatasındaki değişikliklerle benzer şekilde yansır (60). Kafatası şekli ve volumetrik beyin değişiklikleri beyin hacmi ile kafatası morfolojisindeki yaşa bağlı değişiklikler arasındaki ilişkiyi açıklayabilir.

Asghar, A. ve ark.(6) bir çalışmasında çeşitli ırklar üzerinde yapılmış olan apertura ölçümleri ile kıyaslamış ve apertura piriformis'in iklim, ırk ve coğrafi farklılıklara bağlı olarak ortaya çıkan değişkenleri göstermiştir. Bu kıyaslamaya göre tüm ırklardaki erkek olgularda apertura piriformis genişliği ve yüksekliği kadın olgulara göre anlamlı ölçüde yüksek çıkmıştır. Asghar et al. (6), 40 Hint kökenli bireylerde kafatası üzerinde apertura piriformis'in en ve boy ölçümünü yapmıştır. Çalışmalarında

kadınlarda aperura piriformis ortalama genişliđi  $22.77 \pm 1.57$  mm, erkeklerde  $24.9 \pm 1.59$  mm, kadınlarda apertura piriformis ortalama uzunluk  $29.57 \pm 3.28$  mm, erkeklerde  $31.16 \pm 3.58$  mm olarak ölçmüřlerdir.

Bizim çalışmamızda yukarıda bahsi geçen çalışmaya benzer olarak olguların cinsiyetlerine göre apertura piriformis ölçümleri arasında istatistiksel olarak anlamlı farklılık saptadık; erkeklerin apertura piriformis ölçümleri kadınlardan daha yüksekti. Ayrıca olguların yaşlarına göre apertura piriformis ölçümleri arasında istatistiksel olarak anlamlı farklılık saptadık; 60 yaş ve üzeri olgularda apertura piriformis ölçümleri, 60 yaşın altı olgulardan daha yüksektir.

Apertura piriformis'in maksimum genişliđi yaşlanma süreci ile artar (65). Bu deđişim lateral ve inferior duvarların şekillenmesini sağlar (58,59). Bizim çalışmamızda gözlenen apertura piriformis oranındaki deđişiklikler, önceki yazarların bulgularını doğrulayarak, yaşlanma sürecindeki apertura piriformis boyutundaki artışını yansıtmaktadır.

Hommerich et al. (12) Almanlarda kemik algoritmasında yapmış olduđu bir çalışmada, apertura piriformis'in üst genişliđi için ortalama deđer, 15.7 mm, alt genişlik için ortalama deđer 23.1 mm olarak bulunmuřtur. Aksu, et al. (5), çalışmalarında batı Anadolu yetişkin insanına ait kafatası örneklerinde apertura piriformis genişliđi ve yüksekliđini morfolometrik olarak deđerlendirmiş, apertura piriformis genişliđini  $23.24 \pm 2.00$  mm ve apertura piriformis yüksekliđini  $33.03 \pm 4.36$  mm olarak bildirmiřtir.

Biz çalışmamızda apertura piriformis ortalama genişliđini 60 yaş altı kadın olgularda  $19,9 \pm 0,19$ , 60 yaş ve üzeri kadın olgularda  $21,3 \pm 0,22$ , 60 yaş altı erkek olgularda  $21,3 \pm 0,19$ , 60 yaş ve üzeri erkek olgularda  $23,6 \pm 0,21$  mm ölçtük.

Bizim çalışmamızda diđer çalışmalardan farklı olarak olguları kadın ve erkek ile altmış yaş üstü kadın ve altmış yaş üstü erkek olmak üzere dört farklı grupta inceledik.



Literatürde apertura piriformis ölçümleri kadın ve erkek olgular olmak üzere iki farklı grupta incelenmiş ve bu çalışmaların sonucunda kadın ve erkek olgularda ölçülen apertura piriformis sonuçları bizim çalışmamızdan farklı olarak daha yüksek çıkmıştır.

Ofodile, F.A.(7), etnik gruplardaki kişilere ait kafataslarında apertura piriformis genişliğini ölçmüştür. Çalışmalarında, batı Afrikadaki Ashtani kabilesinde 26,50 mm, Avusturyalılarda 21,60 mm, Amerikan yerlilerinde 25,20 mm ve Amerikalılarda 23,40 mm olarak bulmuştur. Çalışmalarında Ashtanilerde apertura piriformis oval şekilli, Amerikalı, Avusturyalı ve yerlilerde apertura piriformis'in triangular şeklinde olduğunu belirtmişlerdir.

Hoffman et al. (63), Amerika Birlesik Devletlerindeki 182 siyahi ve beyaz ırklara ait erkek kafatasında apertura piriformis genişliğini ölçmüştür. Buna göre Amerikan beyaz erişkinlerde  $23,7 \pm 1,6$  mm, siyahi erişkinlerde  $26,7 \pm 2,3$  mm olduğunu çalışmasında bildirmiştir

Hwang et al. (64), Koreli yetişkin kafatasında apertura piriformis genişliğini ve os nasale uzunluğunu morfometrik ölçümler yaparak tanımlamışlardır. Çalışmalarında, apertura piriformis yüksekliği erkeklerde  $30.1 \pm 2.6$  mm, kadınlarda  $28.0 \pm 2.8$  m; apertura piriformis'in üst genişliği erkeklerde  $16.8 \pm 2.6$  mm, kadınlarda  $17.0 \pm 2.0$  mm; apertura piriformis'in alt genişliği erkeklerde  $25.7 \pm 1.7$  mm, kadınlarda  $25.4 \pm 2.1$  mm olarak ölçmüştür.

Naser et al. (53) kemik algoritmasında İranlılarda apertura piriformis genişliğini kadınlarda  $23.77 \pm 2.58$  mm, erkeklerde  $25.67 \pm 1.79$  mm olarak ölçmüştür. Landim et al.(13), cephalometrik radyogramlardan yaptıkları ölçümlerde apertura piriformis değerini burun genişliği olarak tanımlamış ve ortalama 31,55 mm bulmuştur.

Apertura piriformis ölçümlerinde saptanan bu farklılık ölçümlerde kullanılan yöntemlere, populasyonlar arasındaki anatomik farklılıklara ya da olguların yaşadıkları iklim değişikliğine bağlı olabilir.

Biz çalışmamızda apertura piriformis en ölçümü ile sinus paranasales en ölçümlerini değerlendirdik. Çalışmamızda apertura piriformis en ölçümü ile sağ sinus frontalis en ölçümleri arasında %12.3, sol sinus frontalis en ölçümleri arasında %18.5 düzeyinde, apertura piriformis en ölçümü ile sol sinus sphenoidalis en ölçümleri arasında ise pozitif yönlü %24.7 düzeyinde istatistiksel olarak anlamlı ilişki saptadık. Altmış yaşın altındaki kadın olgularda apertura piriformis en ölçümü ile sol sinus frontalis en ölçümleri arasında pozitif yönlü %19.7 düzeyinde istatistiksel olarak anlamlı ilişki saptadık.

Altmış yaşın altındaki erkek olgularda apertura piriformis en ölçümü ile sağ sinus sphenoidalis en ölçümü arasında negatif yönlü %18.6 düzeyinde istatistiksel olarak anlamlı ilişki saptadık. Apertura piriformis en ölçümü ile sol sinus sphenoidalis en ölçümü arasında pozitif yönlü %25.2 düzeyinde istatistiksel olarak anlamlı ilişki saptadık. Apertura piriformis en ölçümü ile sağ sinus maxillaris en ölçümü arasında negatif yönlü %18.2 düzeyinde istatistiksel olarak anlamlı ilişki saptadık.

Verma et al. (67) cephalogram üzerinde yaptığı bir çalışmasında adli soruşturmalarda kimliği bilinmeyen kişiyi teşhis etmek ve kişinin cinsiyetinin belirlenmesinde sinus frontalis ile burnun yapısının bir arada incelenmesi gerekliliğini belirtmiştir. Çalışmalarında sinus frontalis yüksekliğini erkeklerde ortalama  $20.87 \pm 4.65$  mm, genişliğini  $61.66 \pm 8.38$  mm; kadınlarda  $15.36 \pm 5.07$  mm ve  $36.67 \pm 6.59$  mm olarak ölçmüştür.

Biz çalışmamızda kadın olguların yaşlarına göre sağ sinus frontalis en ölçümleri arasında istatistiksel olarak anlamlı farklılık saptadık ( $p=0.001$ ;  $p<0.01$ ); 60 yaş ve üzeri kadın olgularda sağ sinus frontalis en ölçümleri, 60 yaşın altı olgulardan daha düşüktü. Kadın olguların yaşlarına göre sol sinus frontalis en ölçümleri ile sol ve sağ sinus frontalis boy ölçümleri arasında ise istatistiksel olarak anlamlı farklılık saptamadık ( $p>0.05$ ). Erkek olguların yaşlarına göre değerlendirdiğimiz çalışmamızda sağ ve sol sinus frontalis en ve boy ölçümleri arasında istatistiksel olarak anlamlı farklılık saptamadık ( $p>0.05$ ).

David et al.(68) çalışmasındaki olguların ikisinde (%4'ünde) (bir kadın ve bir erkek bireyde) bilateral aplasia (frontal sinus olmaması) durumu ile karşılaştıklarını belirtmiştir. Ayrıca çalıştığı olguların %6'sında (bir erkek ve iki kadında; iki adet sağda ve bir adet solda). unilateral aplasia bulmuştur.

Bizim çalışmamızda da yukarıda bahsi geçen çalışmaya benzer olarak sinus frontalis ölçümlerini yaptığımız olguların %2'sinde bilateral aplasia, %4'ünde unilateral aplasia (sağda), %26'sında unilateral aplasia (solda ya da rudimenter sinus frontalis) varlığını gözlemledik. Çalışmamızda, bilateral veya unilateral aplasia gözlediğimiz olgularımızı istatistiki verilerimizin dışında bıraktık. Çalışmamızda Cohen, O. et al.(11) çalışmasına benzer olarak olguların yaşlarına göre sağ sinus frontalis en ölçümleri arasında da istatistiksel olarak anlamlı farklılık saptanmıştır. Çalışmamızda 60 yaş ve üzeri olgularda sağ sinus frontalis en ölçümleri, 60 yaşın altı olgulardan daha düşüktü.

Literatürde Soman et al. (69), diğer çalışmalara benzer olarak sinus frontalis'in uzunluk ve genişliğinin erkeklerde kadınlara göre daha yüksek olduğunu ölçmüşlerdir. Bahsi geçen çalışmada incelenen bireylerin %12'sinde bilateral aplasia ve rudimenter sinus frontalis, ile 6 kişide (%3) sadece sağ sinus frontalis'te unilateral aplasia gözlediklerini bildirmişlerdir.

Biz çalışmamızda olguların cinsiyetlerine göre sinüs frontalis ölçümünü değerlendirdik, erkeklerde ve kadınlarda sağ ve sol sinüs frontalis en ve boy ölçümleri arasında istatistiksel olarak anlamlı farklılık saptadık, erkeklerin sağ ve sol sinüs frontalis en ve boy ölçümleri kadınlardan daha yüksekti. Olguların yaşlarına göre sinus frontalis ölçümlerini değerlendirdiğimiz çalışmamızda istatistiksel olarak anlamlı farklılık saptadık; 60 yaş ve üzeri olgularda sinus frontalis ölçümleri, 60 yaşın altı olgulardan daha düşüktür.

Cohen, O. et al. (11) yaptığı bir çalışmada bizim çalışmamıza benzer sonuçlar ortaya koymuşlardır. Bu çalışmada 60 yaş ve üzeri olgularda sinüs maxillaris ve sinus sphenoidalis'in anlamlı olarak daha düşük bir hacmi olduğunu göstermiştir.

Sinus paranasales'in hacim ölçümleri yaş ve cinsiyete bağlı olarak değişimler gösterir. Bu sinusler'in hacimleri erkeklerde kadınlara göre daha geniştir. Sinus maxillaris ile sinus sphenoidalis'in volumlerinde yaşa bağlı olarak meydana gelen kemik dejenerasyonları sonucunda bu yapılarda küçülme gerçekleşir (11). Bu sonuçlar ileride uygulanacak craniofasial rekonstrüksiyon, diş impanları, sinus cerrahisi ve sinus patolojilerinde anlamlı olabilir.

Çalışmamızda olguları yaşlarına göre incelediğimizde, 60 yaş ve üzeri tüm olgularda sinus sphenoidalis ölçümlerimiz diğer çalışmalara benzer şekilde daha düşük bulunmuştur. Çalışmamızda olguların cinsiyetlerine göre sol sinus sphenoidalis en ölçümleri arasında istatistiksel olarak anlamlı farklılık saptadık; erkeklerin sol sinus sphenoidalis en ölçümleri, kadınlardan daha yüksekti. Olguların cinsiyetlerine göre sağ ve sol sinus sphenoidalis boy ölçümleri arasında istatistiksel olarak anlamlı farklılık saptadık; erkeklerin sağ ve sol sinus sphenoidalis boy ölçümleri kadınlardan daha yüksekti.

Yılmaz, N. (70) sinus sphenoidalis'in sağ ve sol ostium çapları açısından ölçüm yaptığı bir çalışmada kadın ve erkek olgularda istatistiksel olarak bir fark bulunmadığını, yaşa bağlı olarak ostium sinus sphenoidalis çapı değerlendirildiğinde, sol taraf ostium çaplarında yaş ile birlikte anlamlı bir azalma tespit ettiğini belirtmiştir. Transsphenoidal hipofiz cerrahisinde sinus sphenoidalis'e ostium sinus sphenoidalis aracılığıyla girilir. Bu nedenle ostium sinus sphenoidalis'in açıklığı ve bu sinüsün bireyler arasındaki anatomik farklılıkları cerrahi girişim açısından önem arz etmektedir.

Kemik değişimi yaşam boyunca sürer. Bu değişim çocukluk döneminde belirgindir. Park, I.H. et al (78), Asyalılarda kişinin kemik gelişimi ile meydana gelen sinus paranasales'in hacim artışına çalışmıştır. Yetişkin dönemde hızlı bir değişim göstermemesine rağmen yaşlı kişilerde kemik dokusunda azalma gözlenir. Kas, bağ ve yağ dokusunun yoğun olduğu alanlarda kemik doku güçlenir. Başka bir deyişle kas ve kollajen dokusu ile ligamentin az oluşu kemik dokuda rezorpsiyon meydana gelmesine

neden olur (17). Kemik yapıdaki bu deęişimler sinus maxillaris üzerinde oldukça etkindir.

Sinus maxillaris hacmi genç kafataslarında belirgindir. Yaşlı kişilere ait kafataslarının ön ve alt kısımlarında kemik rezorpsiyonu meydana gelerek yüz şeklinin deęişmesine neden olur (80,87). Sinus maxillaris ile sinus sphenoidalis'in volumlerinde yaşa baęlı olarak meydana gelen kemik dejenerasyonları sonucunda bu yapılarda küçülme gerçekleşir. Çalışmamızda erkek olguların yaşlarına göre sağ ve sol sinus maxillaris en ve boy ölçümleri arasında istatistiksel olarak anlamlı farklılık saptadık; 60 yaş ve üzeri erkek olgularda sağ ve sol sinus maxillaris en ve boy ölçümleri, 60 yaşın altı olgulardan daha düşüktü.

Sahlstrand, P. et al (42), erkek ve kadında sinus maxillaris hacimlerini hesaplamışlardır. Bu çalışmaya göre erkek olgularda sinus maxillaris hacminin kadın olgulara kıyasla anlamlı derecede yüksek olduğunu bildirmişlerdir. Bizim çalışmamızda da bahsi geçen çalışmalara benzer olarak sağ ve sol sinus maxillaris boy ölçümleri arasında istatistiksel olarak anlamlı farklılık saptadık; çalışmamızda erkeklerin sağ ve sol sinus maxillaris boy ölçümleri kadınlardan daha yüksekti. Biz çalışmamızda bahsi geçen çalışmaya benzer olarak olguların cinsiyetlerine göre sağ ve sol maxillar boy ölçümleri arasında istatistiksel olarak anlamlı farklılık saptadık ( $p=0.002$ ;  $p<0.01$ ); erkeklerin sağ ve sol sinus maxillaris boy ölçümleri, kadınlardan daha yüksekti.

## 8. SONUÇ

Retrospektif olarak 393 olguda kemik algoritması üzerinde yaptığımız çalışmamızda cranium ve sinus paranasales genişlik ve boyları ile apertura piriformis genişliğini cinsiyete ve yaşa göre kıyasladık.

Cranium, sinus paranasales ve apertura piriformis'in anatomik varyasyonlarının cinsiyete ve yaşa bağlı olarak değiştiği saptandı. Olası komplikasyonları önlemek için sinozal bölgede yer alan bu varyasyonların ameliyat öncesinde radyodiyagnostik uzmanları ile çeşitli nedenlerle bu bölgeye cerrahi uygulama yapacak cerrahlar tarafından dikkate alınmasının klinik değeri olduğu düşünüyoruz. Ayrıca, adli tıp çalışmalarında cinsiyeti tayin edilemeyen kişilerin teşhisi için bu varyasyonların bilinmesinin faydalı olacağı kanaatindeyiz.

## 9. KAYNAKLAR:

- 1- Gray's Anatomy, 2016.
- 2- Moore, K.L, Dalley, A.F., Agur, Anne M.R., Clinically Oriented Anatomy, 7<sup>th</sup> Edition, Lippincott Williams and Wilkins, 2014. Pgs955- 965.
- 3- Snell, R.S., Clinical Anatomy, 7<sup>th</sup> Edition, Lippincott Williams and Wilkins, 2004. Pgs859-864.
- 4- Drake, R.L., Vogl, W.A., Mitchell, A.W.M., Gray's Anatomy, 3<sup>rd</sup> Edition, Elsevier Churchill Livingstone, 2015. Pgs1069-1086.
- 5- Aksu, F., Mas, G.N., Kahveci, O., Cipran, S., Karabekir, S., Apertura Piriformis ve Choana apları: Anatomik Bir alıřma Diameters of piriform aperture and choana: An anatomic study, 2013. Cilt 27, 1.Sayı, s 1 – 6.
- 6- Asghar, A., Dixit, A., Rani, M., Morphometric Study of Nasal Bone and Piriform Aperture in Human Dry Skull of Indian Origin. Journal of Clinical and Diagnostic Research, 2016. 10(1): AC05–AC07.
- 7- Ofodile, F.A., Nasal bones and pyriform apertures in blacks. Annals of Plastic Surgery; 1994. 32:21–26.
- 8- Naser, AZ, Boroujeni MP., Evaluation of Bony Nasal Pyramid Dimensions in Iranian Population: A Comparative Study with Ethnic Groups. International Scholarly Research Notices, 2014. 819378-5.
- 9- Urban, J.E., Weaver A.A., Lillie, E.M., Maldjian, J.A., Whitlow, C.T., Stitzel, J.D., Evaluation of morphological changes in the adult skull with age and sex., 2016 Dec. 229(6):838-846.
- 10- Prado, F.B., Caldas, R.A., Rossi, A.C., Freire, A.R., Groppo, F.C., Caria, P.H.F., Piriform aperture morfometry and nasal bones morphology in Brazilian population by postero-anterior Caldwell radiographys. International Journal of Morphology, 2011. 29(2):393–98.
- 11- Cohen, O., Warman, M., Fried, M., Shoffel-Havakuk, H., Adi, M., Halperin, D., Lahav, Y. Volumetric analysis of the maxillary, sphenoid and frontal sinuses: A

comparative computerized tomography based study, *Auris Nasus Larynx*, 2018 Feb. 45(1):96-102.

12- Hommerich, C.P., Riegel, A., Measuring of the piriform aperture in humans with 3D-SSD-CT reconstructions. *Annals of Anatomy*, 2002. 184:455-459.

13- Landim, S.F., Freitas, G.B., Malouf, A.B., Studart, L.P.C., Rocha, N.S., Andrade, E.S.S.A., Caubi, A.F., Filho, J.R.L., Silva, E.D.O., Repercussions of Surgically Assisted Maxillary Expansion on Nose Width and Position of Septum and Inferior Nasal Conchae, 2011. 8(8): 659–666.

14- Zhang, N., Zhou B., Huang, Q., Chen, X., Cui, S., Huang, Z., Sun, Y., Multiple metastases of clear-cell renal cell carcinoma to different region of the nasal cavity and paranasal sinus 3 times successively-A case report and literature review, 2018. 97(14): e0286.

15- Jinfeng, L., Jinsheng, D., Xiaohui W., Yanjun, W., Ningyu, W., The Pneumatization and Adjacent Structure of the Posterior Superior Maxillary Sinus and Its Effect on Nasal Cavity Morphology, 2017. 29;23:4166-4174.

16- Moore, K.L., Persaud, T.V.N., Torchia, M.G., *The Developing Human, Clinically Oriented Embryology*, 9<sup>th</sup> Edition, Elsevier Saunders, an Imprint of Elsevier Inc., 2013. pgs343-360.

17- Avelar, T.E.L., Bordoni, L.S., Cardoso, M.A., Avelar, J.V. de M., Aging and Sexual Differences of the Human Skull Plast Reconstr Surg Glob Open 2017. 5:e1297.

18- Schoenolf, G.C., Bleyl, B. S., Brauer, P.R., Francis-West, P.H., *Larsen's Human Embryology West*, 4<sup>th</sup> Edition, Elsevier Churchill Livingstone, an Imprint of Elsevier Inc., 2009. Pgs543-572.

19- Yıldırım, M., *Sistemik Anatomi 1. Baskı*, Nobel Tıp Kitapevleri, 2013. s 140-178.

20- Verma, K., Nahar, P., Singh, M.P., Mathur, H., Bhuvaneshwari, S., Use of Frontal Sinus and Nasal Septum Pattern as an Aid in Personal Identification and Determination of Gender: A Radiographic Study. *J Clin Diagn Res*. 2017 Jan; 11(1): ZC71–ZC74.



- 21- Tandon, B.K., Essentials of Human Anatomy 2nd Edition, Jaypee, 2009. Pgs 371-375.
- 22- Gökmen, G.F., Sistematik Anatomi, İzmir Güven Kitapevi, 2003. S 33-61.
- 23- Sancak, B., Cumhuriyet, M., Baş-Boyun ve İç organlar, ODTU Yayıncılık, 9. Baskı. S 1-24.
- 24- Tekdemir, G., Comert, E., Comert, A., Koc, C., Paranasal Sinuslerin Anatomisi.1. Baskı, Güneş Tıp Kitapevi, 2009. S 9-16.
- 25- Uygur, M., Ertür M., Akcan A., Kayalıoğlu, G., Apertura piriformis ve os nasale'nin morfometrik özellikleri; 2006. 21(4):174-177.
- 26- Büyük, S., Karaman, A., Şimşek, H., Farklı Sagittal İskeletsel İlişkiye Sahip Pediatrik Ortodontik Bireylerde Frontal Sinus Boyutlarının İncelenmesi. Dent. Fac. Atatürk, 2018. 28 (2):144-149.
- 27- Chung, A., Chung, H.M., Halliday, N.L., BRS Gross Anatomi 8th Edition. Pgs405-409.
- 28- Türkođan, T., Dođan, M., and Atalar, M., Assessment of sphenoid sinus related anatomic variations with computed tomography; Pan Afr Med J., 2017. 27: 109.
- 29- Štoković, N., Trkulja, V., Dumić-Čule, I., Čuković-Bagić, I., Lauc, T., Vukićević, S., Grgurević L. Sphenoid sinus types, dimensions and relationship with surrounding structures, Ann Anat., 2016 Jan. 203:69-76.
- 30- Lorkiewicz-Muszyńska, D., Kociemba, W., Rewekant, A., Sroka, A., Jończyk-Potoczna, K., Patelska-Banaszewska, M., Przysańska, A., Development of the maxillary sinus from birth to age 18. Postnatal growth pattern, Int J Pediatr Otorhinolaryngol., 2015 Sep. 79(9):1393-400.
- 31- Camelia, C., Motoc, A., Jianu, M., Cergan, R., Banu, M., Rusu, C., The maxillary recess of the sphenoid sinus, Romanian Journal of Morphology and Embryology, 2009. 50(3):487-489
- 32- Chaaban, M. R., Kejner, A., Rowe, S. M., Woodworth, B. A., Cystic fibrosis chronic rhinosinusitis: A comprehensive review J Rhinol Allergy, 2013. 27(5): 387-395.

- 33- Krmptic, N.J., Vinter, I., Jalsovec, D., Endoscopic paranasal sinus surgery. The most important anatomic variations of the main paranasal sinus and accessory paranasal sinus, Article in German, 1993. 41(2):96-101.
- 34- Korkmaz H, Korkmaz, M., Total aplasia of the paranasal sinuses. Allergy Rhinol (Providence), 2013. 4 (2): e105-9.
- 35- Jones, N.S., Strobl, A., Holland., I.A , Harnsberger, H.R., Macdonald, A.J., Study of the CT Findings in 100 Patients with Rhinosinusitis and 100 Controls. Clin Otolaryngol Allied Sci., Diagnostic and Surgical Imaging Anatomy, 1997. 22 (1): 47-51.
- 36- Gawler, J., Bull, J.W.D., Du Boulay, G.H., Marshall, J., Computerized axial tomography: the normal EMI scan, National Hospital for Nervous Diseases, Queen Square, London, Journal of Neurology, Neurosurgery, and Psychiatry, 1975. 38, 935-947.
- 37- Röntgen, C.W., Über eine neue Art von Strahlen.Vorläufige Mitteilung, 1895.
- 38- Cormack, A.M., Reconstruction of densities from their projections, with applications in radiological physics. Phys Med Biol, 1973. 18(2):195–207.
- 39- Hounsfield, G.N., Computerized transverse axial scanning (tomography)—part 1. Description of the system.Br J Radiol, 1973. 46:1016–1022.
- 40- Cashman, E., MacMahon, P., Smyth, D., Computed tomography scans of paranasal sinuses before functional endoscopic sinus surgery. World J Radiol, 2011, Aug 28. 3(8): 199–204.
- 41- Stammberger, H., Posawetz, W., Functional endoscopic sinus surgery: Indications and results of the Messerklinger technique. European Archives of Oto-Rhino-Laryngology March 1990. Volume 247, Issue 2, pp63–76.
- 42- Sahlstrand, P., Jannert, M., Strömbeck, A., Abul, K., Computed tomography measurements of different dimensions of maxillary and frontal sinuses. BMC Med Imaging, 2011 Apr 5. 11:8.
- 43- Roithmann, R., Shankar, L., Hawke, L., Kassel, E., Noyek, A.M., CT imaging in the diagnosis and treatment of sinus disease: a partnership between the radiologist and

the otolaryngologist, *The Journal of Otolaryngology*, 1993. 22(4):253-260.

44- Hamid O, El Fiky L, Hassan O et-al. Anatomic Variations of the Sphenoid Sinus and Their Impact on Trans-sphenoid Pituitary Surgery. *Skull Base*, 2008. 18 (1): 9-15.

45- Akan, H., Bas ve Boyun Radyolojisi, 1.Baskı, MN Medikal ve Nobel Tıp Kitap Evi, 2008. s187-188.

46- Mancusso, A., Hanafee, W.N. *Computed Tomography and Magnetic Resonance Imaging of the Head and Neck: Malignant Sinuses, Facial Trauma*. Williams and Wilkins, Second Edition, 1995. Pgs3-36.

47- Wani MK, Ruckenstein MJ, Parikh S. Magnetic resonance imaging of the paranasal sinuses: incidental abnormalities and their relationship to patient symptoms. *J Otolaryngol*, 2001. 30(5):257-262.

48- Porter RS, Kaplan JL. *The Merck Manual of Diagnosis and Therapy*. 19th ed. Rahway, NJ, USA: Merck Publishing Group Merck and Co., Inc., 2011.

49- MJ. *Oral radiology: principles and interpretation*. 6th Edition, New Delhi, India: Mosby, 2009. pg257.

50- Krmptic, N., J., Vinter, I., Jalsovec, D., Endoscopic paranasal sinus surgery. The most important anatomic variations of the main paranasal sinus and accessory paranasal sinus, 1993. 41(2):96-101.

51- Arıncı, K., Elhan, A., *Anatomi 5*. Baskı, Güneş Tıp Kitapevleri, 2014. s284-290.

52- Prescher A., Clinical anatomy of the paranasal sinuses. Descriptive anatomy, tomography and important variations, *HNO*, 2009. 57(10): 1039-50.

53- Naser, Z., Boroujeni, M.P., CBCT Evaluation of Bony Nasal Pyramid Dimensions in Iranian Population: A Comparative Study with Ethnic Groups, 2014:819378.

54- Patton, K.T., Thibodeau, G.A., *Anatomy and Physiology*, 7<sup>th</sup> Edition, Elsevier Mosby, 2010. Pgs231-235.

- 55- Anand, K.M., anand's Human Anatomy, 3<sup>rd</sup> Edition, Jaypee Brothers Medical Publishers, 2012. Pgs2144-146.
- 56- Yokley, T., Ecogeographic variation in human nasal passages.American Journal of Physical Anthropology, 2009. 138:11–22.
- 57- Değer, K., Aydın, S., Paranasal Sinusler Endoskopik Anatomisi ve Fonksiyonel Endoskopik Sinus Cerrahisi, 1<sup>st</sup> Edition, İstanbul Tıp Kitapevleri, 2014. s1-16.
- 58- Moreddu, E., Puymerrail, L., Michel J., Achache, M., Dessi, P., Adalian, P. Morphometric measurements and sexual dimorphism of the piriform aperture in adults. Surgery Radiologic Anatomy, 2013. 35(10):917–24.
- 59- Surek, C.K., Vargo, J., Lamb, J., Deep Pyriform Space: Anatomical Clarifications and Clinical Implications, 2016. 38(1):59-64.
- 60- Johnson, P.S., Jannert, M., Strömbeck, A., Kasim, A., Computed tomography measurements of different dimensions of maxillary and frontal sinuses. BMC Medical Imaging; 2011. 11:8.
- 61- Esin Bozdemir, E., Gormez, O., Yıldırım, D., Aydogmus A., Paranasal sinus pathoses on cone beam computed tomographyJ Istanb Univ Fac Dent, 2016. 50(1): 27–34.
- 62- Stammberger, H., Posawetz, W., Functional endoscopic sinus surgery, Concept, indications and results of the Messerklinger technique Eur Arch Otorhinolaryngol, 1990. 247 : 63-76.
- 63- Hoffman BE, McConathy DA, Coward M, Saddler L. Relationship between the piriform aperture and interalar nasal widths in adult males. J. Forensic Sci, 1991. 36: 1152–1161.
- 64- Hwang TS, Song J, Yoon H, Cho BP, Kang HS. Morphometry of the nasal bones and piriform apertures in Koreans. Ann Anat, 2005. 187:411-414.
- 65- Karadağ, D., Özdol, N.C., Beriat, K.and Akıncı,T., “CT evaluation of the bony nasal pyramid dimensions in Anatolian people,” Dentomaxillofacial Radiology, 2011. vol. 40, no. 3, pp. 160–164.

- 66- Pletcher, S., Goldberg, A.,N., The Diagnosis and Treatment of Sinusitis, *Adv Stud Med*, 2003. 3(9): 495-506.
- 67- Verma, K., Nahar, P., Singh, M.P., Mathur, H., Use of Frontal Sinus and Nasal Septum Pattern as an Aid in Personal Identification and Determination of Gender: A Radiographic Study, 2017 Jan. 11(1): ZC71–ZC74.
- 68- David, M.P., Saxena, R., Use of frontal sinus and nasal septum patterns as an aid in personal identification: A digital radiographic pilot study. *J Forensic Dent Sci*, 2010 Jul-Dec. 2(2): 77–80.
- 69- Soman, B.A., Sujatha, G. P., Lingappa, A. Morphometric evaluation of the frontal sinus in relation to age and gender in subjects residing in Davangere, Karnataka, *J Forensic Dent Sci*, 2016 Jan-Apr. 8(1): 57.
- 70- Yılmaz, N., Sinus sphenoidalis ve ostium sinus sphenoidales'in konik ışınli bilgisayarlı tomografi ile ayrıntılı anatomik analizi, HDL handle, 2015. 11616/5049.
- 71- Mohebbi, A., Rajaeih, S., Safdarian, M., Omidian, P., The sphenoid sinus, foramen rotundum and vidian canal: a radiological study of anatomical relationships, *Seio esfenoideal, forame redondo e canal pterigoideo: estudo radiológico das relações anatômicas*, *Brazilian Journal of Otorhinolaryngology*; Volume 83, Issue 4, July–August 2017. Pgs381-387.
- 72- Budu, V., Mogoanta, C.A., Fanut, B., Bulescu, I., The anatomical relations of the sphenoid sinus and their implications in sphenoid endoscopic surgery *Rom J Morphol Embryol*, 2013. 54(1):13–16.
- 73- Zanuncio, A.V., Crosara, P.F., Becker, H.M., Becker, C.G., Guimarães, R.E., Setting of an endoscopic nasal reference point for surgical access to the anterior base through an anatomical study on cadavers. *Braz J Otorhinolaryngol*. 2016 Nov – Dec. 82(6):630-635.
- 74- Açar, G., Özen, K.E., Güler, İ., Büyükmumcu, M., Computed tomography evaluation of the morphometry and variations of the infraorbital canal relating to endoscopic surgery, *Avaliação tomográfica da morfometria e variações do canal infraorbitário relativos à cirurgia endoscópica*, *Brazilian Journal of Otorhinolaryngology*; Volume 84, Issue 6, November–December 2018. pgs713-721.

- 75- Lozana-Carrascal, N., Salomó-Coll, O., Gehrke, S.A., Calvo-Guirado, J.L., Hernandez-Alfro, F., Gargallo-Albiol, J., Radiological evaluation of maxillary sinus anatomy: A cross-sectional study of 300 patients. *Ann Anat.*, 2017 Nov. 214:1-8.
- 76- Borretzen I, Lysdahl KB, Olerud HM. Diagnostic radiology in Norway trends in examination frequency and collective effective dose. *Radiat Prot Dosimetry.*, 2007. 124(4):339–347.
- 77- Hansen, A.G., Helvik, A.S., Nordgård, S., Bugten, V., Stovner, L.J., Håberg, A.K., Gårseth, M., Eggesbø, H.B., (2014) Incidental findings in MRI of the paranasal sinuses in adults: a population-based study. *BMC Ear Nose Throat Disord*, 2014 Nov 25. 14(1):13.
- 78- Park IH, Song JS, Choi H, Kim TH, Hoon S, Lee SH, et al. Volumetric study in the development of paranasal sinuses by CT imaging in Asian: a pilot study. *Int J Pediatr Otorhinolaryngol.*, 2010. 74:1347–1350.
- 79- Frank, D.O., Zanation, M.A., Dhandha, V.H., McKinney, K.A., Fleischman, G.M., Ebert, C.S., Brent, A., Kimbell, J.S., Quantification of airflow into the maxillary sinuses before and after functional endoscopic sinus surgery, *Int Forum Allergy Rhinol.*, 2013 Oct. 3(10): 834–840.
- 80- Selcuk, A., Ozcan, K.M., Akdogan, O., Bilal, N., Dere, H., Variations of maxillary sinus and accompanying anatomical and pathological structures. *J Craniofac Surg.*, 2008 Jan. 19(1):159-64.
- 81- Singh, V., Tiwari, K.M., An Update of Rhinosinusitis. *Rajendra Institute Of Medical Sciences, Ranchi*, 2014. ISSN: 2250-0359 Volume 4 Issue 1.
- 82- Ruder, T.D., Thali, J., Hatch, G.M., Essentials of forensic post-mortem MR imaging in adults *Br J Radiol.*, April 2014. 87(1036): 20130567.
- 83- May H, Mali Y, Dar G, Intracranial volume, cranial thickness, and hyperostosis frontalis interna in the elderly. *J Hum Biol*, 2012 Nov-Dec. 24 (6):812-9.
- 84- Royle NA, Hernandez MC, Maniega SM, Influence of thickening of the inner skull table on intracranial volume measurement in older people. *Magn Reson Imaging.*, 2013 Jul. 31(6): 918–922.

85- Crockett JC, Rogers MJ, Coxon FP, Bone remodelling at a glance. *J Cell Sci*, 2011 Apr. 124(Pt 7):991-8.

86- Sowell ER, Peterson BS, Thompson PM, (2003) Mapping cortical change across the human life span. *Nat Neurosci.*, 2003 Mar. 6(3):309-15.

87- Johnson, P.S., Jannert, M., Strömbeck, A., Kasim, A., Computed tomography measurements of different dimensions of maxillary and frontal sinuses. *BMC Medical Imaging* 2011, Sahlstrand-Johnson et al; licensee BioMed Central Ltd. 2011.



## 10. ÖZGEÇMİŞ

### Kişisel Bilgiler

Adı	Esin	Soyadı	Topal
Doğum Yeri	Malatya	Doğum Tarihi	05.04.1983

### Eğitim Düzeyi

Anadolu Üniversitesi Laborant ve Veteriner Sağlık, 2013

Abant İzzet Baysal Üniversitesi Eğitim Fakültesi Yabancı Diller Bölümü İngilizce Öğretmenliği

Pedagojik Formasyon, 2008

Abant İzzet Baysal Üniversitesi Biyoloji Bölümü (İngilizce), 2006

Kandilli Kız Anadolu Lisesi, 2000

### İş Deneyimi

Amerikan Kültür Dil Okulları	İngilizce Öğretmenliği	2013-halen
Beykoz Belediyesi	İngilizce Öğretmenliği	2012-2013
Beykoz Halk Eğitim Merkezi	İngilizce Öğretmenliği	2012-2011
Seviye Dergisi Dershanesi	İngilizce Öğretmenliği	2011-2010
Matematik ve İngilizce Eğitim Kurumları	İngilizce Öğretmenliği	2010-2009
Emine Koçulu İlk Öğretim Okulu	İngilizce Öğretmenliği	2009-2008

### Yabancı Dil Sınav Notu

KPDS	YDS	IELTS (Academic Test)	TOEFL
-	-	6.5	-