

Rotator Manşet Lezyonlarında Ultrasonografi Bulgularının Manyetik Rezonans Görüntüleme Sonuçları İle Karşılaştırılması

Comparison of the Ultrasound Findings with Magnetic Resonance Imaging in Rotator Cuff Lesions

Ayhan Yılmaz¹, Tuğrul Örmeci², Ebru Yılmaz³, Berrin Erok³, Mahir Mahiroğulları⁴, Sibel Çağlar Atacan⁵, Doğuş Doğan⁶

¹ Bahçelievler Devlet Hastanesi Radyoloji Bölümü

² Medipol Üniversitesi Mega Hastaneler Kompleksi Radyoloji Bölümü

³ GOP Taksim Eğitim Araştırma Hastanesi Radyoloji Bölümü

⁴ Medipol Üniversitesi Mega Hastaneler Kompleksi Ortopedi ve Travmatoloji Bölümü

⁵ Adli Tıp Kurumu

⁶ Özel şirkette çalışıyor bir kuruma dahil değil

Amaç: Omuz ağrısı şikayetiyle başvuran hastalarda manyetik rezonans görüntüleme (MR) ile ultrasonografi (US) bulgularını karşılaştırarak rotator manşet lezyonlarında ultrasonografinin etkinliğini araştırdık.

Gereç-Yöntem: Omuz MR'ı çekilen 58 hastaya MR sonuçları görülmeden omuz ultrasonografisi yapıldı. US bulguları MR sonuçları ile karşılaştırılarak US'nin omuz ağrısı olan olgularda rotator manşet lezyonlarındaki duyarlılık ve özgüllük değerleri araştırıldı. İnfraspinatus ve subskapularis patolojileri sayıca yetersiz olup istatistiksel analiz güvenilirliğinin düşük olması nedeniyle sadece supraspinatus patolojileri değerlendirilmiştir.

Bulgular: US ve MR bulguları karşılaştırıldığında supraspinatus tendonu tam kat yırtıklarında US'nin duyarlılık ve özgüllüğü %95, parsiyel yırtıklarında duyarlılığı %71, özgüllüğü ise %98, supraspinatus tendinosisi vakalarında duyarlılığı %82, özgüllüğü ise %93' tür.

Sonuç: US invaziv olmayan, ucuz, kolay ulaşılabilen bir görüntüleme yöntemidir. Özellikle supraspinatus patolojisi düşünülen vakalarda yüksek duyarlılık ve özgüllük değerleri ile ilk görüntüleme yöntemi US olmalıdır.

Anahtar Sözcükler: **Rotator Manşet Patolojileri, Omuz Ultrasonu, Manyetik Rezonans Görüntüleme**

Aim: We searched the efficacy of ultrasound (US) for rotator cuff lesions by comparing the ultrasound findings with Magnetic Resonance Imaging (MRI) results in patients with shoulder pain.

Materials-Methods: Blinded to MRI results, shoulder US was performed to 58 patients who had undergone MRI. MRI results were compared to US findings in patients with shoulder pain and rotator cuff pathologies.

Results: In the supraspinatus tendon, for full-thickness tears the sensitivity and specificity of US was %95, for partial tears the sensitivity was 71% and the specificity was 98%, for supraspinatus tendinosis the sensitivity was 82%, the specificity was 95%. We could not do reliable statistical analysis because of insufficient number of infraspinatus and subscapularis pathologies and so we evaluated only supraspinatus pathologies.

Conclusion: US is a non-invasive, cheap and easily accessible imaging method. Especially for the cases who we think that they have a supraspinatus pathologies the first imaging method should be US due to its high sensitivity and specificity.

Key Words: **Rotator Cuff Pathologies, Shoulder US, MRI**

Omuz eklemine insan vücudunun en hareketli, en çok kullanılan eklemlerinden biri olması ve içerdiği yumuşak dokuların yaşlanma ile birlikte ortaya çıkan dejenerasyonu nedeniyle bu eklemi ilgilendiren rahatsızlıklara sık rastlanmaktadır (1).

Omuz ağrısının en sık nedeni humerus başı ile korakoakromial ark elemanları arasında yer alan rotator manşet ve komşu bursanın sıkışmasıdır (1). Bu nedenle omuz ağrısı ve disfonksiyonu

şikayetleriyle başvuran hastalarda rotator manşetin bütünlüğünün gösterilmesi çok önemlidir. Günümüzde bu amaçla ultrasonografi, BT- artrografi, konvansiyonel MR ve MR- artrografi gibi pek çok görüntüleme yöntemi kullanılmaktadır.

Radyasyon içermemesi, kısa sürmesi, invaziv olmaması, aynı seansta karşılaştırmalı inceleme sağlanması ve maliyetinin az olması gibi avantajları nedeniyle omuz ağrısı ve dis-

Geliş tarihi : 17.04.2015 • Kabul tarihi: 13.09.2015

İletişim

Dr. Ayhan Yılmaz

Tel: 0533 223 05 10

E-posta: dr_ayyilmaz@yahoo.com

Bahçelievler Devlet Hastanesi Radyoloji Bölümü
İstanbul/Türkiye

fonksiyonu şikayetleriyle başvuran hastalarda öykü, fizik muayene ve direk grafiler sonrası ilk başvurulması gereken görüntüleme yöntemi ultrasonografi olmalıdır (1,2). Biz bu çalışmamızda omuz ağrısı şikayetiyle başvuran 58 hastada MR sonuçları ile ultrasonografi bulgularını karşılaştırarak rotator manşet lezyonlarından en sık görülen supraspinatus patolojilerinde ultrasonografinin etkinliğini araştırdık.

GEREÇ-YÖNTEM

1 Nisan- 30 Mayıs 2008 tarihleri arasında omuz ağrısı ve hareket kısıtlılığı nedeniyle hastanemiz Radyoloji Kliniğine başvuran 58 hastayı çalışmamıza dahil ettik. Omuz ağrısı nedeniyle omuz MR'ı çekilen tüm hastalara omuz MR sonucundan habersiz ve bağımsız olarak aynı gün omuz ultrasonografi incelemesi yapıldı. Omuz MR ve ultrasonografi tetkikleri iki radyolog tarafından değerlendirildi. Ultrasonografi bulguları MR sonuçları ile karşılaştırılarak ultrasonografinin omuz ağrısı olan olgularda supraspinatus tendon patolojilerindeki sensitivite ve spesifisite değerleri araştırıldı. MR incelemede kalsifik tendinit şüphesi olan olgular dışında direk grafiler değerlendirilmemiştir.

Olguların 25'i erkek, 33'ü kadın, yaşları 14-80 arasında olup ortalama 53.8'dir.

Ultrasonografik inceleme GE Logiq 9 cihazı ve 12L (10-14 MHz) lineer transduser ile yapılmıştır. İnceleme harmonik görüntüleme modunda gerçekleştirilmiş olup inceleme sırasında geniş FOV (field of view) kullanılmasına dikkat edilmiştir. İnceleme sadece hastanın şikayeti olan omuzuna yönelik yapılmıştır. Kontralateral omuz çalışmaya dahil edilmedi. Hasta oturur pozisyonda iken kol adduksiyon, hiperekstansiyon ve internal rotasyona getirilerek (bu pozisyon hastaya elini arkadaki karşı cebine götürmesi istenerek anlatılabilir) supraspinatus tendonu longitudinal ve transvers planda değerlendirildi. Longitudinal inceleme; transduserin medialinde acromion, lateralinde tuberculum majusun laterali kalacak şekilde

-transduser her zaman humerus başına dik konumda tutularak-önde biceps tendonu komşuluğundan başlayarak biceps tendonunun 2.5 cm lateraline kadar (bu düzeyde supraspinatus ile infraspinatus tendonları ortak insersiyosu görülmekte) devam edilerek yapıldı. Transvers inceleme; acromion lateralinden supraspinatus tendonu boyunca-transduser tendona dik konumda tutularak- aşağıda tuberculum majusa kadar yapıldı. Tüm inceleme süresi 20 dakikayı aşmadı.

Manyetik rezonans görüntüleme Siemens Avanto 1.5 Tesla MR cihazı ile gerçekleştirildi. Hasta supin pozisyondayken 8 kanallı omuz koili ile görüntüler alındı. Tüm hastalarda axial, koronal, sagittal plan yağ baskılı proton ağırlıklı turbo spin eko (PD TSE), koronal T2 ağırlıklı TSE ve sagittal plan T1 ağırlıklı TSE sekanslar kullanıldı.

Supraspinatus tendonun izlenmemesi veya tendonda devamsızlık tam kat yırtık,tendonun artiküler veya bursal yüzüne sınırlı fokal defekt parsiyel yırtık,tendonda diffüz kalınlaşma tendinosis ile uyumlu değerlendirilmiştir.

BULGULAR

Bu çalışmada hastaların klinik bulguları, omuz ultrasonografi ve manyetik rezonans görüntüleri değerlendirildi. Omuz ağrısı nedeniyle başvuran 58 olgu manyetik rezonans görüntüleme ile incelendi ve omuz ultrasonografi bulgularının supraspinatus tendon patolojilerindeki tanı değerleri araştırıldı. Bulgular normal, parsiyel yırtık, tam kat yırtık ve diğer patolojiler (kalsifik tendinit,biceps tenosinoviti, tendinosis) olarak kategorize edildi.

Ultrasonografi, manyetik rezonans görüntüleme ile tam kat yırtık tanısı alan 20 olgunun 19'unu saptarken 1 olguyu parsiyel yırtık olarak değerlendirilmiştir (Tablo 1).

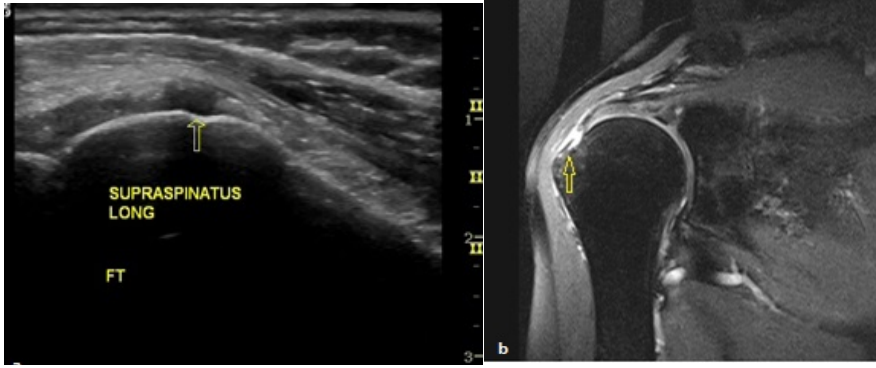
Ultrasonografinin tam kat yırtık olarak değerlendirdiği 2 olgudan biri MR incelemede parsiyel yırtık değeri ise tendinosis tanısı almıştır. Ultrasonun supraspinatus tendonu tam kat yırtıklarında (Şekil 1) duyarlılık ve özgüllük değeri %95'tir (Tablo 2).

Tablo 1: Supraspinatus tendon patolojilerinde US-MR karşılaştırması

SUPRASPINATUS		US(toplam)		US					
				Tam Kat Yırtık		Parsiyel Yırtık		Tendinosis	
		Patoloji var	patoloji yok	Var	Yok	Var	Yok	Var	Yok
MR	+	50	2	19	1	10	4	14	3
	-	0	6	2	36	1	43	3	38

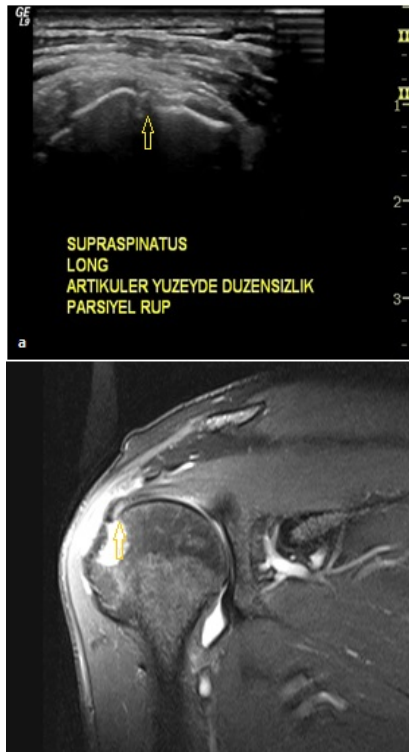Tablo 2: Supraspinatus tendon patolojilerinde MR sonuçlarına göre ultrasonografinin istatistiksel analizi

SUPRASPINATUS	US(toplam)	US		
		Tam Kat Yırtık	Parsiyel Yırtık	Tendinosis
Özgüllük (%)	100	95	98	93
Doğruluk (%)	97	95	91	90
Pozitif Kestirim Değeri (%)	100	90	91	82
Negatif Kestirim Değeri (%)	75	97	91	93



Şekil 1: Ultrasonografi imajında (a) suprapinatus tendon distal kesimde tam kat yırtık ile uyumlu fokal hipoeoik alan (ok), aynı olgunun koronal plan PD TSE FS MR imajında (b) tam kat yırtık (ok) görülüyor

Ultrasonografi, manyetik rezonans görüntüleme ile parsiyel yırtık tanısı alan 14 olgunun 10'unu saptarken 1 olguyu tam kat yırtık, 3 olguyu ise tendinosis olarak değerlendirmiştir. Ultrasonografinin parsiyel yırtık olarak değerlendirdiği 1 olgu MR incelemede tam kat yırtık tanısı almıştır. Ultrasonunun supraspinatus tendonu parsiyel yırtıklarında duyarlılığı %71, özgüllüğü ise %98'dir (Şekil 2).



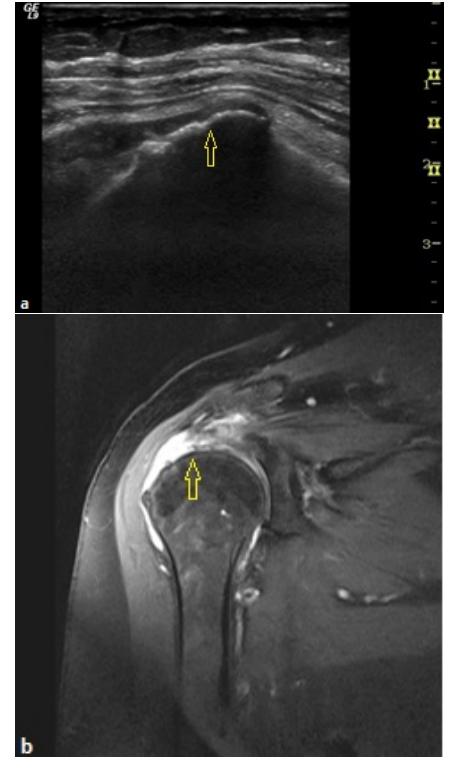
Şekil 2: Ultrasonografi imajında(a) suprapinatus tendon distal kesim artiküler yüzde parsiyel yırtık ile uyumlu düzensizlik(ok), Koronal plan PD TSE FS MR imajda (b) supraspinatus tendonu distal artiküler yüzde parsiyel yırtık(ok), subdeltoid effüzyon ve humerus başında dejeneratif değişiklikler görülüyor

Ultrasonografi, manyetik rezonans görüntüleme ile tendinosis tanısı alan 17 olgunun 14'ünü saptarken 1 olguyu tam kat yırtık, 2 olguyu ise normal olarak değerlendirmiştir. Bunun dışında ultrasonografinin tendinosis olarak yorumladığı 3 vaka ise MR incelemede parsiyel yırtık tanısı almıştır. Ultrasonunun supraspinatus tendinosis vakalarında duyarlılığı %82, özgüllüğü ise %93'tür (Tablo 2).

Hem ultrasonografi hem de manyetik rezonans görüntüleme 6 vakayı normal bulmuştur. Bunun dışında ultrasonografinin normal olarak değerlendirdiği 2 vaka MR incelemede tendinosis tanısı almıştır.

MR incelemede PD TSE sekansında belirgin hipointens sinyal özelliği ile supraspinatus tendonu yapışma düzeyinde kalsifik tendinit düşünülmüş, direk grafi ile tanı doğrulanmıştır. Bu olgu ultrason ile de saptanmış olup bunun dışında ultrasonun yanlış pozitif ya da yanlış negatif olgu değerlendirmesi olmamıştır.

Ultrasonografi ile görülebilen rotator manşet yırtıklarına eşlik eden bulgular; subdeltoid bursal ya da eklem içi effüzyon, subdeltoid yağ konturunda konkav görünüm ve kemik yüzeyinde düzensizliktir. Bizim çalışmamızda da rotator manşet yırtığına en fazla eşlik eden bulgu subdeltoid bursal effüzyondur. Supraspinatusta tam kat yırtık görülen yirmi vakanın onyedisinde subdeltoid bursal effüzyon görülmüştür. Subdeltoid bursal effüzyon görülen olguların sadece bir tanesinde rotator manşet yırtığı saptanmamıştır (Şekil 3).



Şekil 3: Ultrasonografi imajında (a) suprapinatus tendon distal kesimde seçilemiyor (ok), tam kat yırtık ile uyumlu, Koronal plan PD TSE FS MR imajında (b) supraspinatus tendonunda retrakte (ok) tam kat yırtık görülüyor

Yaşa göre supraspinatus patolojileri arasındaki farklılığa baktığımızda; tam kat yırtık görülen olgular normal ve tendinosis görülen olgulara göre daha yaşlı iken ($p < 0.05$), tam kat yırtık ile parsiyel yırtık görülen olguların yaşları arasında anlamlı fark bulunmamaktadır. Yine parsiyel yırtık ve tendinosisli olgular normallere göre daha yaşlı bulunmuştur ($p < 0.05$).

Supraspinatus tendon patolojilerinin geneline bakacak olursak (tablo 1) ultrasonografinin duyarlılık ve özgüllüğü yüksektir. Bu da ultrasonografinin supraspinatus patolojileri için olguların tümünde hasta ve sağlamları yüksek ayırt etme gücüne sahip olduğunu gösterir.

TARTIŞMA

Omuz ağrısı kas-iskelet sisteminin en sık karşılaşılan semptomlarından biridir (1). Klinik ve fizik-muayene bulguları rotator manşet patolojilerinin teşhisi için spesifik değildir. Yani bu bulgu-

larla tam kat yırtık, parsiyel yırtık ya da tendinozis ayırımı yapılamaz. Tam kat yırtığı olan hasta asemptomatik olabilirken veya hafif bir ağrı tariflerken tendinozisli olguda hareket kısıtlılığı ve şiddetli ağrı olabilir. Bu nedenle omuz ağrısı olan olgularda tanı koymak amacıyla görüntülemeye ihtiyaç duyulmaktadır (1).

Omuz ultrasonografisi ilk kez 1979 yılında Seltzer tarafından artrografiye alternatif olarak uygulamaya konuldu (3). Ultrasonografi non-invazif, dinamik ve ucuz bir görüntüleme tekniğidir (2).

Rotator manşet yırtığı olan hastalarda konvansiyonel grafler genellikle normal olmakla birlikte ilk tercih olmalıdır. Kronik rotator manşet yırtıklarında direk graflerde, sekonder bulgular görülebileceği gibi, omuz ağrısı yapabilecek kemik patolojileri de aranmalıdır. Bu nedenle hastalar rotator manşet yırtığı ön tanısıyla ultrasonografik incelemeye yönlendirilmeden önce, omuz ağrısı yapabilecek kemik patolojileri ve olası akciğer apikal lezyonlarını (örneğin pancoast tümörünü) ekarte etmek amacıyla mutlaka direk grafler değerlendirilmelidir (1,2).

Artrografinin omuzda ağrı ve hareket kısıtlılığının değerlendirilmesinde önemli rolü olduğu düşünülmektedir. Ancak artrografi invaziv bir işlemdir ve bir takım yan etkileri olabilmektedir (4). Risklerden dolayı ve omuzda oluşan reaktif ağrılar nedeniyle rotator manşet yırtığını tespit etmek için öncelikle non-invaziv görüntüleme yöntemi olan ultrasonografi denenebilir (2).

Ultrasonografi omuz bölgesinde en çok rotator manşet patolojileri için kullanılmaktadır. Rotator manşeti değerlendirirken; tendonun normal olup olmadığını, anormale bulgunun tendinozis mi yoksa yırtık lehine mi olduğunu, yırtıksa tam kat mı yoksa parsiyel yırtık mı olduğunu, retraksiyonun eşlik edip etmediğini belirtmek gerekir (2).

Ultrasonografide rotator manşet tam kat yırtık kriterlerini rotator manşetin hiç izlenmemesi, fokal bir alanda görül-

memesi, manşette devamsızlık olarak sıralayabiliriz (2,5). Çalışma grubumuzda manşetin hiç görülmediği olgular tam kat retrakte yırtık, fokal bir alanda görülmeyen veya manşette devamsızlık görülen olgular retrakte olmayan tam kat yırtık bursal veya artiküler yüzde defekt-volüm kaybı parsiyel yırtık ve fokal anormal ekojenite ise tendinozis lehine değerlendirilmiş olup MR sonuçları ile karşılaştırdığımızda sonografik tanımlamaların klinik bulgular ve MR ile uyumlu olduğu görülmüştür (Tablo 1).

Çalışmamızda da olduğu gibi tam kat ve parsiyel yırtığa eşlik eden en güvenilir bulgu subdeltoid bursal effüzyondur (Şekil. 3). Hollister ve ark. (6) bursal effüzyonun rotator manşet yırtıkları için spesifitesini %96 olarak bulmuştur. Rumack ve ark. (7) da bursal sıvısı olan tüm vakalarda rotator manşet yırtığı tespit etmişlerdir.

Rumack ve ark. nın (7) yapmış oldukları çalışmada yaşla birlikte rotator manşette yırtık görülme riskinin arttığı belirtilmiştir. Bizim çalışmamızda da rotator manşette yırtık görülme riski beşinci dekattan sonra artış göstermekle birlikte rotator manşette yırtık görülen olguların yaşları tendinozisli ve normal olgulara göre daha yüksek bulunmuştur.

Çalışmamızda olguların travma, hareket kısıtlılığı öyküleri ve cinsiyeti ile supraspinatus patolojileri arasında anlamlı fark saptanmamıştır.

Ultrasonografinin rotator manşet lezyonlarındaki özgüllük ve duyarlılığını araştırılan yayınlarda bizim çalışmamızda olduğu gibi en çok supraspinatus patolojisi saptanmıştır (8). Dolayısıyla yayınlarda bildirilen duyarlılık ve özgüllük değerleri supraspinatus patolojileri göz önünde bulundurularak hesaplanmıştır. Bu çalışmada da infraspinatus ve subskapularis patolojileri sayıca yetersiz olup istatistiksel analiz güvenilirliğinin düşük olması nedeniyle sadece supraspinatus patolojileri değerlendirilmiştir.

Ultrasonografinin tam kat supraspinatus yırtıkları için literatürde bildirilen duyarlılık ve özgüllük değerleri sırasıyla %57-100 ve %50-100 arasında de-

ğişmektedir (5,9-11). Düşük oranlar kullanıcıya ve ultrasonografi-prob gibi teknik faktörlerin yetersizliğine bağlanabilir. Son zamanlarda deneyimli araştırmacıların yeni ultrasonografi cihazları ile yaptıkları çalışmalar sonucu tam kat yırtıklarda doğruluk %96, duyarlılık %100, özgüllük %85 gibi yüksek değerlere ulaşmıştır (12-14). Parsiyel yırtıklarda ise bu oranlar duyarlılık ve özgüllük için sırasıyla %93 ve %94'tür (15). Bizim çalışmamızda ultrasonografi, 20 tam kat yırtık olgusunun (Şekil 1)19'unu, 14 parsiyel yırtık olgusunun (Şekil 2) 10'unu doğru tespit etmiştir. Tam kat yırtık için doğruluk, duyarlılık ve özgüllük değerleri %95, parsiyel yırtık için doğruluk %91, duyarlılık %71 ve özgüllük ise %98 olarak bulunmuştur. Ultrasonografi tam kat yırtıklarda parsiyel yırtıklara nazaran daha doğru sonuç vermekle birlikte her iki patolojide de duyarlılık ve özgüllük değerlerinin yüksek oluşu omuz patolojilerinde tanı aracı olarak kullanılabileceğini göstermektedir(16-18).

Çalışmamız sonucunda rotator manşet lezyonlarında ultrasonografinin negatif kestirim değeri (%50) düşük çıkmıştır. Bu sonuç çalışma grubumuzdaki normal olgu sayısının azlığı göz ardı edilecek olursa, ultrasonografinin normal dediği olguların klinik şüphe halinde ileri tetkikine gerek duyulacağını göstermektedir.

MR incelemede supraspinatus ve subskapularis tendonlarında kalsifikasyon görülen ve kalsifik tendinit tanısı alan birer vaka ultrasonografik olarak da doğru tanımlanmıştır.

Ultrasonografinin en büyük dezavantajı kullanıcıya bağımlı olmasıdır. Doğru tanı koymak tecrübe ve bilgi birikimi gerektirdiği gibi aynı zamanda kullanılan ultrasonografi cihazının da teknik açıdan yeterli olması gerekir. Obezite ve hareket kısıtlılığı da ultrasonografik incelemeyi zorlaştırarak tanı değerini düşürmektedir. Ultrasonografinin diğer bir dezavantajı ise omuz eklemi oluşturulan kemik yapıları, labrumun tamamını ve ligamanları görüntüleyememesidir. Ultrasonografi ile rotator manşet tendonlarını, biceps tendonunu ve eklem içi effüzyonu görebiliriz.

SONUÇ OLARAK;

Omuz ağrısı ve fonksiyon bozukluğu olan hastalarda tanı için günümüzde en sık kullanılan görüntüleme yöntemi MR incelemedir. Omuz bölgesinde ultrasonografinin kullanım endikasyonu ve amacı en sık omuz ağrısı

nedenlerinden olan rotator manşet lezyonlarını görüntüleyip tanı koymak ve gerekirse ileri tetkike yönlendirmektir. MR gibi pahalı ve artrografi gibi invaziv görüntüleme yöntemlerini kullanmadan ultrasonografi ile birçok vakaya tanı koyabiliriz. Omuz ağrısının sıklığı ve MR incelemenin pa-

halı olması göz önüne alındığında rotator manşet lezyonlarının tanısında sonografik inceleme yüksek doğruluk, duyarlılık, özgüllük değerleri ve avantajları nedeniyle tanıda başvurulacak ilk yöntem olmalıdır.

KAYNAKLAR

1. D.Stoller,Magnetic Resonance Imaging in Orthopaedics and SportsMedicine,Lipincott Williams-Wilkins,3rd edition,2007;1324-1364
2. Teefey SA, Middleton WD, Yamaguchi K. Shoulder sonography. State of the art. Radiol Clin North Am. Jul 1999;37(4):767-85
3. Seltzer SE, Finberg HJ, Weissman BN, Kido DK, Collier BD: Arthrosonography: Gray-scale ultrasound evaluation of the shoulder. Radiology 1979;132: 467-468
4. FM Hall, DI Rosenthal, RP Goldberg, and G Wyshak. A prospective study was performed to assess patient discomfort after shoulder arthrography,AJR Am J Roentgenol 1981;136:59
5. Wiener SN, Seitz WH Jr. Sonography of the shoulder in patients with tears of the rotator cuff: accuracy and value for selecting surgical options. AJR Am J Roentgenol. Jan 1993;160(1):103-7; discussion
6. Hollister MS, Mack LA,Pattern RM; Association of sonographically detected subacromial/subdeltoid bursal effusion and intraarticular fluid with rotator cuff tear.AJR 1995;165:605-608
7. C.Rumack, Diagnostic Ultrasound, 3rd edition, 2005;898-900
8. Crass JR,Craig EV,Feinberg SB: Ultrasonography of rotator cuff tears:A review of 500 diagnostic cuffs.J Clin Ultrasound 1988;16:313-327
9. Brandt TD, Cardone BW, Grant TH, et al. Rotator cuff sonography: a reassessment. Radiology. Nov 1989;173(2):323-7
10. Mack LA, Gannon MK, Kilcoyne RF, Matson FA 3rd. Sonographic evaluation of the rotator cuff. Accuracy in patients without prior surgery. Clin Orthop. Sep 1988;(234):21-7
11. Soble MG, Kaye AD, Guay RC. Rotator cuff tear: clinical experience with sonographic detection. Radiology. Nov 1989;173(2):319-21
12. Geoff Hide,Shoulder,Rotator cuff injury (ultrasonography),e-medicine
13. Teefey SA, Hasan SA, Middleton WD, et al. Ultrasonography of the rotator cuff. A comparison of ultrasonographic and arthroscopic findings in one hundred consecutive cases. J Bone Joint Surg Am. Apr 2000;82(4):498-504
14. Teefey SA, Middleton WD, Yamaguchi K. Shoulder sonography. State of the art. Radiol Clin North Am. Jul 1999; 37(4): 767-85
15. Van Holsbeeck MT, Kolowich PA, Eyler WR, et al. US depiction of partial-thickness tear of the rotator cuff. Radiology. Nov 1995;197(2):443-6.
16. Naqvi GA, Jadaan M, Harrington P. Accuracy of ultrasonography and magnetic resonance imaging for detection of full thickness rotator cuff tears. Int J Shoulder Surg. 2009 Oct-Dec; 3(4): 94-97
17. Roy JS,Braen C,Leplond J,et al. Diagnostic accuracy of ultrasonography, MRI and MR arthrography in the characterisation of rotator cuff disorders: a meta-analysis. British Journal of Sports Medicine *Br J Sports Med* doi:10.1136/bjsports-2014-094148
18. Tefey SA, Petersen B,Prather H,et al. Shoulder Ultrasound vs MRI for Rotator Cuff Pathology. Physical medicine and Rehabilitation .2009 May;1:490-495.