

ÜNİKİSTİK AMELOBLASTOMA: VAKA RAPORU

Unicystic Ameloblastoma: A Case Report

M. Seda ALTOP¹, Nedim ÖZER², Can Berk ÖZER¹, Meral ÜNÜR¹, Gülçin YEGEN³

Makale Gönderilme Tarihi: 15/03/2013

Makale Kabul Tarihi: 22/07/2013

ÖZ

Ameloblastoma çeşitli gelişim aşamalarındaki mine organı ve fibröz stromalı epitelden gelişen odontojenik bir tümördür. Ameloblastoma maksilla ve mandibuladaki tümörlerin %1'ini ve odontojenik kaynaklı tümörlerin %11'ini oluşturur. Ortalama 20-50 yaşları arasında görülür. Cinsiyet ayrımı göstermez. En sık molar diş komşuluğu ile ramustan gelişir. Olgumuzda, sol alt çene molar bölgesinde şişlik şikayetiyle başvuran 48 yaşındaki bayan hastanın radyografik incelemesinde, ilgili bölgede uniloküler ve radyolüsent bir lezyon tespit edildi. Genel anestezi altında lezyonun enükleasyonu ve kemik küretajı yapıldı. Histopatolojik incelemede unikistik ameloblastoma tanısı konuldu.

Operasyon sonrası klinik ve radyografik olarak tam bir iyileşme sağlandı. Hastanın 20 aylık takibinde herhangi bir tekrarla karşılaşılması.

Anahtar kelimeler: *Unikistik ameloblastoma, odontojenik tümör*

ABSTRACT

Ameloblastoma is a tumor of odontogenic type, arising from the epithelium with fibrous stroma and enamel organ in different steps of evolution. Ameloblastoma represents 1 % of maxillary and mandibular tumors and 11 % of odontogenic tumors. The age is most often between 20-50 years of age. There is no difference in prevalence between men and women. The molar-ramus region is the most frequent site of involvement.

In the present case report a 48-years-old patient referred to our clinic with the complaint of swelling in her left mandibular region. Radiographic examination revealed unilocular radiolucency in this region. Under general anesthesia, lesion was enucleated totally with bone curettage and was diagnosed as unicystic ameloblastoma by histopathological examination.

After the surgery, complete healing was obtained clinically and radiographically. No recurrence was seen during the follow up period of 20 months.

Keywords: *Unicystic ameloblastoma, odontogenic tumor*

¹ İstanbul Üniversitesi Diş Hekimliği Fakültesi Ağız Diş ve Çene Cerrahisi A.D.

² Medipol Üniversitesi Diş Hekimliği Fakültesi Ağız Diş Çene Hastalıkları ve Cerrahisi A.D.

³ İstanbul Üniversitesi Tıp Fakültesi Patoloji A.D.

Giriş

Ameloblastoma, lokal olarak agresif özellik gösteren, odontojenik epitel kaynaklı benign bir tümördür. Oral tümörlerin yaklaşık olarak %1'ini oluşturur. Ameloblastoma %80 mandibulada, genellikle üçüncü molar ve ramus bölgesinde, %20 maksillada, sıklıkla kanin bölgesinde görülmektedir (1). Her yaş grubunu etkilemekle beraber, unikistik ameloblastoma daha çok 2 ve 3 dekatta görülür. Kadınlarda ve erkeklerde görülme sıklığı eşittir (2).

Klinik olarak ameloblastoma asemptomatiktir ve yavaş büyüyen ağrısız şişlikle karakterizedir, sıklıkla rutin radyolojik incelemelerde tespit edilir (3). Şişlik en sık görülen semptomdur. Ağrı, fistül, ülserasyon, dişlerde mobilite, parestezi ve trismus diğer belirtileridir. Masif tümör kortikal kemiği yıkıma uğratar, fakat periost ve mukozayı perfore edemez (4).

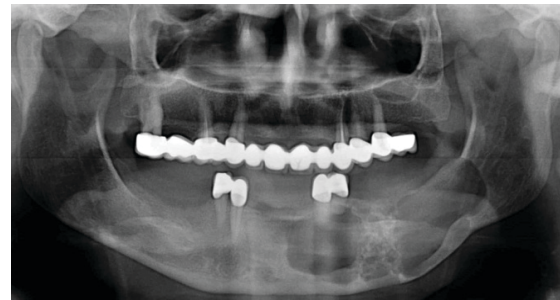
Ameloblastomanın radyolojik görüntüsü gelişim aşamalarına göre değişmektedir. Çoğunlukla radyolusent görüntü içerisinde kemik komponentlerinin oluşturduğu radyopak yapılar görülür. Komponentler büyük ise sabun köpüğü, küçük ise bal peteği görünümündedir. Olguların çoğunda tümöre komşu dişlerde kök rezorbsiyonu semptomu ya da gömük diş bulunmaktadır (3). Trabeküller kemiğe infiltrasyon kapasitesinden dolayı tekrar oranı yüksektir (5).

Histolojik özelliklerine göre foliküler, pleksiform, akantamatöz, granüler hücreli, bazal hücreli ve desmoplastik tipleri vardır. Ancak tümörün prognozunu etkilemezler. Klinik olarak multikistik, unikistik ve periferik olarak sınıflandırılır. Bu sınıflama prognoz açısından önemlidir (6). Multikistik ameloblastoma en sık görülen tipidir. Diğer tiplerine göre daha agresif olma eğilimindedir ve daha fazla tekrar

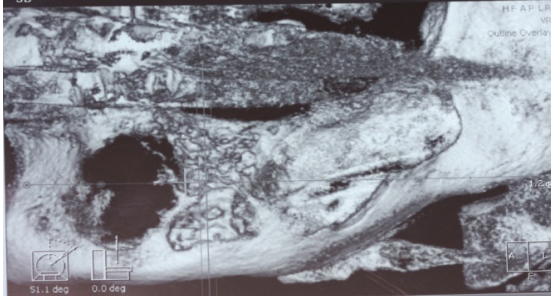
görülür. Unikistik ameloblastoma, ameloblastik hücrelerin kist lümenine veya duvarına proliferasyonu ile karakterize geniş bir kistik kaviteye sahiptir (7). Periferik tip ise nadir görülür. Histolojik olarak multikistik ameloblastomaya benzer, yumuşak doku tutulumu daha yaygındır (8).

Olgu

48 yaşında bayan hasta sol mandibular posterior bölgede şişlik şikayetiyle İstanbul Üniversitesi Diş Hekimliği Fakültesi Ağız, Diş ve Çene Cerrahisi kliniğine başvurdu. Hastanın klinik muayenesinde sol alt çene molar bölgede vestibülde şişlik ve ilgili bölgenin palpasyonunda krepitasyon saptandı. Hastanın anamnezinde 5 yıl önce sol alt 5,6,7 nolu dişlerin çekildiği röntgen alınmadan protetik rehabilitasyonunun yapıldığı bildirildi. Hastanın sistemik herhangi bir rahatsızlığı olmadığı ve sigara kullanmadığı, ağrı, lenfadenopati, parestezi şikayetinin olmadığı belirlendi. Panoramik röntgen ve bilgisayarlı tomografi (BT) görüntüsünde sol angulus mandibuladan başlayıp korpus boyunca devam eden ramus başlangıç düzeyine kadar uzanan 49×23mm boyutlarında ekspansif kitle saptandı (şekil 1, 2).

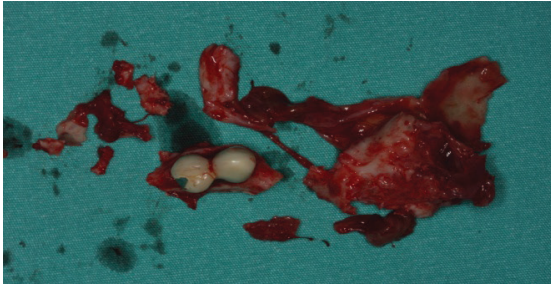

Şekil 1. Hastanın panoramik görüntüsü.



Şekil 2. Hastanın BT görüntüsü.

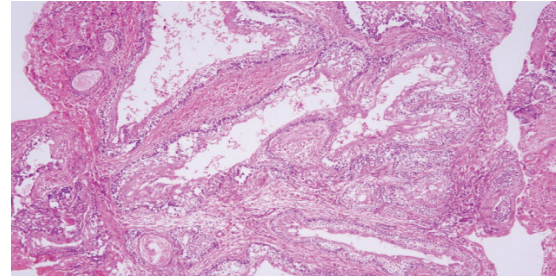
Ön bölge kortikal kemikte destrüksiyon mevcuttu. Klinik ve radyolojik bulgulara dayanarak olgunun ameloblastoma olabileceği düşünüldü. Operasyon öncesinde lokal anestezi altında alınan doku örneği sonucunda mikroskopik olarak ameloblastoma tanısı konuldu. Hasta genel anestezi altında intraoral yaklaşımla opere edildi. Sol mandibular bölgede bazis mandibula korunarak ve 1 cm güvenlik sınırı bırakılarak tümör dokusunun rezeksiyonu yapıldı. Sol alt 3 ve 4 nolu dişlerin çekimi gerçekleştirildi (şekil 3).



Şekil 3. Lezyonun makroskopik görünümü.

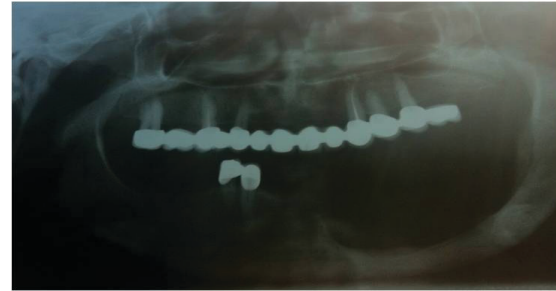
Operasyon sırasında n.alveolaris inferiorun kopması nedeniyle sinir rezorbe olan dikiş materyali ile dikildi. Hastanın yaşının genç olması ve bazal kemiğin sağlamlığı nedeniyle, rekonstrüksiyon plağı uygulanmadı. Enükleasyon materyali histopatolojik incelemeye gönderildi. Hematoksilin eozin (H&E) ile boyanan örnekte ameloblastik hücrelerin kistin duvar kısmında lokalize

olduğu ve kollajen liften zengin, çeper biçiminde bağ dokusunu döşeyen ameloblastları anımsatan silindirik epitelyum hücreleri tespit edildi. Patolojik inceleme sonucunda unistik ameloblastoma tanısı konuldu ve hasta kontrol altına alındı (şekil 4).



Şekil 4. Kollajen liften zengin, çeper biçiminde bağ dokusunu döşeyen ameloblastları anımsatan silindirik epitelyum hücreler (H&E x 100).

Postoperatif 20 aylık takibi sonucunda lezyon bölgesinin tamamen iyileştiği ve herhangi bir tekrar olmadığı görüldü (şekil 5).



Şekil 5. Postoperatif 20. aydaki panoramik görüntü.

Tartışma

Ameloblastoma, yavaş büyüyen, kemikte lokal invazyon, ekspansiyon ve destrüksiyon yapmaya eğilimli, tekrar oranı yüksek bir tümördür. En sık görülen semptom yavaş büyüyen ağrısız şişliktir. Dental maloklüzyon, ağrı, parestezi veya anestezi daha az görülebilir. Tümör enfekte olmadığı sürece nadiren ağrılıdır. Sinir tutulumu olmadığı nadiren semptom verir. Enfekte vakalarda

perforasyon ve fistül gelişmesine bağlı akut semptomlar olabilir (3). Radyolojik görüntü tanıda spesifiktir. BT'de multiseptalı yumuşak doku kitlesi olarak tanımlanır. BT ile tümörün ekspansif karakteri, iç ve dış mandibular korteksi korunup korunmadığı, kitlenin infratemporal fossaya, ağız tabanı ve komşu yumuşak dokulara uzanımı, maksiller antrumun posterolateral duvarı ile ilişkisi iyi değerlendirilir. Bu özelliklerin belirlenmesinde BT konvansiyonel radyografiye göre üstündür ve tedavinin planlanmasında temeldir (9, 10). Çenenin kist veya kistik lezyonları, örneğin; odontojenik keratokist, primordial kist, dentigeröz kist, rezidual kist, anevrizmal kemik kisti ve odontojenik miksuma, direkt grafilerde ekspansif ve litik lezyonlar olarak izlenirler. Bu nedenle ameloblastomun ayırıcı tanısında düşünülmelidirler (9).

Ameloblastoma, histolojik olarak benign olmasına rağmen; lokal olarak agresif, invazivdir ve konservatif tedavi sonrası tekrar görülme oranı yüksektir (11, 12). Unikistik ameloblastoma kendi grubu içerisinde %4-7'lik görülme oranına sahiptir. Unikistik ameloblastomanın kaynağı tam olarak bilinmemekle birlikte Robinson ve Martinez (13) dentigeröz kist ve odontojenik keratokistlerden geliştiğini bildirmektedir. Ackermann ve ark.'nın (14) desteklediği teoriye göre ise lezyon tekrarı gösteren kistik bir neoplazmdir. Curi ve ark.'nın (15) bildirdiği gibi genelde unikistik ameloblastomanın tanısında ağrıyla karşılaşılmamaktadır. Bizim vakamızda da ağrı şikayeti mevcut değildi. Ackermann ve ark. (14) unikistik ameloblastomayı histolojik açıdan 3 tipe ayırmıştır: tip1: uniloküler kistik lezyon; tip 2: fibröz kist duvarında infiltrasyon yoktur ve intraluminal pleksiform epitelyal proliferasyon mevcuttur; tip 3: kist duvarında epitelyal invazyon olabilir ya da foliküler/ pleksiform yapı mevcuttur.

Ameloblastomanın tedavisi; klinik, radyolojik ve histolojik bulgulara göre, konservatif cerrahi (küretaj, enükleasyon), radikal cerrahi (total/ parsiyel rezeksiyon), radyoterapi, kemoterapi ve kombinasyonları ile yapılmaktadır (15, 16). Tip 1 ve tip 2 unikistik lezyonun tedavisi için enükleasyon ve küretaj yeterlidir (14, 17). Tip 3 unikistik lezyonda ise kist duvarında epitelyal invazyon olduğu için tekrar oranı yüksektir. Bu yüzden tedavide daha radikal olmak gerekir ve yaklaşık 1-2 cm'lik periferik sağlam kemik rezeke edilmelidir (16, 17). Enükleasyon sonrası tekrar oranı %10-20 civarındadır ve bu yüzden uzun dönem takip mutlaka yapılmalıdır (18).

Ameloblastomanın malignite eğilimi son derece enderdir ve malign ameloblastoma ve ameloblastik karsinomaya dönüşüm gösterir. Metastatik yayılım insidansı %1-4.5 olarak bildirilmektedir. Nadir olmakla beraber akciğer, levra, dalak, böbrek, kalp, kafatası, vertebra, beyin ve lenf nodlarına metastaz bildirilmiştir (10). Lau ve ark. (18) klasik ameloblastomanın tekrarlayan cerrahi eksizeyonlardan sonra, malign dönüşüm gösterebileceğini belirtmişlerdir. Timoçin ve ark. (19) ameloblastomanın sınırlı kemik tutulumu gösterdiği durumda, konservatif tedavi yaklaşımını ve uzun dönem takibin önemini vurgulamışlardır. Tanyeri ve ark. (20) ise kistik ameloblastomanın rezidiv riski nedeniyle radikal yaklaşım ile rezeksiyonunu ve özellikle alt çenede kemik grefti uygulamalarını önermişlerdir.

Olgu sunumumuzda tedavisi yapılan unikistik ameloblastomanın malignite olasılığını düşündürülen klinik ve histopatolojik bulguya rastlanılmamıştır. Yapılan konservatif yaklaşımdan sonra takip süresince malignite eğilimi gösteren bir tekrarla karşılaşılırsa, tümörün tekrar değerlendirilip, gerekirse radikal yaklaşımla tedavi edilebileceğini düşünmekteyiz.

Sonuç

Bu çalışmamızda, unikistik ameloblastoma konservatif cerrahi yöntemlerle başarıyla tedavi edilmiştir. Klinik ve radyolojik kontrollerde tam bir iyileşme gözlenmiş ve 20 aylık takipte tekrara rastlanmamıştır. Unikistik ameloblastoma tedavisinde enükleasyon ve kemik küretajı başarılı bir yöntemdir, ancak tekrar ihtimali nedeniyle hastaların uzun dönem takibi gereklidir.

KAYNAKLAR

1. Kramer I, Pindborg J, Shear M. The WHO histological typing of odontogenic tumors. *Cancer* 1992;70(12):2988-94.
2. Stanley HR, Diehl DL. Ameloblastoma potential of follicular cyst. *Oral Surg Oral Med Oral Pathol* 1965;20:260-8.
3. Becelli R, Carboni A, Cerulli G, Perugini M, Iannetti G. Mandibular ameloblastoma. analysis of surgical treatment carried out in 60 patients between 1977 and 1998. *J Craniofac Surg* 2003;13(3):395-400.
4. Asseal LA. Surgical management of odontogenic cysts and tumors. In: Peterson LJ, editor. *Principals of oral and maxillofacial surgery*. Vol 2. Philadelphia: Lippincott-Raven, 1997, p.694-8.
5. Feinberg SE, Steinberg B. Surgical management of ameloblastoma. Current status of the literature. *Oral Surg Oral Med Oral Pathol Oral Radiol Endod* 1996;81(4):383-8.
6. Gardner DG, Pecak AM. The treatment of ameloblastoma based on pathologic and anatomic principles. *Cancer* 1980;46(11):2514-9.
7. Kim SG, Jang HS. Ameloblastoma: A clinical, radiographic and histopathologic analysis of 71 cases. *Oral Surg Oral Med Oral Pathol Oral Radiol Endod* 2001;91(6):649-53.
8. Chiu TW, Ying SY, Pang CW, Ho WS, Burd DAR. Management of a massive mandibular ameloblastoma. *Ann Coll Surg* 2004;8(4):156-8.
9. Cihangiroglu M, Akfırat M, Yildirim H. CT and MRI findings of ameloblastoma in two cases. *Neuroradiology* 2002;44(5):434-7.
10. Miyamoto CT, Brady LW, Markoe A, Saling D. Ameloblastoma of the jaw. Treatment with radiation therapy and a case report. *Am J Clin Oncol* 1991;14(3):225-30.
11. Ferretti C, Polakow R, Coleman H. Recurrent ameloblastoma: report of 2 cases. *J Oral Maxillofac Surg* 2000;58(7):800-4.
12. Jones SP, Ghali GE, Lowe B, Eichstaedt RM. Large maxillary mass in a child. *J Oral Maxillofac Surg* 2001;9(9):1057-61.
13. Robinson L, Martinez MG. Unicystic ameloblastoma: a prognostically distinct entity. *Cancer* 1977;2278-85.
14. Ackermann GL, Altini M, Shear M. The unicystic ameloblastoma: a clinicopathologic study of 57 cases. *J Oral Pathol* 1988;17(9-10):541-6.
15. Curi MM, Dib LL, Pinto DS. Management of solid ameloblastoma of the jaws with liquid nitrogen spray cryosurgery. *Oral Surg Oral Med Oral Pathol Oral Radiol Endod* 1997;84(4):339-44.
16. Keskin A, Tuncer N, Delilbaşı Ç. Cystic ameloblastoma of the mandible: report of five cases. *J Marmara Univ Dent Fac* 2000;4(1):85-9.
17. Jones SP, Ghali GE, Lowe B, Eichstaedt RM. Large maxillary mass in a child. *J Oral Maxillofac Surg* 2001;59(9):1057-61.

18. Lau SK, Tideman H, Wu PC. Ameloblastic carcinoma of the jaws. Oral Surg Oral Med Oral Pathol Oral Radiol Endod 1998;85(1):78-81.
19. Timoçin N, Erseven G, Gümrü OZ, Alatlı C, Öner B, Yalçın S. Periferik ameloblastoma. İ Ü Diş Hek Fak Derg 1992;26(1):35-8.
20. Tanyeri H, Güç Ü, Nurkesim S, Yalçın S. Mandibulada lokalize olmuş bir ameloblastoma olgusu, İ Ü Diş Hek Fak Derg 1994;28(2):104-7.

Yazışma Adresi:**M. Seda ALTOP**

İstanbul Üniversitesi

Diş Hekimliği Fakültesi

Ağız, Diş ve Çene Cerrahisi A.D.

34093 Çapa-Fatih, İSTANBUL

Tel: 212 414 20 20 dahili:30327

e-posta: sedaaltop84@hotmail.com