

Radikal retropubik prostatektomi: Prostat ile birlikte hangi dokular çıkıyor?

Radical retropubic prostatectomy: Which tissues come with prostate?

Oktay Akça¹, Savaş Yalçın¹, Rahim Horuz², Mustafa Boz¹, Ahmet Selimoğlu¹, Alper Kafkaslı¹, Cihangir Çetinel¹, Çağlar Çakır³, Selami Albayrak²

¹ Dr.Lütfi Kırdar Kartal Eğitim ve Araştırma Hastanesi, Üroloji Kliniği, İstanbul

² Medipol Üniversitesi, Üroloji Kliniği, İstanbul

³ Dr.Lütfi Kırdar Kartal Eğitim ve Araştırma Hastanesi, Patoloji Kliniği, İstanbul

Özet

Giriş: Radikal retropubik prostatektomi (RRP) spesmeni üzerinde bulunan dokuları histolojik açıdan değerlendirmek.

Gereç ve Yöntemler: Kliniğimizde tek cerrahin serisi olarak 30 RRP yapıldı. Patolojik spesmenler apekten tabana doğru dilimlendi. Bir adet apekten, iki adet orta prostattan ve 1 adet tabandan olmak üzere 4 adet dilim seçildi. Dilimler transvers planda üretra ortada kalacak şekilde 4 kadrana ayrıldı. Kadranlar, yüzeysel kısımlarında bulunan ve prostatın güncel anatomik ve histolojik bilgileri ışığında belirlenmiş 7 parametre; "Dorsal venöz kompleks (DVC)", "Çizgili kas (Rabdosfinkter)", "Periprostatik fasiyal doku (PPFD)", "Damar sinir paketi", "Mesane boynu düz kas lifleri", "Cerrahi sınır" ve "Kapsüler insizyon" yönüyle histolojik olarak araştırıldı.

Bulgular: Apekte DVC tüm spesmenlerde gözlenirken çizgili kas 28 (%93,3) hastada ve özellikle prostatın ön yüzünde gözlemlendi. PPFD prostatın arka yüzünde ağırlıklı olmak üzere spesmenlerin hepsinde gözlemlendi. Damar sinir paketi 23 (%76,6) hastada gözlenmekle birlikte prostatın posterior yüzünde daha fazlaydı. Prostatın taban kesitlerinde spesmenlerin tümünde düz kas yapıları vardı. Cerrahi sınır pozitifliği 9 (%30) hastada gözlenmekle birlikte bunların 7 tanesi apekte idi. Kapsüler insizyon 9 (%30) hastada pozitifliği.

Sonuç: Bu çalışmada RRP ameliyatı sonucunda elde edilen prostatektomi materyalinin üzerinde hangi dokuların bulunduğu kantitatif olarak gösterilmiş oldu. Bu bulguların hem prostat anatomisi hem de prostatın cerrahisi açısından yeni fikirler doğurabileceğini düşünmekteyiz.

Anahtar Kelimeler: Prostatektomi, Spesmen, Histoloji

Abstract

Objective: Histological evaluation of tissues found on specimens of radical retropubic prostatectomy (RRP).

Material and Methods: A single surgeon's series of 30 RRP specimens were evaluated. The RRP specimens were dissected from apex to basis. The following slices were dissected: 1 from the Apex, 2 from the center of the prostate, and 1 from the basis. Tissue surrounding these slices were histologically evaluated working from the following 7 parameters determined in light of latest anatomical and pathological insight on the prostate: "Dorsal venous complex (DVC)", "Striated muscle (Rhabdosphincter)", "Periprostacic fascial tissue (PPFT)", "Neurovascular bundle (NVB)", "Bladder neck smooth muscle", "Surgical margins" and "Capsular incision".

Results: Whilst DVC was found whole in the dissected apex slices, muscle striation was found with 28 (93.3%) of the patients. PPFT within central prostate sections was found with all of the patients, predominantly within posterior quadrants. Again within central prostate sections NVB was found with 23 (76.6%) of the patients, predominantly within posterior quadrants. All basis slices were found to have bladder neck smooth muscle. Surgical margin positivity was found with 9 (30%) of the patients, 7 of them were in the apex. Capsular incision was found with 9 (30%) of the patients.

Conclusion: A quantitative report of the extent to which other anatomical structures are extracted when removing the prostate employing the RRP technique, were provided with this study. We think that, these findings might provide new ideas about prostate anatomy as well as radical prostatectomy surgery techniques.

Key Words: Prostatectomy, Specimen, Histology

Geliş tarihi (Submitted): 09.03.2013

Kabul tarihi (Accepted): 28.04.2013

Yazışma / Correspondence

Dr. Oktay Akça

Dr. Lütfi Kırdar Kartal Eğitim ve Araştırma Hastanesi, Üroloji Kliniği, İstanbul

Tel: 0507 235 77 09

E-mail: doctor_okko@yahoo.com

Giriş

Prostat kanseri, gelişmiş ülkelerde, erkeklerde en sık görülen kanserdir (1, 2). Radikal prostatektomi (RP), lokalize prostat kanserlerinde %90 oranında 5 yıllık kür sağlamaktadır (3). RP'de en önemli hedef onkolojik açıdan hastada kanserli doku bırakmamaktır, ancak erektil disfonksiyon (ED) ve üriner inkontinans (UI) gibi fonksiyonel sonuçların da yüz güldürücü olması için birçok cerrahi teknik geliştirilmiştir ve halen geliştirilmektedir. RP tekniğinde iki temel yaklaşım vardır; retropubik ve perineal. Retropubik yaklaşım açık cerrahi, laparoskopik ve robot yardımlı laparoskopik teknikler şeklinde uygulanabilmektedir. Son yıllarda, pelvis ve perine anatomisinin daha iyi anlaşılması ve cerrahi tekniklerin iyileşmesi ile gerek perineal ve gerekse retropubik yaklaşımla yapılan RP ameliyatlarının morbiditesi önemli oranda azalmıştır (4,5). Ancak, hastaların hayat kalitesini etkileyecek inkontinans ve seksüel fonksiyon bozuklukları halen önemini korumaktadır.

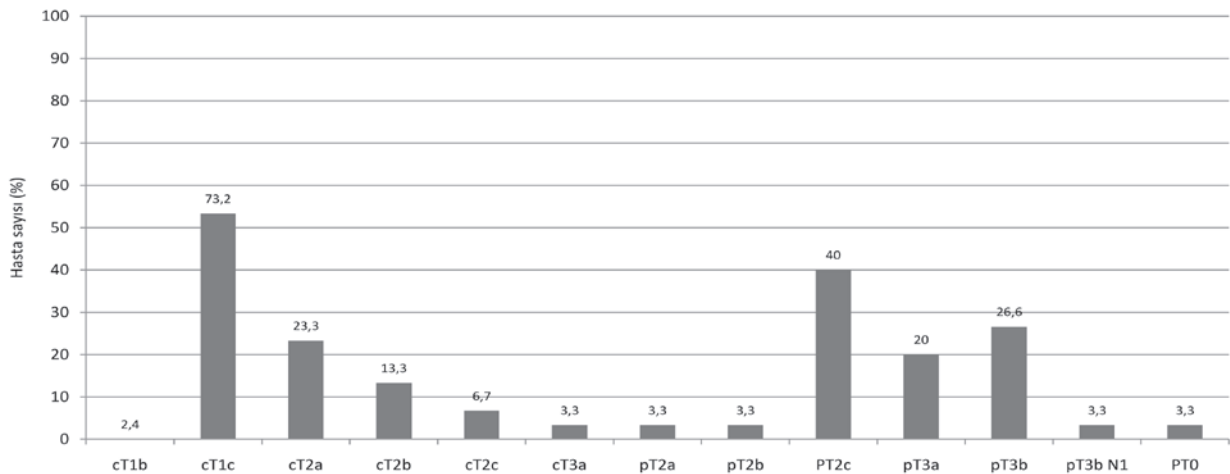
Bu çalışmanın amacı, RRP spesmeni üzerinde bulunan fonksiyonel ve onkolojik sonuçları etkileyebilecek dokuları histolojik açıdan değerlendirmektir.

Gereç ve Yöntemler

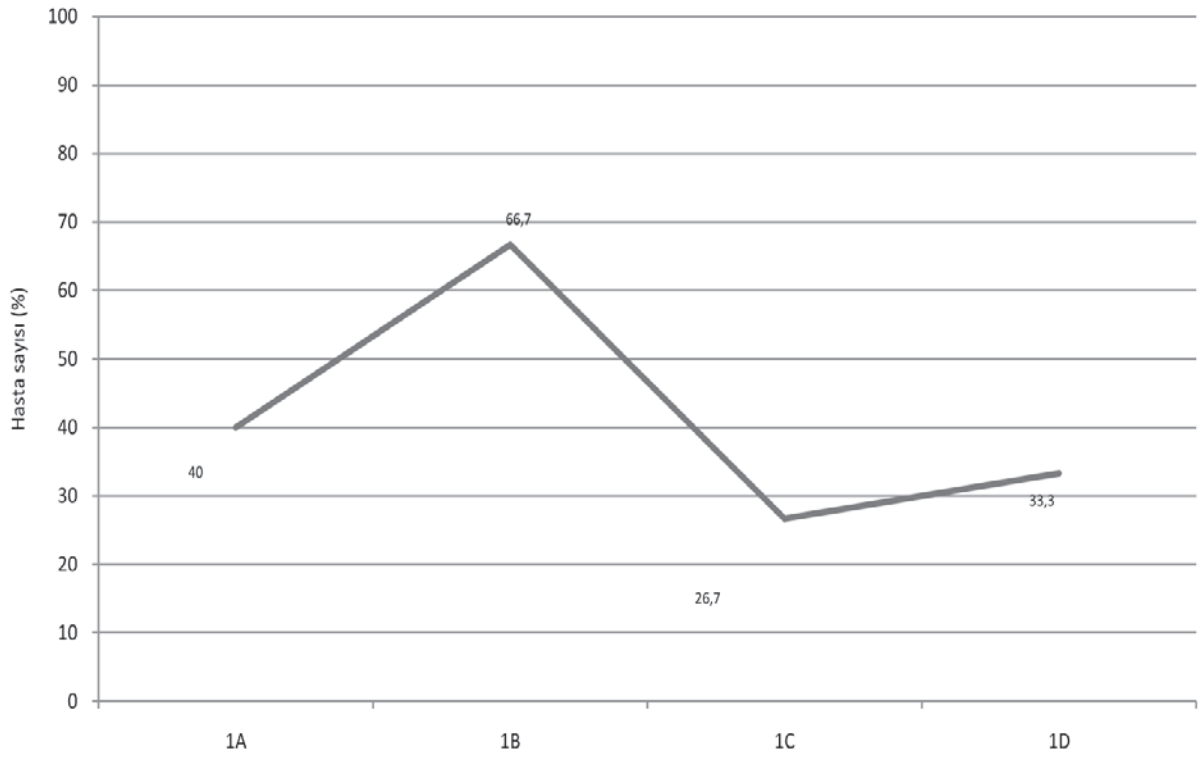
Kliniğimizde, tek cerrahın serisi olan 30 RRP spesmeni incelendi. Radikal prostatektomi materyalleri çini mürekkebi ile boyandı. Distal (apikal) ve proksimal (mesane boynu) cerrahi sınırları konizasyon şeklinde örnekledi. Daha sonra prostat apeksten itibaren 3 mm kalınlığında koronal planda dilimlenerek her bir dilim sağ-sol,

anterior-posterior olarak işaretlenmiş şekilde haritalanarak, vezikula seminalisler prostat ile birleşme yerlerinden sağ-sol olarak belirtilerek örnekler hazırlandı. Dilimlenmiş her prostattan sadece 4 adet dilim çalışmaya alındı. Dilim 1 apeksten, 2 ve 3 orta kısımdan, 4 ise bazisten alındı. Alınan dilimler horizontal planda dörde bölündü, A ve B anterior, C ve D ise posterior kadranlar olarak isimlendirildi (Resim1). Apeks diliminde venöz yapılar ve çizgili kas lifleri, orta prostattan alınan 2 ve 3 numaralı dilimlerde periprostatik fasiyal dokular (PPFD) ve damar sinir paketi, bazisten alınan dilimde ise mesane boynu düz kas lifleri ve ayrıca tüm dilimlerde cerrahi sınır pozitifliği ve kapsüler insizyon değerlendirildi (Tablo 1).

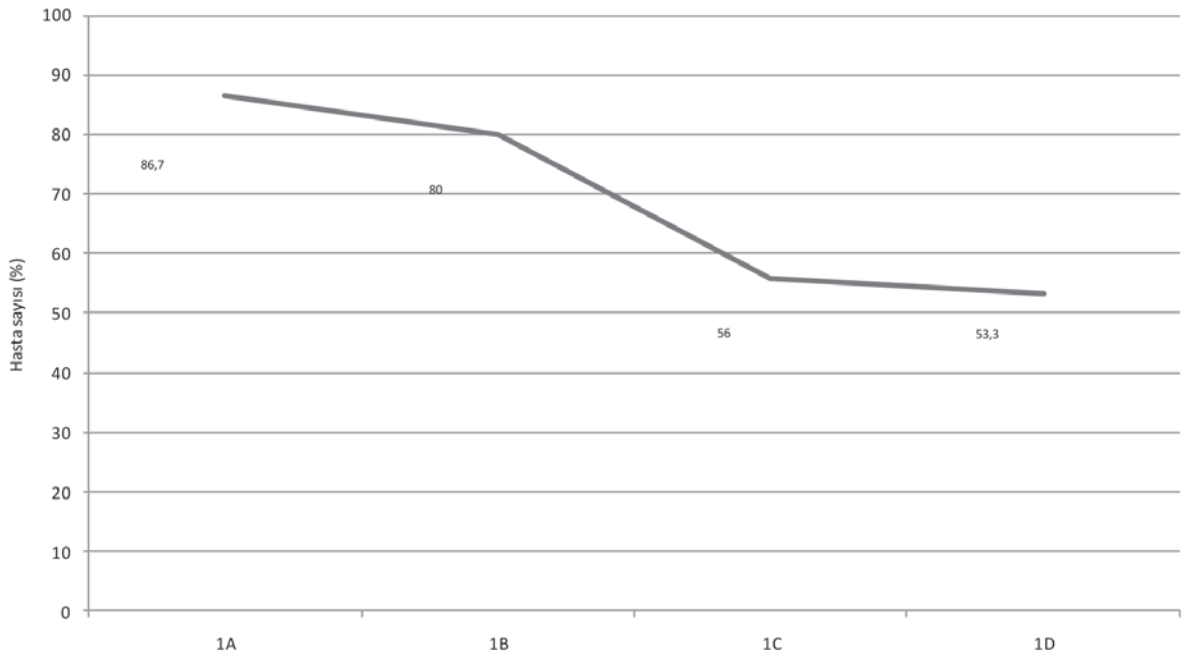
Apekte (Dilim 1) çizgili kas varlığı ve mesane boynunda (Dilim 4) düz kas varlığı, miktarları göz önüne alınmaksızın "var" veya "yok" olarak rapor edildi. Apekte anterior kadranlarda (A,B) prostat dokusu dışında yağ ve bağ doku içinde orta boy birden fazla damardan oluşan yapı "dorsal venöz pleksus" olarak kabul edilip "var" veya "yok" olarak rapor edildi. Çini mürekkebiyle boyanmış cerrahi sınır ile tümöral glandların teması "cerrahi sınır pozitifliği" olarak rapor edildi. Çini mürekkebi ile boyalı alanlarda periprostatik doku, fasya ya da kapsül görülmemesi, direkt prostat dokusu ile boyalı alanların irregüler teması "kapsüler insizyon" varlığı olarak rapor edildi. Apeks bu değerlendirmeye dahil edilmedi. PPFD ve PPFD içerisinde damar sinir paketi "var" veya "yok" şeklinde rapor edildi. Patolojik değerlendirme tek bir patoloj tarafından gerçekleştirildi.



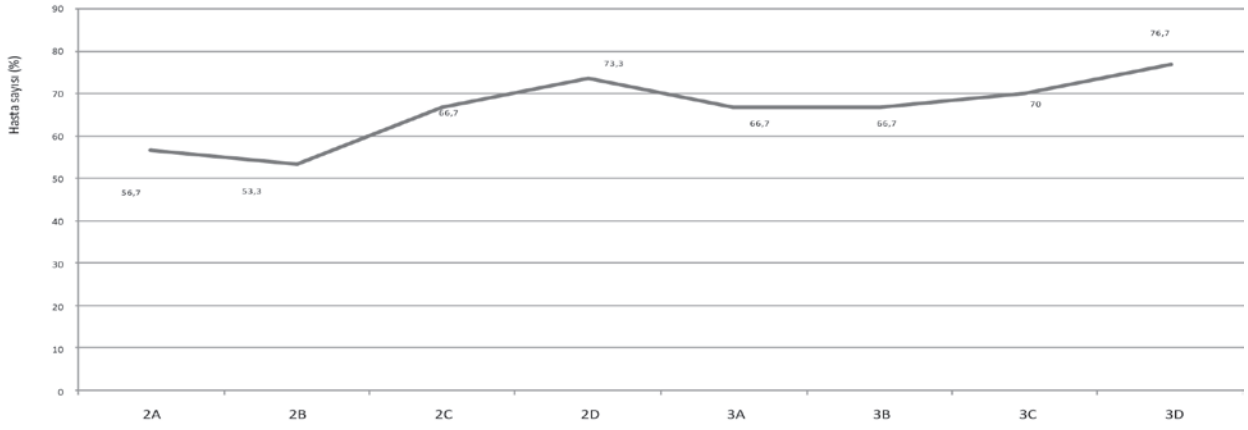
Grafik 1. Hastaların klinik ve patolojik evre dağılımı.



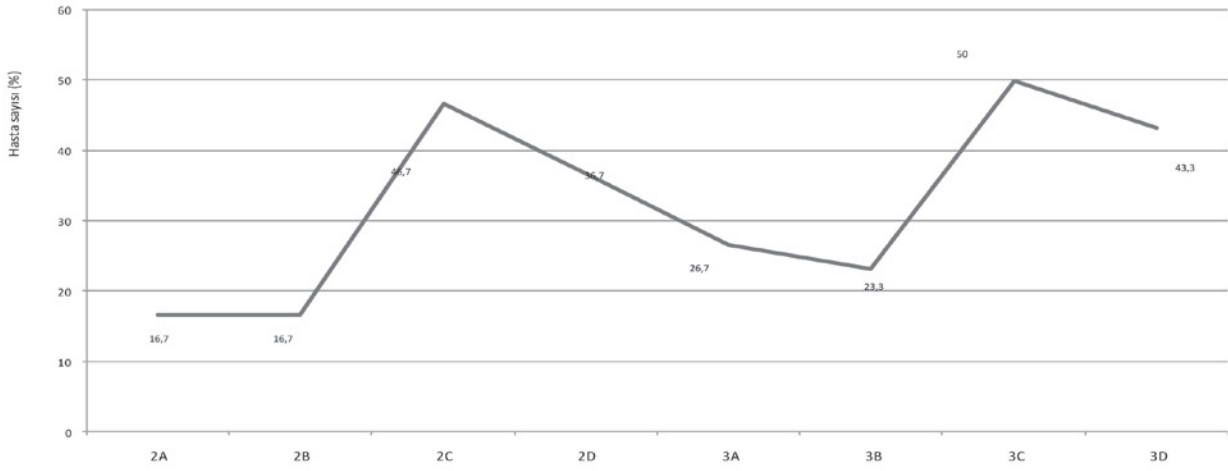
Grafik 2. Apeks dilimindeki kadrarlarda DVC dağılımı.



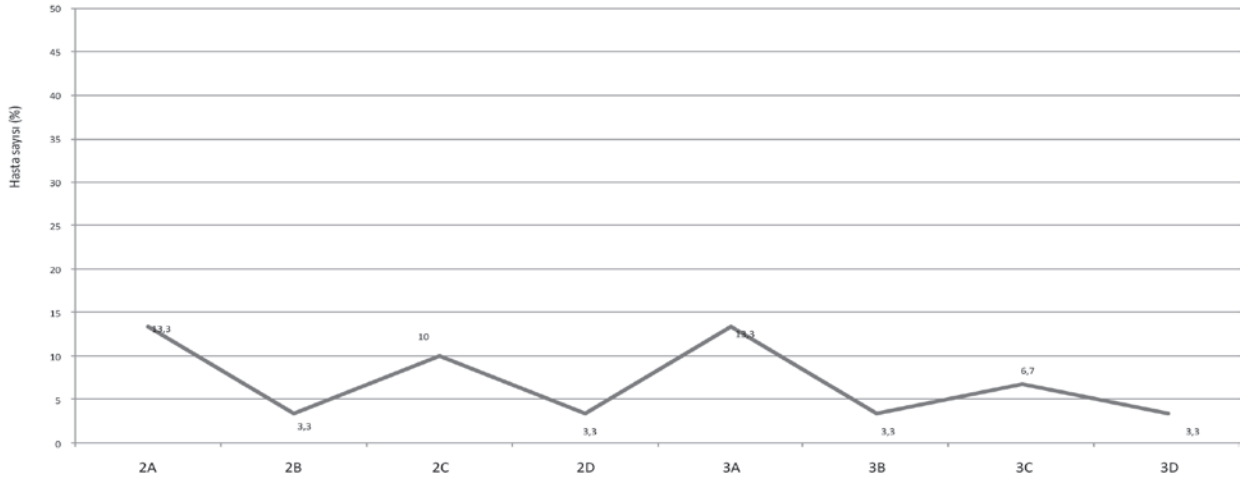
Grafik 3. Apeks dilimi kadrarlarında çizgili kas dağılımı.



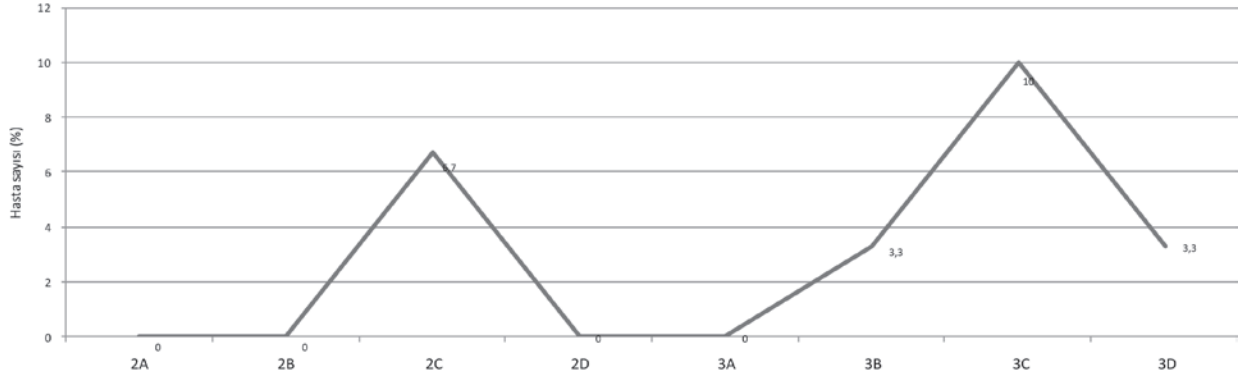
Grafik 4. İki ve üç numaralı dilim kadranlarında PPF dağılımı.



Grafik 5. İki ve üç numaralı dilim kadranlarında NVB dağılımı.



Grafik 6. İki ve üç numaralı dilim kadranlarında cerrahi sınır pozitifliğinin dağılımı.



Grafik 7. İki ve üç numaralı dilim kadranlarında kapsüler insizyon dağılımı.

Bulgular

RRP yapılan 30 hastanın demografik verilerine bakıldığında yaş ortalaması $61,1 \pm 5,1$ yıl idi. Ortalama preoperatif PSA değeri $15,2$ ng/ml olarak izlendi. Radikal prostatektomi patolojileri incelendiğinde; Gleason 1, Gleason 2 ve Gleason skor ortalamaları sırasıyla $3,4 \pm 0,8$ (3-5), $3,3 \pm 0,9$ (2-5) ve $6,7 \pm 0,1$ (6-9) idi. Ayrıca klinik olarak T1c, patolojik olarak T2c evre çoğunlukta idi (Grafik 1).

Dorsal venöz kompleks: 1 nolu dilimde orta ve büyük boy venler %26,7-%66,7 oranında gözlemlendi (Grafik 2).

Çizgili kas (Rabdosfinkter): 1 nolu dilim kadranlarında çizgili kas varlığı %53,3-%86,7 oranında gözlemlendi ve ön taraftaki kadranlarda daha fazlaydı (Grafik 3).

Periprostatik fasiyal doku (PPFD): 2 ve 3 numaralı dilimlerin tümünde PPFD gözlemlendi. Posterior kadranlar ağırlıklı olmak üzere, PPFD %53,3-%76,7 oranında dağılım gösterdi (Grafik 4).

Damar sinir paketi: 2 ve 3 numaralı dilimlerde, 23 (%76,6) hastada damar sinir paketi gözlemlendi. Posterior kadranlar ağırlıklı olmak üzere %16,7-%50 oranında dağılım gösterdi (Grafik 5).

Mesane boynu düz kas lifleri: Spesmenlerin 4 nolu diliminde bakılan mesane boynu düz kas lifleri tüm hastalarda pozitif idi.

Cerrahi sınır: Tüm hastaların 9'unda (%30) cerrahi sınır pozitifliği vardı. 1 nolu apeks dilimlerinde cerrahi sınır pozitifliği 7 (%23,3) olguda görülürken, spesmenin 4 nolu mesane boynu kesitlerinde ise 2 (%6,7) olguda gözlemlendi. 2 ve 3 numaralı dilimlerde ise cerrahi sınır pozitifliği %3,3-%13,3 oranında dağılım gösterdi (Grafik 6).

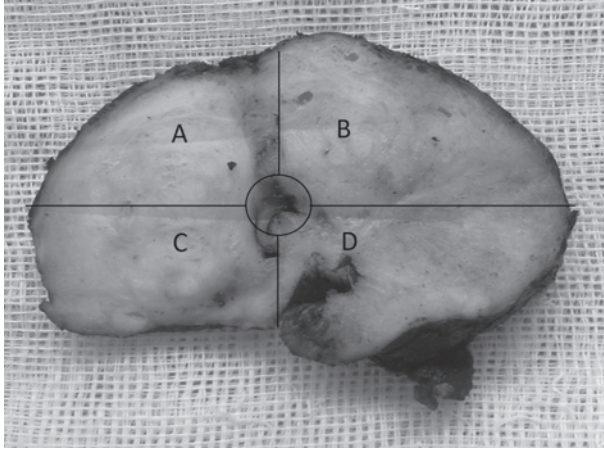
Kapsüler insizyon: Tüm hastaların 9'unda (%30) ol-

makla beraber, 2 ve 3 numaralı dilimlerin kadranlarında kapsüler insizyon en fazla %10 oranında gözlemlendi (Grafik 7).

Tartışma

Günümüzde radikal prostatektomi için daha sık kullanılan teknik retropubik yaklaşımlardır. Radikal prostatektomi ameliyatlarından sonra onkolojik sonuçlar kadar fonksiyonel sonuçların da iyi olması istenen bir durumdur ve güncel literatürde PSA nüksü olmaksızın sağ kalmımla birlikte "trifecta" olarak tanımlanmaktadır (6). Hatta bu durum günümüzde, hastalar tarafından da sorgulanmaktadır. Yapılan radikal prostatektomi ameliyatının izlerini elde ettiğimiz spesmenlerde görebilmekteyiz. Bu çalışmada spesmen üzerindeki izler güncel prostat anatomisi doğrultusunda histolojik olarak incelenmiştir. Jochen Walz ve arkadaşlarının derlemesinde prostatik anatominin kompleks bir yapı olduğu ve prostatın şeklinin ve boyutunun etrafındaki diğer anatominin -damar sinir paketi, eksternal sfinkter, pubovesikal ligamanlar- şekillenmesinde önemli olduğunu öne sürmüşlerdir (7). Bu noktadan yola çıkarak hiçbir RRP ameliyatının birbiriyle aynı olduğunu söylemeyiz, dolayısıyla prostatla birlikte dışarı çıkardığımız dokular da her hastada farklı olacaktır. Bu çalışma tek cerrahın serisi olması yönüyle RRP tekniğinin mevcut anatomik yapıya ne kadar zarar verdiğini ya da vermediğini anlamamız açısından ayrıca değerlidir.

İlk olarak dorsal venöz komplekse baktığımızda; apeks kesitlerinin anterior (A, B) kadranlarında %66,7 posterior (C,D) kadranlarında %33,3 oranında venöz yapıları görmekteyiz. Anterior yüzdeki damarların derin



Resim 1. Prostattan alınan bir dilim. A ve B anterior, C ve D posterior kadranlar olarak gözlenmektedir. Örnek: 1A: Bir numaralı dilim (Apeks dilimi) A kadranı, 4C: Dört numaralı dilim (Taban) C kadranı demektir.

dorsal ven bağlanırken kontrol altına alındığı düşünülürse posterior da kalan %33,3'lük bağlanmamış venöz damarlar belki ameliyat esnasında erken kanamalara sebebiyet veriyor olabilir.

Rabdosfinktere ait çizgili kas yapıları anterior kadranlarda %80'lere varırken posterior kadranlarda %50'lere düşmektedir. Bunun sebebi anterior kadranın dorsal ven kontrolünden sonra kör olarak üretraya kadar kesilmesi; posterior kadranın ise üretranın anatomik olarak diseksiyonu sonrasında kesilmesinden kaynaklanıyor olabilir.

Periprostatik fasiyal doku, anterior kadranlarda %50'ler, posterior kadranlarda ise %70'ler oranında gözlenmektedir. Bunun bir nedeni prostatın kendi anatomisi olabileceği gibi, posterior kadran diseksiyonu esnasında baştan arzulan interfasiyal cerrahi planın korunmaması da olabilir. Gianduzzo ve arkadaşları yaptıkları kadavra çalışmalarında pelvik pleksusu prostatın 5-10mm lateralinde tanımlamışlar ve nörovasküler demet prostatın posterolateralinde gösterilmiştir (8). Bununla birlikte bu çalışmada damar sinir paketinin anterior kadranlar-

da %20'ler de, posterior kadranlarda %40'larda gözlenmesi, fasiya olan her yerde damar sinir paketi olmadığı ve paketin sadece posterior da değil, posterior dan anterior a doğru değişik derecelerde bulunabileceği yönünde fikir vermektedir. Christian Eichelberg ve arkadaşlarının çalışmasında da sinir dağılımına kantitatif olarak benzer bir yorum getirilmiştir (9). En fazla cerrahi sınır pozitifliği apeks kesitlerinde ve 7 (%23,3) olguda görülürken, spesmenin 4 nolu mesane boynu kesitlerinde 2 (%6,7) olguda gözlenmiştir. İki ve 3 numaralı kesitlerde ise cerrahi sınır pozitifliği %3,3-%13,3 oranında görüldü. Bu durum tamamen tümörün lokalizasyonu ile ilişkili olabilir çünkü kapsüler insizyona baktığımızda cerrahi sınır lokalizasyonları ile uyumsuzluk göstermekte ve en fazla %10 olmak üzere prostat tabanına yakın kesitlerde gözlenmektedir. Van der Poel ve arkadaşlarının yaptığı çalışmada, prostat lateral fasiyalarının korunması ve hasta yaşı postoperatif erektil fonksiyonu öngörmede en iyi prediktörler olarak bulunmuş ve fasiya korunması ile pozitif cerrahi sınır arasında ilişki bulunamamıştır. Lateral fasiyaları korunan hastaların erektil fonksiyonları daha iyi bulunmuştur (10). Yine aynı yazarın başka bir makalesinde ise lateral fasiyaları korunan hastalarda kontinansın daha çabuk geri döndüğü ve fasiya korumanın kontinans üzerinde etkili olduğu gösterilmiştir (11). Shikanov ve arkadaşları robot yardımlı laparoskopik prostatektomide uyguladıkları ekstrasfasiyal ve interfasiyal sinir koruyucu teknikleri karşılaştırdığı çalışmada pozitif cerrahi sınır açısından istatistiki olarak anlamlı bir fark bulamamışlar, fakat interfasiyal grupta istatistiki açıdan anlamlı olarak potens ve seksüel fonksiyonlar daha iyi bulunmuştur (12). Robotik radikal prostatektomi serilerinde cerrahi sınır pozitifliği ise %20,9 olarak yayınlanmış olup bunların %54'ü posterolateralde, %26'sı apekte ve %20'si ise bazaldedir. İntrafasiyal antegrat tekniklerde cerrahi sınır pozitifliği bir sorun olarak durmaktadır (12, 13). Bu çalışmada pT3a evresinin %20 olması ve hasta çoğunluğunun pT2c ve üzeri olması tekniğin güvenilirliğini tartışmamız açısından belki daha da değerli veri sunmaktadır.

Taban kesitlerinin hepsinde mesane boynu düz kas liflerine rastlıyor olmamız, prostat-mesane bileşkesinin anatomik olarak keskin hatlarla ayrılmadığını göstermektedir ve belki mesane boynu diseksiyonunu ayrıca tartışmayı gerektirir.

Tablo 1. Dilimlerin alındığı yerler ve her dilimde değerlendirilen parametreler.

Dilim 1 (Apeks)	*Çizgili Kas *Dvc (Dorsal Venöz Kompleks) *Cerrahi Sınır
Dilim 2 Dilim 3 (Orta Prostat)	*PPFD (Periprostatik Fasiyal Doku) *NVB (Damar Sinir Paketi) *Cerrahi Sınır *Kapsüler İnsizyon
Dilim 4 (Taban)	*Düz Kas *Cerrahi Sınır

Sonuç

RRP, prostat kanserinin definitif tedavisinde ürologların en sık başvurdukları cerrahi teknik olması sebebiyle belki sorgulanması da en çok gereken tekniktir. Bu çalışma prostatla birlikte prostat üzerinde hangi dokuların ne kadar çıktığına dair kantitatif bir analiz yapmaktadır. Görünen o ki; tek cerrahın serisi olmasına rağmen prostatın fasiyal anatomisini %70'lere varan oranda peroperatif değiştirebiliyoruz. Bu durum, güncel literatürde trifecta açısından güvenli gibi gözükse de; bu denli kompleks anatomik bir yapıya sahip olan prostat için, ürologlar daha farklı, dokulara daha az zarar veren prostatektomi cerrahi yöntemi için arayışlarını sürdürmelidirler.

Kaynaklar

- Greenlee RT, Hill-Harmon MB, Murray T, et al. Cancer statistics. *CA Cancer J Clin* 2001;51:15–36.
- Reiter RE, deKernion JB. Carcinoma of the prostate. In: Walsh PC, Retik AB, Vaughan ED, eds. *Campbells Urology*. 8th ed. New York, Saunders, 2002;3003-3024.
- Catalona WJ. Surgical management of prostate cancer: Contemporary results with anatomic radical prostatectomy. *Cancer* 1995;75:1903-1908.
- Asimakopoulos AD, Annino F, D'Orazio A, et al. Complete periprostatic anatomy preservation during robot-assisted laparoscopic radical prostatectomy (RALP): the new pubovesical complex-sparing technique. *Eur Urol* 2010;58:407-417.
- Takenaka A, Tewari AK, Leung RA, et al. Preservation of the puboprostatic collar and puboperineoplasty for early recovery of urinary continence after robotic prostatectomy: anatomic basis and preliminary outcomes. *Eur Urol* 2007;51:433-440.
- Ou YC, Yang CK, Wang J, et al. The trifecta outcome in 300 consecutive cases of robotic-assisted laparoscopic radical prostatectomy according to D'Amico risk criteria. *Eur J Surg Oncol* 2013;39:107-113.
- Jochen Walz, Arthur L. Burnett, Anthony J. Costello, et al. A Critical Analysis of the Current Knowledge of Surgical Anatomy Related to Optimization of Cancer Control and Preservation of Continence and Erection in Candidates for Radical Prostatectomy. *Eur Urol* 2010;57:179-192.
- Gianduzzo TR., Jose R. Colombo, Ehab El-Gabry et al. Anatomical and Electrophysiological Assessment of the Canine Periprostatic Neurovascular Anatomy: Perspectives as a Nerve Sparing Radical Prostatectomy Model. *J Urol* 2008;179:2025-2029.
- Christian Eichelberg, Andreas Erbersdobler, Uwe Michl, et al. Nerve Distribution along the Prostatic Capsule. *Eur Urol* 2007;51:105-110.
- Van der Poel HG and de Blok W. Role of extent of fascia preservation and erectile function after robot-assisted laparoscopic prostatectomy. *Urology* 2009;73:816-821.
- Van der Poel HG, de Blok W, Joshi N, van Muilekom E. Preservation of Lateral Prostatic Fascia is Associated with Urine Continence after Robotic-Assisted Prostatectomy. *Eur Urol* 2009;55:892-900.
- Shikanov S, Woo J, Al-Ahmadie H et al. Extrafascial Versus Interfascial Nerve-sparing Technique for Robotic-assisted Laparoscopic Prostatectomy: Comparison of Functional Outcomes and Positive Surgical Margins Characteristics. *Urology* 2009;74:611–616.
- Zorn KC, Gofrit ON, Orvieto MA et al. Robotic-Assisted Laparoscopic Prostatectomy: Functional and Pathologic Outcomes with Interfascial Nerve Preservation. *Eur Urol* 2007;51:755–62.