

Çocukluk Çağı Damar Yaralanmalarında Cerrahi Tedavi Tecrübelerimiz

Our Surgical Treatment Experiences in Childhood Vascular Injuries

¹Metin Onur BEYAZ^a, ²Didem Melis ÖZTAŞ^b, ³Alican VURAN^c, ⁴Murat UĞURLUCAN^a

^aİstanbul Medipol Üniversitesi Tıp Fakültesi, Kalp ve Damar Cerrahisi ABD, İstanbul, TÜRKİYE

^bİstanbul Bağcılar Eğitim ve Araştırma Hastanesi, Kalp ve Damar Cerrahisi Kliniği, İstanbul, TÜRKİYE

^cÜmraniye Eğitim ve Araştırma Hastanesi, Kalp ve Damar Cerrahisi Kliniği, İstanbul, TÜRKİYE

ÖZET Amaç: Çocuklarda vasküler yaralanmalar, uzun dönemde ekstremitelerde gelişim bozukluğu gibi ciddi komplikasyonlara neden olabileceğinden ayrı bir öneme sahiptir. Biz bu yazıda çocukluk çağı vasküler yaralanmalarında uyguladığımız tedavi yöntemlerini ve sonuçlarını paylaşmayı amaçladık. **Gereç ve Yöntemler:** Çocukluk çağı vasküler yaralanma nedeni ile opere edilen 32 hasta retrospektif olarak incelendi. Hastaların 30 (%93,75)'u erkek, 2 (%6,25)'si kadındı. Ortalama yaş 11,2 idi. On sekiz (%56,2) hastada kesici-delici alet yaralanması, 9 (%28,1) hastada ateşli silah yaralanması ve 5 (%15,6) hastada travmaya sekonder yaralanma mevcuttu. Revaskülarizasyon tekniği olarak üst ekstremitelerde arteriyel yaralanması ile başvuran 3 hastada uç uca tamir tekniği, 1 hastada otolog ven ile "patch" plasti, 2 hastada otolog ven interpozisyonu uygulandı. Alt ekstremitelerde yaralanmalarında ise 18 hastada uç uca tamir, 4 hastada ven interpozisyonu, 2 hastada venöz "patch" plasti ve 2 hastada primer onarım uygulandı. **Bulgular:** Radial artere primer tamir uygulanan bir hastada, 1. ayda iskemi oluşturmayan oklüzyon gelişti. Alt ekstremitelerde venöz "patch" plasti ve primer onarım yapılan birer olguda, psödoanevrizma gelişti. İzole popliteal arter yaralanması olan ve uç uca tamir uygulanan bir olguda, 1. ayda popliteal vende derin venöz tromboz saptandı ve medikal tedavi düzenlendi. Uyuşturucu madde kullanım öyküsüne sahip bir hastada, yara yeri enfeksiyonu gözlemlendi. **Sonuç:** Çocukluk çağında artan arteriyel yaralanmalar, ilk planda en doğru ameliyat yöntemi ve gereklilik halinde en doğru greft seçimi ile revaskülarize edilmeli, özellikle erken çocuk yaş grubunda büyüme ve gelişmenin devam ettiği göz ardı edilmemelidir.

ABSTRACT Objective: Vascular injuries in children carry high importance, as they can cause serious complications, such as a developmental disorders of limbs in the long term. In this article, we aimed to share the treatment methods and results we used in childhood vascular injuries. **Material and Methods:** 32 patients who underwent operation depending on pediatric vascular injury were examined retrospectively. 30 (93.75%) patients were male and 2 (6.25%) patients were female. Mean age was 11.2. Vascular injuries were due to penetrating trauma in 18 (56.2%) patients, firearm injury in 9 (28.1%) patients and secondary to trauma in 5 (15.6%) patients. End to end repair was performed in 3 patients, patch plasty was performed in 1 patient and vein interposition was performed in 2 patients in upper extremity. In lower extremity, 18 patients underwent end to end repair, 4 patients underwent vein interposition, 2 patients underwent patch plasty and 2 patients underwent primary repair. **Results:** In one patient who underwent primary repair in radial artery, non-ischemic occlusion was detected in 1 month. Pseudoaneurysm developed in one patient with patch plasty and in one patient with primary repair in the lower extremity. In one patient with isolated popliteal artery injury and end-to-end repair, deep venous thrombosis was detected in popliteal vein after 1 month and medically treated. Wound infection was observed in one patient with a history of drug use. **Conclusion:** Increased arterial injuries in childhood should be revascularized with the most accurate surgical method and, if necessary, with the right graft selection, and it should not be overlooked that the growth and development continue especially in early childhood group.

Anahtar Kelimeler: Çocukluk çağı; periferik arter yaralanmaları

Keywords: Childhood; peripheral arterial injuries

Çocuklarda travma sonrası arteriyel yaralanmalar oldukça nadir olup, tüm travmalar içinde hastaların %0,6-1,4'ünde bulunmaktadır.¹⁻³ Çocuklarda arteriyel yaralanmalar, çok nadir olarak ateşli silah kullanımı ve kesici-delici alet ile meydana gelmektedir.²

Çocukluk yaş grubunda periferik arteriyel yaralanmalarda lezyonun yeri, etiyojisi, tipi ve boyutu, eşlik eden organ yaralanmaları morbidite ve mortaliteyi etkilediği düşünülen faktörlerden bazılarıdır.⁴

Correspondence: Didem Melis ÖZTAŞ

Bağcılar Eğitim ve Araştırma Hastanesi, Kalp ve Damar Cerrahisi Kliniği, İstanbul, TÜRKİYE/TURKEY

E-mail: didem_mls@hotmail.com



Peer review under responsibility of Türkiye Klinikleri Cardiovascular Sciences.

Received: 30 Nov 2019

Received in revised form: 18 Apr 2020

Accepted: 06 May 2020

Available online: 17 May 2020

2146-9032 / Copyright © 2020 by Türkiye Klinikleri. This is an open access article under the CC BY-NC-ND license (<http://creativecommons.org/licenses/by-nc-nd/4.0/>).

Çocuklarda tanıdaki gecikmeler, uzun dönemde ekstremitelerde gelişim bozukluğu gibi ciddi komplikasyonlara neden olabileceğinden ayrı bir öneme sahiptir.⁵ Yapılan bazı çalışmalarda, özellikle 2,5 yaşın altındaki çocuklarda vasküler yapıların küçük ve ince olması, spazma eğilimli olması ve doku desteğinin zayıflığı göz önünde bulundurulduğunda, kesin bir uzuv kaybı riski olmadıkça cerrahi girişimden uzak kalınması gerektiği savunulmaktadır.⁴ Lezyonun tipi de medikal veya cerrahi tedavi kararında etkili olmaktadır. Kanama, psödoanevrizma ve arteriyovenöz fistüle sebep olan arteriyel lezyonları olan hastalarda açık cerrahi uygulanması gerekirken sadece kritik olmayan iskemi bulguları olan hastalarda trombolitik terapi, sistemik heparinasyon göz önünde bulundurulmalıdır. Okul çağında olan orta dereceli iskemik ekstremitelere sahip pediatrik popülasyonda ise cerrahi tedavi daha çok tercih edilebilir.⁴

Çalışmamızda, çocukluk çağı vasküler yaralanmaların artışı ile tanı ve tedavi alanında artan gelişmeler ışığında, çocukluk çağı damar yaralanmaları tecrübelerimizi paylaşmayı amaçladık.

GEREÇ VE YÖNTEMLER

Vasküler yaralanma nedeni ile hastaların ve ailelerinin onamı alınarak acil koşullarda opere edilen 32 hasta, kurum izni alınarak retrospektif olarak incelendi. Hastaların 30 (%93,75)'u erkek, 2 (%6,25)'si kadındı. Ortalama yaş 11,12 idi ve yaş sınırı 6-17 yıl arasında değişmekteydi. En sık yaralanma nedeni %56,2 oranla kesici-delici alet yaralanması olarak tespit edildi. Dokuz (%28,1) hasta ateşli silah yaralanması ve 5 (%15,6) hasta travmaya sekonder yaralanma ile başvurdu. Hastaların 6 (%18,5)'sında üst ekstremitelerde yaralanması mevcuttu ve 3'ü kesici-delici alet yaralanması, 1'i ateşli silah yaralanması ve 2'si travma sonucu meydana gelmişti.

Olguların hemen tamamında kanama en belirgin bulgu olmakla birlikte alt ekstremitelerde ateşli silah yaralanması nedeni ile başvurmuş olan 3 hastada iskemi bulguları belirgindi.

Alt ekstremitelerde arteriyel yaralanması ile gelen 14 (%43,7) hastada popliteal arter yaralanması mevcut olup, 8 (%25) hastada süperfisyal femoral arter, 4 (%12,5) hastada ana femoral arter yaralanması bulunmaktaydı (Resim 1).

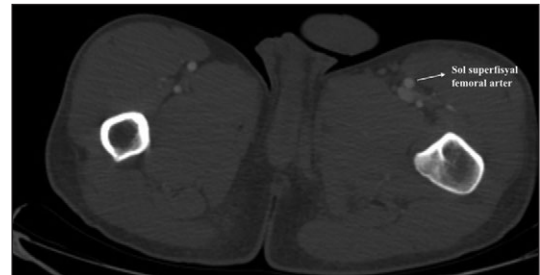
On beşi alt ekstremitelerde, 2'si üst ekstremitelerde olmak üzere 16 (%50) hastada, arteriyel yaralanmaya ek olarak venöz yaralanma da eşlik etmekteydi ve 13'ünde kesici-delici alet yaralanması mevcuttu. Bu hastalarda venöz yapılar primer olarak onarıldı. Biri üst ekstremitelerde yaralanması olan 3 hastada, venöz yapıların ileri derece hasarlı olması sebebiyle kanamayı önlemek amacıyla ligasyona karar verildi.

Tüm hastalar, arteriyel yaralanma açısından revaskülarize edildi. Revaskülarizasyon tekniği olarak üst ekstremitelerde arteriyel yaralanması ile başvuran 3 hastada uç uca tamir tekniği, 1 hastada otolog ven ile "patch" plasti, 2 hastada otolog ven interpozisyonu uygulandı. Alt ekstremitelerde yaralanmalarında ise hastaların 18'inde uç uca tamir, 4 hastada ven interpozisyonu, 2 hastada venöz "patch" plasti ve 2 hastada primer onarım uygulandı (Resim 2, Resim 3, Tablo 1).

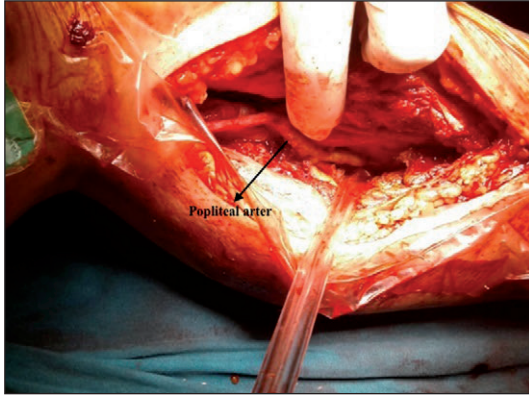
BULGULAR

Hastaların tamamı postoperatif 3. gün, 1. ay ve 3. ayda Doppler USG ile kontrol edildi. Üst ekstremitelerde kesici-delici aletle yaralanma sonrası radyal artere primer tamir uygulanan bir hastada, 1. ayda iskemi oluşturmayan oklüzyon gelişti. Hastalarda, arteriyel yaralanmaya ek çoklu organ hasarı bulunmamakla birlikte üst ekstremitelerde ateşli silah yaralanması olan 2 hastada periferik sinir hasarı eşlik etmekteydi ve bu hastaların 1'inde erken dönem periferik sinir tamiri yapılmasına rağmen postoperatif periferik nörolojik defisit gelişti.

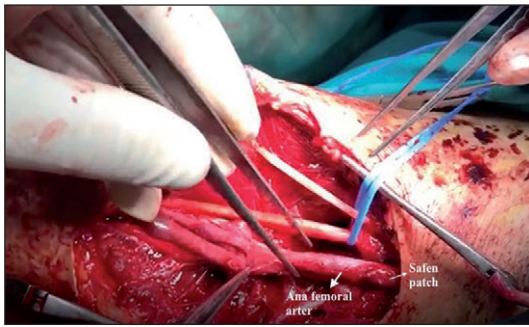
Radyal arter oklüzyonuna sahip hasta dışında hiçbir olguda oklüzyon gözlenmedi. Hastaların takiplerinde yapılan değerlendirmelerde opere vasküler yapılarda %20'nin üzerinde stenoz



RESİM 1: Sol süperfisyal femoral arter yaralanmasının preoperatif bilgisayarlı tomografi anjiyografi görüntüsü.



RESİM 2: Popliteal arter uç uca tamir tekniği preoperatif görüntüsü.



RESİM 3: Ana femoral arter yaralanmasında safen ven greft ile "patch" plasti uygulanan vakanın preoperatif görüntüsü.

saptanmadı. Alt ekstremitelerde venöz "patch" plasti ve primer onarım yapılan birer olguda psödoanevrizma gelişti.

İzole popliteal arter yaralanması olan ve uç uca tamir uygulanan 1 olguda, 1. ayda bacakta şişlik gelişmesi üzerine yapılan Doppler USG'de popliteal vende derin venöz tromboz saptandı. On iki saatte bir 1 mg/kg subkütan enoksaparin ile birlikte INR iki üç arasında tutulacak şekilde oral warfarin tedavisine başlandı. INR, iki üç arasına ulaşıldığında enoksaparin kesildi. Üçüncü ayda yapılan Doppler USG kontrolünde popliteal arter patent olarak saptanırken, popliteal vende rezidü trombüs ile birlikte kısmi rekanalizasyon gözlemlendi, warfarin tedavi devamı önerildi.

Uyuşturucu madde kullanım öyküsüne sahip olan kesici-delici alet yaralanması nedeni ile üst ekstremitelerde arteriyovenöz fistül oluşan hasta dışında hiçbir hastada yara yeri enfeksiyonu gözlenmedi.

TARTIŞMA

Çocukluk çağı damar yaralanmaları sebepleri, dünyanın farklı yerlerinde gelişmişlik oranlarına göre farklılık göstermektedir. Gelişmiş ülkelerde, şiddet olaylarının az olması nedeni ile künt travmalar ilk sırayı oluşturmakta iken, ülkemizde penetran travmalar %50-70 oranla ilk sırayı almaktadır.⁶ Çalışmamızda da %56,2 oranla kesici-delici alet yaralanması çocukluk çağı vasküler yaralanmalarının en sık sebebi olarak saptanmıştır.

Çocukluk çağı periferik arteriyel yaralanmaları tüm travmalar içinde hastaların %0,6-1,4'ünde bulunmakta ve ciddi morbidite ve mortalite ile seyretmektedir.^{1,2} Çocukluk çağında travma sonrası vasküler yaralanmalar sıklıkla periferik arter yaralanmaları şeklinde görülmektedir. Alt ekstremitelerde kırıklar ve diz çıkıkları nedeni ile popliteal arter en sık yaralanmaya maruz kalan arterdir. Popliteal arter yaralanmasını ana femoral arter, yüzeysel femoral arter ve anterior tibial arter yaralanması takip eder.⁷ Üst ekstremitelerde ise suprakondiler humerus kırıkları nedeni ile en sık brachial arter yaralanması görülmektedir.^{8,9}

Çocukluk çağı periferik arteriyel yaralanmalarında fizik muayenede kanama, pulsatil hematoma, distal nabız yokluğu tanı için yeterlidir.¹⁰ Ancak ciddi semptomatik olmayan ve distal nabızların alındığı damar yaralanma olgularının, tüm hasta grubunun 1/4'ünü oluşturduğu da unutulmamalıdır ve damarsal yapılara yakın meydana gelen tüm olgularda mutlaka tanınasal amaçlı bilgisayarlı tomografi anjiyografi veya arteriyografi yapılmalıdır.¹¹ Arteriyel yaralanmada ek olarak nörolojik değerlendirme morbidite riski açısından mutlaka yapılmalıdır.¹² Özellikle üst ekstremitelerde penetran vasküler yaralanmalarda nörolojik hasar oluştuysa başarılı revaskülarizasyona rağmen ekstremitelerde fonksiyon kaybı görülebilmektedir.¹³

Çocuklarda vasküler yaralanmaları kontrol etmek amacıyla planlanan operasyonlar sadece anlık morbidite açısından değil, kan akımının devamlılığının sağlanması yanında tüm dokuların büyüme gelişimi açısından da düşünülmelidir.¹⁴

Damar yaralanması nedeni ile tedavisi planlanan hastalarda seçilecek operasyon türünü belirleyen en önemli etkenlerden biri de yaralanmanın lokalizasyonudur.

TABLO 1: Hastaların demografik özellikleri, uygulanan cerrahi teknik ve postoperatif takip süreçleri.

Hastalar	Yaş	Cinsiyet	Yaralanma sebebi	Yaralanma bölgesi/venöz yaralanma	Bulgu	Operasyon	Takip
1	6	E	Travma (trafik kazası)	PA yaralanması	Kanamama	Uç uca tamir	Patoloji saplanmadı
2	9	E	DKAY	SFA yaralanması+venöz yaralanma	Kanamama	Primer arteriyel onarım	Psödoanevrizma
3	7	E	Travma (yüksekten düşme)	Brakial arter yaralanması+venöz yaralanma	Kanamama	Uç uca tamir	Periferik nörolojik defisit
4	8	E	Travma (trafik kazası)	PA yaralanması	Kanamama	Uç uca tamir	Patoloji saplanmadı
5	13	E	DKAY	SFA yaralanması+venöz yaralanma	Kanamama	Uç uca tamir	Patoloji saplanmadı
6	14	E	DKAY	PA yaralanması+venöz yaralanma	Kanamama	Uç uca tamir	Patoloji saplanmadı
7	7	E	Travma (trafik kazası)	Brakial arter yaralanması+periferik sinir hasarı	Kanamama	Uç uca tamir	Patoloji saplanmadı
8	10	E	ASY	PA yaralanması	Kanamama	Otolog ven interpozisyonu	Patoloji saplanmadı
9	8	K	ASY	AFA yaralanması	Kanamama	Otolog ven ile "patch" plasti	Patoloji saplanmadı
10	12	E	DKAY	PA yaralanması+venöz yaralanma	Kanamama	Otolog ven ile "patch" plasti	Psödoanevrizma
11	12	E	DKAY	PA yaralanması+venöz yaralanma	Kanamama	Uç uca tamir	Patoloji saplanmadı
12	7	E	Travma (yüksekten düşme)	PA yaralanması	Kanamama	Uç uca tamir	Patoloji saplanmadı
13	9	E	DKAY	AFA yaralanması	Kanamama	Primer arteriyel onarım	Patoloji saplanmadı
14	12	E	DKAY	AFA yaralanması+venöz yaralanma	Kanamama	Uç uca tamir	Patoloji saplanmadı
15	13	E	DKAY	PA yaralanması+venöz yaralanma	Kanamama	Uç uca tamir	Patoloji saplanmadı
16	12	E	ASY	SFA yaralanması+venöz yaralanma	Kanamama	Otolog ven interpozisyonu	Patoloji saplanmadı
17	15	E	DKAY	PA yaralanması+venöz yaralanma	Kanamama	Uç uca tamir	Patoloji saplanmadı
18	9	E	DKAY	SFA yaralanması	Kanamama	Uç uca tamir	Patoloji saplanmadı
19	15	E	ASY	PA yaralanması+venöz yaralanma	Kanamama	Otolog ven interpozisyonu	Patoloji saplanmadı
20	9	E	DKAY	Radyal arter yaralanması	Kanamama	Uç uca tamir	1. ayda sonunda iskemi oluşurmayan oklüzyon
21	16	E	ASY	PA yaralanması+venöz yaralanma	İskemi	Uç uca tamir	Patoloji saplanmadı
22	9	K	DKAY	SFA yaralanması	Kanamama	Uç uca tamir	Patoloji saplanmadı
23	10	E	DKAY	SFA yaralanması+venöz yaralanma	Kanamama	Uç uca tamir	Patoloji saplanmadı
24	11	E	ASY	SFA yaralanması	Kanamama	Otolog ven interpozisyonu	Patoloji saplanmadı
25	17	E	DKAY	Arteriovenöz fistül/brakial arter yaralanması+venöz yaralanma	Kanamama	Otolog ven interpozisyonu	Yara yeri enfeksiyonu
26	10	E	ASY	SFA yaralanması	Kanamama	Uç uca tamir	Patoloji saplanmadı
27	14	E	DKAY	PA yaralanması+venöz yaralanma	Kanamama	Uç uca tamir	Patoloji saplanmadı
28	11	E	DKAY	PA yaralanması	Kanamama	Uç uca tamir	1. ayda derin ven trombozu
29	10	E	DKAY	Brakial arter yaralanması	Kanamama	Otolog ven ile "patch" plasti	Patoloji saplanmadı
30	14	E	DKAY	PA yaralanması+venöz yaralanma	Kanamama	Uç uca tamir	Patoloji saplanmadı
31	12	E	ASY	Brakial arter yaralanması	Kanamama	Otolog ven interpozisyonu	Patoloji saplanmadı
32	17	E	ASY	AFA yaralanması	İskemi	Uç uca tamir	Patoloji saplanmadı

DKAY: Delici-kescici alet yaralanması, ASY: Ateşli silah yaralanması, AFA: Ana femoral arter, PA: Popliteal arter, SFA: Süperfişyal femoral arter.

yonudur.⁵ Üst ekstremitede suprakondiler humerus kırıkları sonucunda en sık yaralanan arter brakial arter olup, tedavi anında primer tamir ya da uç uca tamir olasılığı daha yüksek iken alt ekstremitede yaralanmalarında multipl travma ya da ateşli silah yaralanmasının daha yüksek oranda görülmesine bağlı olarak ven grefti kullanım olasılığı daha fazladır.^{8,9} Alt ekstremitede arteriyel yaralanmalarında seçilecek ameliyat tekniği ve eğer kullanılacak ise greftin türü çocuklarda beklenen yaşam süresinin uzunluğu ve büyüme gelişmenin devamlılığına etkisinden dolayı oldukça önemlidir.¹⁵ Damar tamirinde sentetik greft seçilmesi durumunda yaşanabilecek “inflow-outflow” uyumsuzluğu riski ile doku gelişiminin bozulması da söz konusu olabilir.¹⁶ Ven greftlerinin ise uzun dönemde dilatasyon ve anevrizmatik genişlemelere sebep olduğunu gösteren çalışmalar bildirilmiştir.^{16,17} Arteriyel yaralanmaların uzun dönem sonuçları karşılaştırıldığında ise eğer uç uca tamir seçeneği ya da yama ile “patch” plasti tekniği uygun değilse sentetik greft kullanımı yerine ven grefti tercihinin daha uygun olduğu ortaya konmuştur.¹⁷ Endovasküler tedavi seçeneği ise büyüme gelişiminin devamlılığına olumsuz etkisi ve endoleak riski nedeni ile genellikle ilk planda tercih edilmemektedir.^{17,18} Yine çocuk yaş grubu çoklu travma sonrası gelişen künt veya penetran damar yaralanmalarında bazı merkezlerde otolog ven interpozisyonu tercihinin orta dönem sonuçlarının daha iyi olduğu bildirilmiştir.^{1,2,18} Popliteal arter ve distal seviyedeki arteriyel yaralanmaların tedavi seçeneği olarak arteriyel yapının ligasyonunu öneren çalışmalar bulunmakla birlikte çalışmamızda bütün arteriyel yaralanmalara mutlak revaskülarizasyon seçeneği uygulandı.¹⁷ Üst ekstremitede arteriyel yaralanması ile başvuran 3 hastada uç uca tamir, 1 hastada primer tamir, 1 hastada otolog ven ile “patch” plasti ve 1 hastada otolog ven ile baypas uygulandı. Alt ekstremitede yaralanması olan 26 hastanın ise 18’inde uç uca tamir, 4 hastada otolog ven ile baypas, 2 hastada ven ile “patch” plasti ve 2 hastada primer onarım yapıldı.

SONUÇ

Çocukluk çağı arteriyel yaralanmalarında mortalite ve morbidite riskini; yaralanan arterin lokalizasyonu,

bulunduğu ekstremitede, yaralanmaya sebep olan durum, cerrahın deneyimi, seçilen revaskülarizasyon yöntemi, vasküler veya vasküler dışı ek patolojiler gibi birçok neden belirlemektedir. Mortalite ve morbidite açısından değiştirilebilir riskler ise cerrahın deneyimi ve seçilecek ameliyat türüdür.

Çalışmamızın temelini, mutlak revaskülarizasyon ve operasyon tekniği olarak da primer tamir ya da uç uca anastomoz seçeneği oluşturmakla birlikte; arteriyel yapıların bu tekniklere uygun olmayacak şekilde uzun segment yaralanmalarında ise otolog ven ile “patch” plasti ya da greft kullanımı tercih edilmiştir. Hastaların takiplerinde ise revaskülarize edilen yapıların açıklık oranları tatmin edici bulunmuştur.

Dünyada artan nüfus, terör olayları, savaşlar, erken yaşta çalışan çocukların karıştığı iş kazaları, madde kullanımının sıklığının artmasına bağlı olarak çocukluk çağında artan arteriyel yaralanmalar, ilk planda en doğru ameliyat yöntemi ve gereklilik hâlinde en doğru greft seçimi ile revaskülarize edilmeli, özellikle erken çocuk yaş grubunda büyüme ve gelişiminin devam ettiği göz ardı edilmemelidir.

Finansal Kaynak

Bu çalışma sırasında, yapılan araştırma konusu ile ilgili doğrudan bağlantısı bulunan herhangi bir ilaç firmasından, tıbbi alet, gereç ve malzeme sağlayan ve/veya üreten bir firma veya herhangi bir ticari firmadan, çalışmanın değerlendirme sürecinde, çalışma ile ilgili verilecek kararı olumsuz etkileyebilecek maddi ve/veya manevi herhangi bir destek alınmamıştır.

Çıkar Çatışması

Bu çalışma ile ilgili olarak yazarların ve/veya aile bireylerinin çıkar çatışması potansiyeli olabilecek bilimsel ve tıbbi komite üyeliği veya üyeleri ile ilişkisi, danışmanlık, bilirkişilik, herhangi bir firmada çalışma durumu, hissedarlık ve benzer durumları yoktur.

Yazar Katkıları

Fikir/Kavram: Metin Onur Beyaz, Didem Melis Öztaş, Alican Vuran, Murat Uğurlucan; **Veri Toplama ve/veya İşleme:** Metin Onur Beyaz, Didem Melis Öztaş, Alican Vuran, Murat Uğurlucan; **Analiz ve/veya Yorum:** Metin Onur Beyaz, Didem Melis Öztaş, Alican Vuran, Murat Uğurlucan; **Makalenin Yazımı:** Metin Onur Beyaz, Didem Melis Öztaş, Alican Vuran, Murat Uğurlucan; **Eleştirel İnceleme:** Metin Onur Beyaz, Didem Melis Öztaş, Alican Vuran, Murat Uğurlucan.

KAYNAKLAR

- Barmparas G, Inaba K, Talving P, David JS, Lam L, Plurad D, et al. Pediatric vs adult vascular trauma: a National Trauma Databank review. *J Pediatr Surg.* 2010;45(7):1404-12. [[Crossref](#)] [[PubMed](#)]
- Corneille MG, Gallup TM, Villa C, Richa JM, Wolf SE, Myers JG, et al. Pediatric vascular injuries: acute management and early outcomes. *J Trauma.* 2011;70(4):823-8. [[Crossref](#)] [[PubMed](#)]
- Mousa A, Zakaria OM, Hanbal I, Sultan TA, El-Gibaly AM, Zakaria MY, et al. Operative management of non-iatrogenic pediatric and adolescence peripheral arterial trauma: an experience from a resource challenged setting. *Asian J Surg.* 2019;42(7):761-7. [[Crossref](#)] [[PubMed](#)]
- Lazarides MK, Georgiadis GS, Papas TT, Gardikis S, Maltezos C. Operative and non-operative management of children aged 13 years or younger with arterial trauma of the extremities. *J Vasc Surg.* 2006;43(1):72-6; discussion 76. [[Crossref](#)] [[PubMed](#)]
- Markovic MD, Cvetkovic SD, Koncar IB, Dragas MV, Markovic DM, Kukic BP, et al. Treatment of pediatric vascular injuries: the experience of a single non-pediatric referral center. *Int Angiol.* 2019;38(3):250-5. [[Crossref](#)] [[PubMed](#)]
- Tünerir B, Beşoğlu Y, Yavuz T, Al-Eqaidat A, Aslan R, Kural T, et al. [Peripheral arterial injuries and results of treatment]. *GKDC Derg.* 1998;6:151-4. [[Crossref](#)]
- Hossny A. Blunt popliteal artery injury with complete lower limb ischemia: is routine use of temporary intraluminal arterial shunt justified? *J Vasc Surg.* 2004;40(1):61-6. [[Crossref](#)] [[PubMed](#)]
- White L, Mehlman CT, Crawford AH. Perfused, pulseless, and puzzling: a systematic review of vascular injuries in pediatric supracondylar humerus fractures and results of a POSNA questionnaire. *J Pediatr Orthop.* 2010;30(4):328-35. [[Crossref](#)] [[PubMed](#)]
- Mulpuri K, Wilkins K. The treatment of displaced supracondylar humerus fractures: evidence-based guideline. *J Pediatr Orthop.* 2012;32(Suppl 2):S143-52. [[Crossref](#)] [[PubMed](#)]
- Solak H, Yeniterzi M, Yüksek T, Eren N, Ceran S, Göktoğan T. Injuries of the peripheral arteries and their surgical treatment. *Thorac Cardiovasc Surg.* 1990;38(2):96-8. [[Crossref](#)] [[PubMed](#)]
- Lee HY, Reddy SC, Rao PS. Evaluation of superficial femoral artery compromise and limb growth retardation after transfemoral artery balloon dilatations. *Circulation.* 1997;195(4):974-80. [[Crossref](#)] [[PubMed](#)]
- Van Waes OJF, Van Lieshout EMM, Hogendoorn W, Halm JA, Vermeulen J. Treatment of penetrating trauma of the extremities: ten years' experience at a Dutch level 1 trauma center. *Scand J Trauma Resusc Emerg Med.* 2013;21:2. [[Crossref](#)] [[PubMed](#)] [[PMC](#)]
- Ergunes K, Yilic L, Ozsoyler I, Kestelli M, Ozbek C, Gurbuz A. Traumatic brachial artery injuries. *Tex Heart Inst J.* 2006;33(1):31-4.
- Selçuk Kapisız N, Kapisız HF. [Approach to peripheral vascular injuries]. *Türkiye Klinikleri J Cardiovasc Sci.* 2013;25(3):133-41.
- Wang SK, Drucker NA, Raymond JL, Rouse TM, Fajardo A, Lemmon GW, et al. Long-term outcomes after pediatric peripheral revascularization secondary to trauma at an urban level I center. *J Vasc Surg.* 2019;69(3):857-62. [[Crossref](#)] [[PubMed](#)]
- Cardneau JD, Henke PK, Upchurch Jr GR, Wakefield TW, Graham LM, Jacobs LA, et al. Efficacy and durability of autogenous saphenous vein conduits for lower extremity arterial reconstructions in preadolescent children. *J Vasc Surg.* 2001;34(1):34-40. [[Crossref](#)] [[PubMed](#)]
- Wahlgren CM, Kragsteman B. Management and outcome of pediatric vascular injuries. *J Trauma Acute Care Surg.* 2015;79(4):563-7. [[Crossref](#)] [[PubMed](#)]
- Klinkner DB, Arca MJ, Lewis BD, Oldham KT, Sato TT. Pediatric vascular injuries: patterns of injury, morbidity, and mortality. *J Pediatr Surg.* 2007;42(1):178-82; discussion 182-3. [[Crossref](#)] [[PubMed](#)]