

# Temporomandibular eklem (TME) hastalıklarında kan ve kan ürünlerinin kullanımı: Sistemik derleme

## Use of blood and blood products in the management of temporomandibular joint (TMJ) disorders: A systematic review

### Dt. Muazzez SÜZEN

İstanbul Medipol Üniversitesi Diş Hekimliği Fakültesi  
Ağız, Diş ve Çene Cerrahisi Anabilim Dalı  
Orcid ID: 0000-0001-5121-9158

### Yrd. Doç. Dr. Gökhan GÜRLER

İstanbul Medipol Üniversitesi Diş Hekimliği Fakültesi  
Ağız, Diş ve Çene Cerrahisi Anabilim Dalı  
Orcid ID: 0000-0002-6705-3110

### Prof. Dr. Çağrı DELİBAŞI

İstanbul Medipol Üniversitesi Diş Hekimliği Fakültesi  
Ağız, Diş ve Çene Cerrahisi Anabilim Dalı  
Orcid ID: 0000-0003-3347-1151

Geliş tarihi: 09 Eylül 2017

Kabul tarihi: 17 Kasım 2017

doi: 10.5505/yeditepe.2019.82905

### Yazışma Adresi:

Dr. Gökhan Gürler  
İstanbul Medipol Üniversitesi Diş Hekimliği Fakültesi  
Atatürk Bulvarı No:27 34083 Unkapanı-Fatih  
Tel: 0212 453 49 40  
Fax: 0212 531 75 55  
E-posta: ggurler@medipol.edu.tr

### ÖZET

Temporomandibular eklem (TME) hastalıkları; ekstrakapsüler ve intrakapsüler orijinli olarak sınıflandırılmaktadır. Bu sınıflandırma içinde, myofasiyal ağrı, iç düzensizlikler, dejeneratif hastalıklar ve neoplaziler dahil edilebilir. Bu hastalıkların etiolojisinde travma, enfeksiyon, osteoartrit, immünolojik ve metabolik hastalıklar ile patolojik oluşumlar rol oynamaktadır. TME hastalıklarının tedavisinde konservatif yöntemler daha sıklıkla uygulanmakta olup cerrahi tedavi daha az tercih edilmektedir. Son yıllarda rejeneratif tedavide hastadan elde edilen kan ve kan ürünlerinin kullanımı yaygınlaşmakta, hem yumuşak doku hem kemik iyileşmesinde olumlu sonuçlar bildirilmektedir.

Bu sistemik derlemede; TME hastalıklarının tedavisinde kan ve kan ürünlerinin etkinliğine yönelik yapılan araştırmaların analizi amaçlanmaktadır.

**Anahtar kelimeler:** Temporomandibular eklem, osteoartrit, sublüksasyon, kan ürünü, PRF, artrosentez

### SUMMARY

Temporomandibular joint (TMJ) disorders are classified as extracapsular and intracapsular originated. In this classification, myofascial pain, internal derangement, degenerative joint diseases, and neoplasias can be included. In the etiology of these disorders, trauma, infection, osteoarthritis, immunologic and metabolic diseases as well as pathological entities play role. In the management of TMJ disorders, conservative methods are commonly performed whereas surgical treatment is less preferred. In recent years, the use of patient's blood and blood products are commonly used in regenerative therapy, and positive results are reported in the healing of both soft and hard tissues.

In this systematic review, we aim to analyze the studies evaluating the effects of blood and blood products in the treatment of TMJ disorders.

**Keywords:** Temporomandibular joint, osteoarthritis, subluxation, blood product, PRP, arthrocentesis

### GİRİŞ

Geçmişte bir sendrom olarak tanımlanan Temporomandibular eklem düzensizlikleri (TMED) günümüzde eklem ve kaslarla ilgili yapıları ilgilendiren bir bütün olarak düşünülmektedir. Eklem ve destek yapıları etkileyen kas-iskelet sistemi rahatsızlıklarının etkili olduğu multifaktöriyal bir hastalık grubu olarak tanımlanabilir. <sup>1</sup>

Çene eklemi ve ilgili yapıları etkileyen TMED myofasiyal ağrı, eklem yüzeyinin iç düzensizlikleri, kemik yapının anomalileri, dejeneratif ve romatolojik problemleri kapsar. Bu problemlerde klinik olarak çiğneme kaslarında ağrı, eklem sesleri, artiküler dejenerasyon, hipomobilité, ağız açmada defleksiyon, deviasyon, maloklüzyon, kapalı ya da açık kilitleme gibi bulgular birlikte veya ayrı ayrı görülebilir. <sup>2,3</sup>

TME osteoartriti eklemlerdeki mekanik zorlanma, intraartiküler

eklem rahatsızlıkları veya artritik rahatsızlıklar nedeniyle kartilaj ve subkondral kemiğin kademeli olarak dejenerasyonu ile karakterize progresif kronik bir hastalıktır. Serbest radikaller ve sitokinler proteaz reseptörlerini aktive eder ve daha sonra kıkırdağın fibrilasyonu ve erozyonu, osteofit oluşumu ve subkondral kemiğin sklerozuna yol açar. <sup>4</sup> TME osteoartritinin etiolojisinde eklem aşırı yüklenme, bruksizm, tek taraflı çığneme gibi mekanik ve biyolojik olayların yanı sıra genetik faktörler ve internal düzensizlikler rol oynamaktadır. <sup>5</sup> TME dejeneratif eklem hastalıklarının belirtileri genellikle ağrı, palpasyonda sertlik, sınırlı çene hareketleri, eklem sesi ve fonksiyon kaybıyla karakterizedir. Kadınlarda prevelansı daha yüksek olup yaşla birlikte artmaktadır. <sup>3,6</sup>

TME osteoartritinin tedavisinde oklüzal splint, fizyoterapi, farmakoterapi ve artrosentez dahil bir dizi yaklaşım önerilmiştir. Bu tedavilerin aynı zamanda TME disfonksiyonu olan hastalarda ağrıya azalma ve eklem fonksiyonlarında önemli oranda iyileşme sağladığı belirtilmiştir <sup>6,7</sup>. TME hastalıklarının tedavisinde primer amaç ağrı ve eklem seslerinin giderilmesi ya da azaltılması, hareket aralığını arttırmak ve TME normal fonksiyonlarının yerine getirilmesidir<sup>8</sup>. TME hastalıklarının tedavisi arasında davranışsal eğitim, çene istirahati, yumuşak diyet, analjezikler, fizyoterapi, splintler ve cerrahi olarak disk repozisyonu veya diskektomi yer alır. Patolojik yol tam olarak tanımlanamadığı için non invaziv tedaviler tercih edilmekte, konservatif tedavinin sonuç vermediği durumlarda cerrahi tedaviye başvurulmaktadır. <sup>1</sup>

Plateletten zengin plazma (PRP) otojen kan dokusundan elde edilen tam kandan daha yüksek oranda platelet konsantrasyonu ve büyüme faktörü içeren plazma olarak tanımlanır. Normalde plazmanın hücresel komponenti % 93 eritrosit,% 6 platelet,% 1 lökositten oluşur. PRP'de tam kana göre 3-5 kat daha fazla oranda platelet bulunur. <sup>9</sup>

Plateletler hemostaz ve tromboz, yara iyileşmesi, hücresel kemotaksis, ekstraselüler matriks oluşumu, pıhtı oluşumu, damar konstrikasyonu ve onarımı, ateroskleroz, otokrin ve parakrin self aktivasyonla inflamasyon, bağışıklık sistemi ve hatta tümör büyümesi/metastazı olmak üzere birçok patofizyolojik mekanizmada rol oynayarak multifonksiyonel özelliklere sahip hücrelerdir. <sup>10</sup>

Plateletlerin aktivasyonu ile salınan birçok protein ve platelet türevli büyüme faktörü (PDGF), dönüştürücü büyüme faktörü (TGF), vasküler endotelial büyüme faktörü (VEGF), epitelyal büyüme faktörü (EGF), insülin benzeri büyüme faktörü (IGF) gibi birçok büyüme faktörü (GF) yara iyileşmesinin birçok aşamasında etkilidirler <sup>5,6</sup> (Tablo 1).

Tablo 1. Plateletler tarafından salınan Büyüme Faktörleri (BF)

BF	FONKSİYONU
TGF- $\beta$ 1	Matriks sentezi
PDGF	Anjiyonezis stimülasyonu, hücre proliferasyonu, fibroblastlar için mitojen
bFGF	Fibroblast ve myoblastların proliferasyonu, Anjiyonezis
VEGF	Anjiyonezis
EGF	Epitelyal ve mezenşimal hücrelerin proliferasyonu
IGF-1	Fibroblast ve myoblastları uyarır
HGF	Anjiyonezis

TGF: transforming growth factor, PDGF: platelet-derived growth factor, bFGF: basic fibroblast growth factor, VEGF: vascular endotelial growth factor, IGF-1: insulinlike growth factor, HGF: hepatocyte growth factor

Otolog trombosit preparatları, tendonların ve bağların doğal iyileşme yollarını çeşitli şekillerde değiştirme potansiyeli olduğunu göstermiştir. <sup>11</sup>

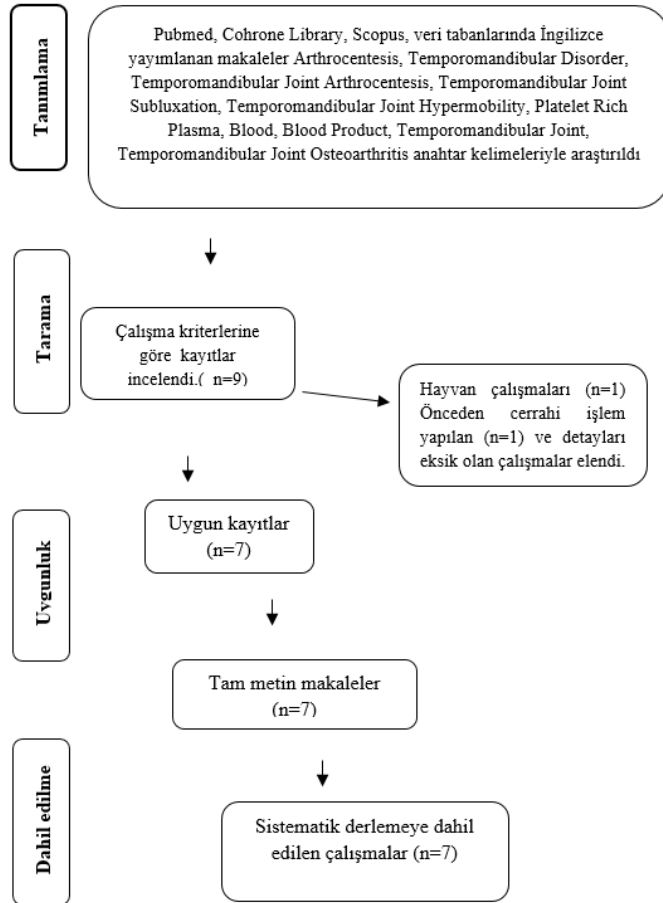
PRP hücre adezyonundan sorumlu proteinleri yani fibrin, fibronektin ve vitronektini içerir. Yeni kollajen ve elastinin oluşmasında, remodeling ve anjiyonezisin desteklenmesinde ve mezenşimal kök hücrelerin aktivasyonunda kullanılacak yapısal proteinler üretmek üzere fibroblastları uyararak doku rejenerasyon süreçlerinde rol alır <sup>12</sup>. Bütün bu özellikleri ile PRP'nin tendon, ligament, kıkırdak ve kas yaralanmalarında iyileşme süreçlerini hızlandırdığı belirtilmektedir. <sup>11</sup>

Bu sistematik derlemenin amacı; TME hastalıklarının tedavisinde kan ve kan ürünlerinin etkinliğine yönelik yapılan klinik çalışmaları araştırarak sonuçların değerlendirilmesidir.

## GEREÇ VE YÖNTEM

Bu çalışma için kapsamlı literatür derlemesi Pubmed, Cochrane Library, ve Scopus veri tabanları araştırılarak yapıldı. Bu amaçla veri tabanlarında, Arthrocentesis, Temporomandibular Disorder, Temporomandibular Joint Arthrocentesis, Temporomandibular Joint Subluxation, Temporomandibular Joint Hypermobility, Platelet Rich Plasma, Blood, Blood Product, Temporomandibular Joint, Temporomandibular Joint Osteoarthritis anahtar kelimeleri tek tek ya da kombine olarak kullanıldı. Verilerin aranması Ocak 2017 tarihine kadar yayımlanan İngilizce makaleler ile sınırlandırıldı. Anahtar kelimeler tüm veri tabanları için kullanıldı. Konuyla ilgili tüm çalışmaların dahil edildiğinden emin olmak için iki araştırmacıyla çapraz kontrol yapıldı. Bulunan çalışmaların özetleri aynı iki araştırmacı tarafından incelendi. Gözden geçirilen her yayın için içerik ilişkisi ve dahil edilme kriterlerini karşılama derecesine bakıldı. İçerik taraması, temporomandibular eklem osteoartriti, internal düzensizlik ya da hipermobilitate tedavisinde PRP veya hasta kanının in vivo uygulanmasıyla sınırlıydı. Hayvan çalışmaları, olgu sunumları ve önceden cerrahi işlem geçiren ya da artroskopik işlem yapılan ve verileri toplanamayan araştırmalar çalışma dışı bırakıldı. Bu çalışmanın kriterlerini karşılayan makalelerin tam metinleri elde edildi. Makale seçme süreci ve seçilen makale-

ler PRISMA diyagramında gösterildi (Şekil 1).



Şekil 1. PRISMA bildirisine göre çalışmaların seçilme akışı

Çalışmaya dahil edilen makalelerin genel bilgileri (Tablo 2) de belirtildi.

Tablo 2. Veri tabanlarından bulunan ve çalışmaya dahil edilen makalelerin özeti

Yazar/yıl	Çalışma Türü	Hasta Sayısı	Hastalık	Oluşturulan gruplar	Takip süresi
Machon ve ark. /2013	prospektif	30	osteoartrit	PRP/ HA/kontrol	3 ay
Hancı ve ark. /2014	prospektif	20	disfonksiyon	PRP/artrosentez	1. hafta, 3. ay, 6. ay
Bayoumi ve ark. /2014	prospektif	15	rektürrent dislokasyon	Otolog kan	1., 2., 4. hafta ve 3., 6., 12. ay
Pihut ve ark. /2014	prospektif	10	disfonksiyon	PRP	7. gün-6. hafta
Hegab ve Ali. /2015	prospektif	50	osteoartrit	PRP/ HA	1.,3.,6.,12. ay
Cömert ve ark. /2015	prospektif	30	osteoartrit	PRP/Kontrol	12 ay
Cömert ve Gtingörmüş /2016	prospektif	31	osteoartrit	PRP/ HA	12. ay

PRP: Plateletten zengin plazma HA: Hyaluranik asit

## SONUÇLAR

Literatür taramasında kullanılan anahtar kelimelere göre 9 makale bulundu ve seçim kriterleri dikkate alınarak yapılan inceleme sonucunda osteoartrit ile ilgili 4 makale, disfonksiyonla ilgili 2 makale, ve dislokasyonla ilgili 1 makale olmak üzere toplam 7 makale sistematik derlemeye dahil

edildi. Bu makalelerin hepsi 2013-2017 yılları arasında yapılan çalışmaları kapsamaktaydı. Çalışmalarda belirtilen hasta takip süresi 1 haftadan 12 aya kadar değişmekteydi. Çalışmaya dahil edilen makaleler Tablo 2' de gösterildi.

## TARTIŞMA

Temporomandibular eklem düzensizlikleri çene eklemlerini ve komşu yapıları içeren ağırlı myofasiyal hastalıkları, eklem boşluğunun iç düzensizliğini, kemik yapıların anomalilerini içeren dejeneratif ve romatolojik sorunları kapsar. TMED'nin tedavisinde ilk amaç çene hareketlerinde kısıtlılığın ve ağrının azaltılmasıdır<sup>8</sup>.

Machon ve ark.<sup>13</sup> yaş ortalaması  $33.4 \pm 2.0$  olan Wilkes stage<sup>4</sup> osteoartrit tespit edilmiş ve 6 ay süreyle konservatif tedavi uygulanmış olan (yumuşak gıdalarla beslenme, analjezik ve oklüzal splint kullanımı) 30 hasta üzerinde bir pilot çalışma yürütmüşlerdir. Tek taraflı TME şikayeti olan ve başka bir sistemik hastalığı olmayan hastalar 3 gruba ayrılmıştır. Birinci gruptaki hastalara (n=10) 2 hafta arayla 2 kez PRP enjeksiyonu, 2. gruptaki hastalara (n=10) 2 hafta arayla 2 kez sodyum hyalüranat enjeksiyonu, 3. gruptaki hastalara (n=10) kontrol amaçlı sadece yumuşak diyet ve analjezik uygulanmıştır. Grupların 3 aylık takip sonrası 1. ve 2. gruplarda ağız açıklığında artış görülmüş, ancak arada anlamlı fark bulunmamıştır. Ağrı yoğunluğu karşılaştırıldığında PRP uygulanan 7 hastada ağrı azalma, sodyum hyalüranat uygulanan grupta 2 hastada ağrı azalma olduğu tespit edilmiştir. PRP uygulanan grupta ağrı azalma daha anlamlıyken sodyum hyalüranat uygulanan grupta ise anlamlı fark bulunmamıştır. Bu çalışmada sonuç olarak TME osteoartritte PRP uygulamasının sodyum hyalüranat uygulamasına göre daha etkili olduğu bulunmuştur.

Hancı ve ark.<sup>8</sup> yaptıkları çalışmada anterior disk deplasmanı tespit edilen 10 hastanın (yaş aralığı  $27,2 + 13,4$ ) 17 eklemine tek doz 0.6 ml PRP intraartiküler olarak enjekte etmişlerdir. Kontrol grubu olarak 10 hastanın (yaş aralığı  $25,4 + 1,7$ ) 15 eklemine 100 ml Ringer Laktat solüsyonu kullanarak artrosentez uygulamışlardır. Hastalar post operatif 1. hafta, 3. ay ve 6. aylarda kontrole çağırılmışlardır. Çalışmanın sonucuna göre, her iki grupta da preoperatif ağrı, eklem sesleri ve ağız açma açısından anlamlı bir ilerleme tespit edilmiştir. PRP grubunda ağrının ve eklem seslerinin azalması açısından kontrol grubuna göre anlamlı bir fark oluşurken, ağız açma miktarı açısından iki grup arasındaki fark anlamsızdı. Sonuç olarak TMED' nin tedavisinde intraartiküler PRP enjeksiyonunun artrosentez yöntemine göre daha etkili olduğu belirtilmiştir. Hastaların bu sayede daha kısa sürede iyileşerek rutin aktivitelerine daha hızlı dönüş yapabilecekleri savunulmaktadır. Bayoumi ve ark.<sup>14</sup> bilateral TME tekrarlayan dislokasyonu bulunan yaşları 21-36 arasında değişen 15 hasta üzerinde bir çalışma yürütmüşlerdir. Hastaların tümüne serum

fizyolojik kullanarak bilateral artrosentez uygulandıktan sonra üst eklem boşluğuna 2 ml ve eklem kapsülünün dış yüzeyine 1ml otolog kan enjekte edilmişlerdir. Hastalar 1., 2., 4., haftalar ve 3., 6., ve 12. aylarda kontrol edilmişlerdir. Tüm hastalar maksimum ağız açıklığı, ağrı, eklem sesleri, dislokasyon sıklığı ve fasiyal sinir paralizi açısından değerlendirilmişlerdir. Sonuç olarak, 12 hastada (% 80) başarılı sonuçlar elde edilmiştir ve bu hastaların 1 yıllık takip sonrası başka tedaviye gerek duymadıkları görülmüştür. Ancak 3 hastada tedaviden 2 hafta sonra rekurrent dislokasyon gözlenmiştir. Bu hastalar yeniden enjeksiyon yapılmasını red ettikleri için açık eklem cerrahisine devam etme kararı alınmıştır. Çalışmaya dahil edilen hastalardan 1 yıl sonra konik ışınli bilgisayarlı tomografi (CBCT) incelemesi sonucunda hiçbir hastada kemiksel bir değişim saptanmadığı belirtilmiştir. Yazarlar, TME dislokasyonu olan hastalarda otojen kan enjeksiyonunun güvenli, basit ve uygun maliyetli bir tedavi yöntemi olduğu ileri sürmüşlerdir.

Pihut ve ark.<sup>12</sup> 28-53 yaş aralığındaki önceden TME disfonksiyonu teşhisiyle oklüzal splintle protetik tedavi görmüş 10 hastada yaptıkları ön çalışmada, eklem içine 0.5 ml PRP enjekte ederek, TME bölgesinde ve çığneme kaslarında ağrı karşılaştırmışlardır. Klinik takip işleminden sonraki 7. günde ve 6. haftada yapılmıştır. Sonuç olarak PRP enjeksiyonunun tüm hastalarda olumlu yanıt verdiği ve TME disfonksiyonu bulunan hastalarda splint tedavisine destek olarak pozitif etkisi olduğu sonucuna varmışlardır. Hegab ve Ali 15 yaptıkları bir çalışmada, TME osteoartritinde PRP enjeksiyonu ile hyaluranik asit enjeksiyonunun etkilerini uzun dönem takiple karşılaştırmışlardır. Yaş ortalaması 38,6 olan 50 hasta rastgele PRP ve hyaluranik asit gruplarına dağıtılmıştır. PRP grubunda hastalara Ringer Laktat solüsyonuyla artrosentez uygulanmasını takiben birer hafta arayla toplam 3 kez 1 ml intraartiküler PRP enjeksiyonu yapılmıştır. Hyaluranik asit grubunda hastalara PRP yerine benzer doz ve sürelerle hyaluranik asit enjeksiyonu yapılmıştır. Hastalar yaş, cinsiyet, ağız açıklığı, eklem sesleri ve ağrı açısından değerlendirilmiştir. Gruplar arasında yaş ve cinsiyet dağılımında bir fark olmadığı belirtilmiştir. Yaş ile ağız açmada ve ağrı değerlerinde anlamlı ilişki bulunduğu bildirilmiştir. Hastaların yaşı arttıkça ağız açmada daha fazla zorluk ve ağrı değerinde artma tespit edilmiştir. Ancak yaş ile eklem sesleri arasında ilişki olmadığı belirtilmiştir. Kadın hastalarda daha yüksek ağrı değerleri ve daha az ağız açıklığı bulunurken, cinsiyetle eklem sesleri arasında ilişki tespit edilmemiştir. Hastaların işlem sonrası 1., 3., 6. ve 12. aylarda yapılan takiplerinde PRP enjeksiyonunun hyaluranik asite göre daha etkili olduğunu ileri sürmektedirler.

Cömert ve ark.<sup>5</sup> yaş aralığı 16-73 arasında değişen ve TME osteoartriti teşhis edilen 30 hastanın 47 eklemine yapmış oldukları bir çalışmada sadece 100 ml Ringer Laktat kullanılarak yapılan artrosentez (kontrol grubu) ve artro-

senteze ilave olarak PRP enjeksiyonunun (çalışma grubu) uzun dönemli klinik ve radyolojik sonuçlarını karşılaştırmışlardır. Ağrı, eklem sesi, ağız açıklığı ve CBCT bulguları preoperatif ve postoperatif 12 ay sonra değerlendirilmiştir. Ses ve ağrı şikayetleri her iki grupta belirgin olarak azalmıştır, ancak PRP grubunda çığnemenin etkinliği, ağrısız ağız açıklığı ve lateral hareketler kontrol grubuna göre belirgin derecede artmıştır. Ayrıca çığneme etkinliği kontrol grubuna göre çalışma grubunda anlamlı olarak daha fazla düzelmiştir. CBCT değerlendirmesi sonrası da çalışma grubunda % 87,5 kontrol grubunda % 46,6 oranında osseöz anomalilerin onarımının gerçekleştiği saptanmıştır. Sonuç olarak, TME osteoartritinde PRP enjeksiyonunun güvenli ve umut verici bir yöntem oluşturduğu ve tek başına artrosentez uygulamasından daha üstün olduğu sonucuna varılmıştır.

Cömert ve Güngörmüş<sup>6</sup> TME osteoartrit teşhis edilen 31 hastanın toplam 49 eklemine yapmış oldukları bir çalışmada, hastaları rastgele olarak 2 gruba ayırmışlardır. Birinci gruba 100 ml Ringer Laktat kullanılarak artrosentez ve PRP enjeksiyonunu takiben aylık olarak 4 kez daha PRP enjeksiyonu yapılırken ikinci gruba artrosentez ve tek doz hyaluranik asit enjeksiyonu yapılmıştır. Klinik parametreler olarak, ağrı, ağız açıklığı, preoperatif ve postoperatif 12. ayda karşılaştırılmıştır. İki uygulamanın da olumlu etkileri bulunurken birbirleriyle karşılaştırıldıklarında anlamlı bir fark olmadığı görülmüştür. Post operatif 12. ayda 2 grup arasında ağrı, ağız açıklığı, lateral ve protruziv hareketlerde anlamlı fark bulunmamıştır. Sonuç olarak PRP enjeksiyonunun anlamlı bir fark göstermemesi nedeniyle artrosentez ve hyaluranik asit uygulamasının hastalar tarafından daha kabul edilebilir bir yöntem olabileceği belirtilmektedir.

TME disfonksiyonu diskin pozisyon değişiminden çok eklem içi basıncın ve sinovial sıvının biyokimyasal içeriğinin değişmesine bağlı gelişmektedir. Disfonksiyon ve ağrı tedavisinde esas amaç; çene hareket miktarını arttırmak ve ağrıyı azaltmaktır. Bu amaçla, oklüzal splintler, fizik tedavi, kas egzersizi, ve psikolojik destek en başta gelen konservatif tedavi yöntemleridir.<sup>16, 17</sup> Eklem içi enjeksiyonlar özellikle ağrı, efüzyon, enflamasyon ve fibröz adezyon bulunan hastalarda tercih edilmektedir. TME içi enjeksiyonlarda hyaluranik asit ve steroidler en çok tercih edilen ajanlardır. Ayrıca artrosentezle % 91 oranında başarı sağlandığı ve hastalığın ilerlemediği belirtilmiştir. Artrosentez yöntemiyle eklem sıvısı içindeki katabolizma ürünleri, inflamatuvar hücreler ve adezyonlar uzaklaştırılmaktadır. PRP enjeksiyonu disfonksiyona bağlı gelişen dejeneratif ve yıkıcı etkilerin azaltılmasında etkili olabilmektedir. PRP'nin anabolik ve rejeneratif özellikleri nedeniyle TME disfonksiyon tedavisinde önerilmektedir.<sup>8, 12</sup>

TME dislokasyonu gülme, esneme, ağız fazla açma, intratrakeal entübasyon veya sık kusma gibi hareketlerde

gelişebilir. Parkinson ve serebrovasküler hastalıklarda çiğneme kaslarının koordinasyon bozukluğuna bağlı olarak daha sık görülmektedir. TME dislokasyonunda konservatif ve cerrahi tedavi uygulanmaktadır. Konservatif tedavide ağız açmayı kısıtlayan apareyler uygulanırken, cerrahi olarak eminektomi rekürrent dislokasyon tedavisinde altın standart olarak kabul edilmektedir. Cerrahi uygulamanın yüksek başarı oranı bildirilse de, invaziv bir yöntem olması, genel anestezi ve hastanede yatış gerektirmesi, fasiyal sinir hasarı gibi komplikasyonları mevcuttur.<sup>14, 18, 19</sup> TME rekürrent dislokasyonunda otojen kan enjeksiyonu ilk kez 2003 yılında Takahashi tarafından rapor edilmiştir.<sup>20</sup> Otojen kan enjeksiyonunun etki mekanizması tam olarak bilinmemekle birlikte, üst eklem boşluğuna ve perikapsüler dokuya kan enjekte edilerek kapsül içinde fibrosis oluşması sağlanmakta ve bu yolla çene hareketlerinin azaltılması amaçlanmaktadır. Eklemdeki kıkırdak dokunun kanla teması sonucunda kondrosit metabolizmasında uzun süreli değişim olmakla ve bu nedenle kıkırdak yıkımı gerçekleşmektedir. Eklem içine kan enjeksiyonu özellikle cerrahi girişime uygun olamayan hastalar için başarılı bir alternatif yöntemdir.<sup>18</sup>

TME osteoartriti, eklem yüzeylerinde mekanik travma (mikro ve makro travma), diskopati (eklem içi düzensizlikler) veya artrit hastalıklara bağlı gelişen kıkırdak ve subkondral kemiğin zamanla dejenerasyonu olarak tanımlanabilir. Serbest radikaller ve sitokinler proteaz reseptörlerini aktive ederek kıkırdak liflenmesine, erozyona, osteofit oluşumuna ve subkondral kemikte sklerotizasyona neden olur. Dejenerasyonun ilerlemesiyle kondil yüzeyinde düzleşme, eklem morfolojisinde bozukluk, ve disk perforasyonu görülmeye başlar. Klinik bulgu olarak, ağrı, çene hareketlerinde kısıtlılık ve eklem sesleri ön plandadır. TME osteoartritin tedavisinde etken faktörlerin eliminasyonu, oklüzal splint gibi konservatif tedavi, minimal invaziv girişimler (artrosentez ve eklem içi enjeksiyonlar), artroskopi ve artrotomi yer almaktadır.<sup>21</sup> İleri vakalarda eklem protezleri yapılmaktadır.<sup>13</sup> Eklem kıkırdağının avasküler yapısı ve düşük mitotik aktivitesi nedeniyle iyileşme potansiyeli düşüktür. Bazı büyüme faktörlerinin özellikle TGF- $\beta$ , FGF ve kemik morfogojenik proteinin kıkırdak rejenerasyonunda olumlu etkileri bildirilmiştir<sup>13</sup>.

PRP yüksek konsantrasyonda platelet ve çeşitli büyüme faktörlerini içermektedir. Antiinflamatuvar, analjezik ve antibakteriyel özellikleri gösterilmiştir. TME osteoartriti PRP kullanılması esasa amaç plateletler tarafından salınan büyüme faktörleriyle sinovial fibroblastlardan HA salınımını uyarmaktır. TME osteoartriti PRP uygulaması eklemdeki hasarlı dokuların tamirinde etkilidir. TGF- $\beta$ 1 ve PDGF gibi büyüme faktörlerinin uyarıcı etkileri önceden rapor edilmiştir. Büyüme faktörleri HA seviyesini düzenleyerek kıkırdağın korunmasını ve eklem kayganlığını artırır. Böylece plateletler pek çok büyüme faktörü ve

diğer aktif molekülleri (sitokinler, kemokinler, araziidonik asit metabolitleri, ekstraselüler matriks proteinleri, nükleotidler ve askorbik asit) salgılayarak iyileşme fazında etkin rol oynarlar.<sup>3, 7, 15</sup>

Sonuç olarak, TME hastalıklarında özellikle disfonksiyon, osteoartrit ve rekürrent dislokasyonlarda eklem içine PRP veya otolog kan enjeksiyonu güvenilir ve başarılı sonuçları olan non-invaziv bir yöntemdir.

## KAYNAKLAR

- Okeson JP, de Leeuw R. Differential diagnosis of temporomandibular disorders and other orofacial pain disorders. *Dent Clin North Am* 2011;55(1):105-20.
- Gencer ZK, Ozkiris M, Okur A, Korkmaz M, Saydam L. A comparative study on the impact of intra-articular injections of hyaluronic acid, tenoxicam and betametazon on the relief of temporomandibular joint disorder complaints. *J Craniomaxillofac Surg* 2014;42(7):1117-21.
- Hegab AF. Treatment of chronic recurrent dislocation of the temporomandibular joint with injection of autologous blood alone, intermaxillary fixation alone, or both together: a prospective, randomised, controlled clinical trial. *Br J Oral Maxillofac Surg* 2013;51(8):813-7.
- Liu F, Steinkeler A. Epidemiology, diagnosis, and treatment of temporomandibular disorders. *Dent Clin North Am* 2013;57(3):465-79.
- Comert Kilic S, Gungormus M, Sumbullu MA. Is Arthrocentesis Plus Platelet-Rich Plasma Superior to Arthrocentesis Alone in the Treatment of Temporomandibular Joint Osteoarthritis? A Randomized Clinical Trial. *J Oral Maxillofac Surg* 2015;73(8):1473-83.
- Comert Kilic S, Gungormus M. Is arthrocentesis plus platelet-rich plasma superior to arthrocentesis plus hyaluronic acid for the treatment of temporomandibular joint osteoarthritis: a randomized clinical trial. *Int J Oral Maxillofac Surg* 2016;45(12):1538-44.
- Hegab AF, Ali HE, Elmasry M, Khallaf MG. Platelet-Rich Plasma Injection as an Effective Treatment for Temporomandibular Joint Osteoarthritis. *J Oral Maxillofac Surg* 2015;73(9):1706-13.
- Hanci M, Karamese M, Tosun Z, et al. Intra-articular platelet-rich plasma injection for the treatment of temporomandibular disorders and a comparison with arthrocentesis. *J Craniomaxillofac Surg* 2015;43(1):162-6.
- Kutuk N, Bas B, Soylu E, et al. Effect of platelet-rich plasma on fibrocartilage, cartilage, and bone repair in temporomandibular joint. *J Oral Maxillofac Surg* 2014;72(2):277-84.
- Mihaylova Z, Mitev V, Stanimirov P, et al. Use of platelet concentrates in oral and maxillofacial surgery: an overview. *Acta Odontol Scand* 2017;75(1):1-11.
- Kraeutler MJ, Garabekyan T, Mei-Dan O. The use of platelet-rich plasma to augment conservative and surgi-

cal treatment of hip and pelvic disorders. *Muscles Ligaments Tendons J* 2016;6(3):410-19.

**12.**Pihut M, Szuta M, Ferendiuk E, Zenczak-Wieckiewicz D. Evaluation of pain regression in patients with temporomandibular dysfunction treated by intra-articular platelet-rich plasma injections: a preliminary report. *Biomed Res Int* 2014;2014:132369.

**13.**Machon V RM, Šedý J, Foltán R. Platelet-Rich Plasma in Temporomandibular Joint Osteoarthritis Therapy: A 3-Month Follow-Up Pilot Study. *Journal of Arthritis* 2013;2(2):112-16.

**14.**Bayoumi AM, Al-Sebaei MO, Mohamed KM, Al-Yamani AO, Makrami AM. Arthrocentesis followed by intra-articular autologous blood injection for the treatment of recurrent temporomandibular joint dislocation. *Int J Oral Maxillofac Surg* 2014;43(10):1224-8.

**15.**Hegab AF, Ali HE. Platelet-Rich Plasma versus Hyaluronic acid Intra-articular injection for the treatment of Temporomandibular Joint osteoarthritis. *Journal of Oral and Maxillofacial Surgery*.

**16.**Fernandez-Gonzalez FJ, Cabero-Lopez J, Brizuela A, et al. Efficacy of Selective Grinding Guided by an Occlusal Splint in Management of Myofascial Pain: A Prospective Clinical Trial. *Open Dent J* 2017;11:301-11.

**17.**Haggman-Henrikson B, Alstergren P, Davidson T, et al. Pharmacological treatment of orofacial pain - Health Technology Assessment including a systematic review with network meta-analysis. *J Oral Rehabil* 2017.

**18.**Yoshioka N, Shimo T, Ibaragi S, Sasaki A. Autologous Blood Injection for the Treatment of Recurrent Temporomandibular Joint Dislocation. *Acta Med Okayama* 2016;70(4):291-4.

**19.**Melo AR, Pereira Junior ED, Santos LAM, Vasconcelos B. Recurrent dislocation: scientific evidence and management following a systematic review. *Int J Oral Maxillofac Surg* 2017;46(7):851-56.

**20.**Takahashi K TCaYM. A case of recurrent temporomandibular joint dislocation successfully treated by autologous blood injection. *Japanese J Oral Maxillofac Surg* 2003;49:409-11.

**21.**O'Connor RC, Fawthrop F, Salha R, Sidebottom AJ. Management of the temporomandibular joint in inflammatory arthritis: Involvement of surgical procedures. *Eur J Rheumatol* 2017;4(2):151-56.