

Akne Vulgarisli Hastalarda Oral İzotretinoin Kullanımına Bağlı Gelişen Akut Sakroiliit: Dört Olgu Sunumu

Development of Acute Sacroiliitis Due to the Use of Oral Isotretinoin in Patients with Acne Vulgaris: Four Case Presentations

Özlem Karadağ Köse^{1*}, Özcan Hız², Hilal Gökalp³, Pelin Üstüner⁴

¹ İstanbul Kemerburgaz Üniversitesi Tıp Fakültesi Dermatoloji Anabilim Dalı, İstanbul

² Ordu Medicalpark Hastanesi Fizik Tedavi ve Rehabilitasyon Bölümü, Ordu

³ Koç Üniversitesi Tıp Fakültesi Dermatoloji Anabilim Dalı, İstanbul

⁴ İstanbul Medipol Üniversitesi Tıp Fakültesi Dermatoloji Anabilim Dalı, İstanbul

ÖZET

Sakroiliit, sakroiliak eklemin inflamasyonu olup en sık ankilozan spondilit hastalarında görülür. Akut sakroiliit ise alta yatan enfeksiyöz, romatolojik, neoplastik veya ilaç-ilişkili nedenlere bağlı olarak daha nadir izlenir. Akne vulgaris, pilosebace ünitesi etkileyen kronik inflamatuvar bir hastalıktır. Oral izotretinoin şiddetli nodülökistik ve sistemik antibiyotik tedavilerine dirençli akne verilecek sentetik A vitamini türevidir. Akne vulgarisi olan hastalarda oral izotretinoin kullanımına bağlı az sayıda akut sakroiliit olgusu rapor edilmiştir. İzotretinoin kullanımına bağlı sakroiliit gelişiminin mekanizması tam olarak bilinmemektedir. Erken tanı sonrasında ilacın kesilmesi, nonsteroid antiinflamatuvar tedavi, fizik tedavi ve egzersiz programı ile hastalık sınırlanmakta ve 6 ay içinde hastalar normal fonksiyonlarına kavuşmaktadır. Biz bu çalışmamızda, oral izotretinoin kullanımına bağlı gelişen akne vulgarisli 4 akut sakroiliit olgusu sunduk.

Anahtar Kelimeler: Akne vulgaris, istenmeyen etkiler, izotretinoin, sakroiliit

ABSTRACT

Sacroiliitis, an inflammation of the sacroiliac joint, is a characteristic finding of ankylosing spondylitis. Acute sacroiliitis has been described relatively uncommonly, and typically featuring the underlying infectious, rheumatic, neoplastic, or drug-related causality. Acne vulgaris is a chronic inflammatory disease affecting the pilosebaceous unit. Oral isotretinoin is a synthetic vitamin A derivative that has been used to treat severe nodulocystic acne and resistant acne to systemic antibiotic therapy. Few cases have been reported about acute sacroiliitis occurrence due to oral isotretinoin treatment in patients with acne vulgaris. The mechanism of sacroiliitis owing to the use of oral isotretinoin is not clear. The cessation of drug after early diagnosis, nonsteroidal antiinflammatory treatment, physical rehabilitation and exercise programs limit the progression of disease and the patients can reach their normal functions within 6 months. In this study, we present 4 cases of acne vulgaris with acute sacroiliitis caused by oral isotretinoin.

Key Words: Acne vulgaris, adverse effects, isotretinoin, sacroiliitis

Giriş

Sakroiliak eklemin inflamasyonu sonucu gelişen sakroiliitis en sık ankilozan spondilitli hastalarda görülür. Psöriatik artrit, ailevi akdeniz ateşi, Behçet hastalığı, hiperparatiroidi ve diğer romatizmal hastalıklarda da izlenebilir. Uzun süren, geceleri kötüleşen sırt alt kadran ağrısı, sabah tutukluğu ve/veya kalçaya yayılan ağrı ve bu ağrının hareketle azalması kronik romatolojik sakroiliitin temel klinik bulguları olarak bildirilmiştir (1). Piyojenik, brusella enfeksiyonu,

romatizmal hastalıklar, neoplaziler veya ilaç-ilişkili nedenlere bağlı olarak gelişebilen akut sakroiliit ise daha nadir görülür (1).

Akne, pilosebace ünitenin inflamasyonu ile oluşan ve en sık adölesanlarda görülen bir deri hastalığıdır. Komedon, papül, püstül, nodül ve kistler tipik akne lezyonlarıdır. Şiddetli nodülökistik ve sistemik antibiyotik tedavilerine dirençli akne kullanılan oral izotretinoin bir sentetik A vitamini türevidir. Oral izotretinoinin başlıca yan etkileri mukokutanöz ve okülerdir. Ayrıca, oral izotretinoinin başta artrit ve miyalji

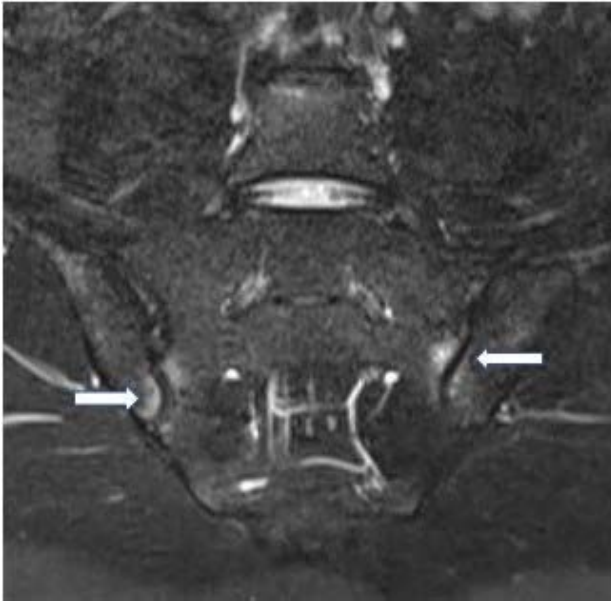
olmak üzere iskelet ve kas sistemi üzerine yan etkileri olduğu da gösterilmiştir. Akne vulgarisli hastalarda oral izotretinoin kullanımına bağlı rapor edilen akut sakroiliit olgusu sayısı azdır, iki çalışmada ise bu hasta grubunda sakroiliit prevalansı incelenmiştir (2-10). Bu yazıda oral izotretinoin kullanımına bağlı gelişen 4 akut sakroiliitli olgu sunduk ve literatürü gözden geçirdik. Tüm hastalardan bilgilendirmiş onam alındı.

Olgu Sunumu

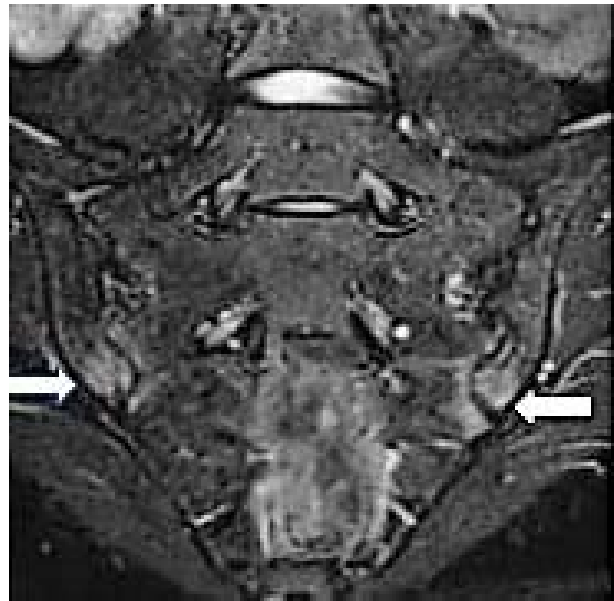Olgu 1: Orta derecede şiddetli, sistemik antibiyotik tedavisine dirençli akne vulgaris tanısı ile oral izotretinoin tedavisi (40 mg/gün 3 aydır) kullanan 32 yaşında erkek hasta, 15 gündür ani başlayan, şiddetli, bel ve kalçalarda ağrı şikayeti ile dermatoloji polikliniğine başvurdu. Hasta fizik tedavi ve rehabilitasyon (FTR) bölümüne konsülte edildi. Kullandığı başka bir ilacı yoktu. Hastanın fizik muayenesinde bel hareketleri ağrılı, lomber lordoz düzleşmiş, bilateral paravertebral kas spazmı pozitif, lomber prosesus spinozlar basınçla hassastı. Her iki sakroiliak eklemden sakroiliak germe testleri olan FABER (fleksiyon, abduksiyon, eksternal rotasyon), FADIR (fleksiyon, addüksiyon, internal rotasyon), Mennel ve Gaenslen testleri pozitif bulundu. El yer mesafesi, lomber Schober, oksiput duvar mesafesi, göğüs ekspansiyonu normal ölçüldü. Direk grafide her iki sakroiliak eklemden şüpheli skleroz dışında

belirgin bir patoloji tespit edilmedi. Hastadan lomber ve sakroiliak ekleme yönelik magnetik rezonans görüntüleme (MRG) istendi. Lomber MRG incelemesinde ‘tüm seviyelerde minimal dejeneratif bulgular izlendi’ şeklinde rapor edildi. Sakroiliak eklem MRG’de ‘bilateral sakroiliak eklemlerde inferiorda daha belirgin daralma, eklem yüzlerinde düzensizlik, subkondral skleroz ve kemik iliği ödemi, bilateral akut inflamatuvar sakroiliit lehine yorumlandı’ şeklinde rapor edilmiştir (Resim 1).

Olgu 2: Şiddetli akne vulgaris tanısı ile 30 mg/gün 3 aydır oral izotretinoin kullanan 25 yaşında kadın hasta şiddetli bel ve kalça ağrısı nedeni ile dermatoloji polikliniğine başvurdu. Hasta bel ve kalça ağrısı şikayetleri nedeniyle FTR polikliniğine yönlendirildi. Kullandığı başka bir ilacı yoktu. Ağrısı sabahları fazlaydı ve hareketle azalıyordu. Fizik muayenesinde bel hareketleri ekstansiyon ve fleksiyon sonunda ağrılı ve kısıtlı idi. Bilateral sakroiliak germe testleri pozitif bulundu. Sağda sakroiliak eklemden presyonla ağrı mevcuttu. Siyatik sinir germe testleri negatifti. Nörolojik muayene normal bulundu. Direk grafide her iki sakroiliak eklemden şüpheli skleroz dışında patoloji saptanmadı. Akciğer grafisi normaldi. Sakroiliak MRG’de ‘her iki sakroiliak ekleme komşu kemik yapılarında inferiorda daha belirgin olmak üzere subkortikal kemik iliği ödemi görünümü izlenmiş olup, bilateral sakroiliit ile uyumlu’ olarak rapor edildi (Resim 2).



Resim 1. Bilateral sakroiliak eklemlerde inferiorda daha belirgin daralma, eklem yüzlerinde düzensizlik, subkondral skleroz ve kemik iliği ödemi.



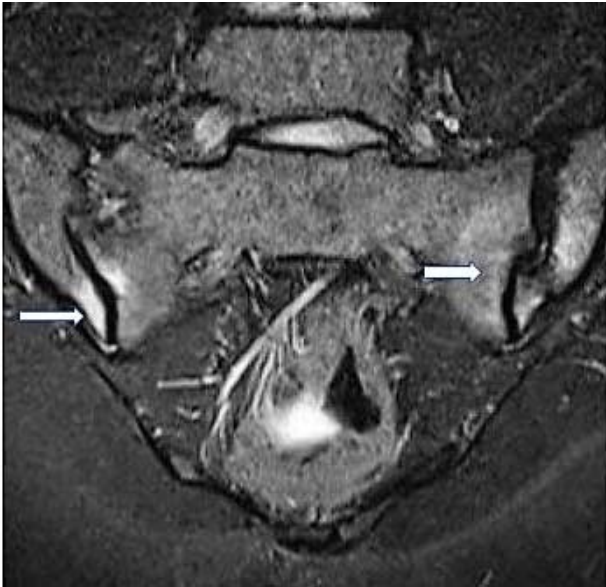
Resim 2. Bilateral sakroiliak ekleme komşu kemik yapılarında inferiorda daha belirgin olmak üzere subkortikal kemik iliği ödemi.

Olgu 3: 30 yaşında kadın hasta şiddetli akne vulgaris tanısı ile 1. ayda 30 mg/gün, 2. Ayda 60 mg/gün oral izotretinoin kullandı. Hasta, bel ve bilateral kalça ağrısı şikayeti olduğunu rutin aylık kontrol muayenesinde belirtti. Ağrısı sabahları daha fazla oluyor ve hareketle azalıyordu. Kullandığı başka bir ilacı yoktu. Hastada akne fulminans veya SAPHO sendromu bulgusu yoktu. Hasta bel ve kalça ağrısı şikayetleri nedeni ile FTR bölümüne danışıldı. Fizik muayenesinde bel hareketleri ekstansiyon ve fleksiyon sonunda ağrılı ve kısıtlı idi. El-yer mesafesi 16 cm, schober testi 4 cm, oksiput duvar mesafesi 0 cm, göğüs ekspansiyonu 3 cm ölçüldü. Bilateral sakroiliak germe testleri pozitif. Sağda sakroiliak eklem presyonla ağrılıydı. Siyatik sinir germe testleri negatifti. Nörolojik muayene normal bulundu. Direk grafide her iki sakroiliak eklem normaldi. Akciğer grafisinde patoloji saptanmadı. Sakroiliak MRG sonucu 'her iki sakroiliak eklemdede düzensizlik, ekleme komşu kemik yapılarında inferiorda daha belirgin olmak üzere subkortikal kemik iliği ödemi ve skleroz görünümü izlenmiş olup, bilateral sakroiliit ile uyumlu' olarak rapor edildi (Resim 3).

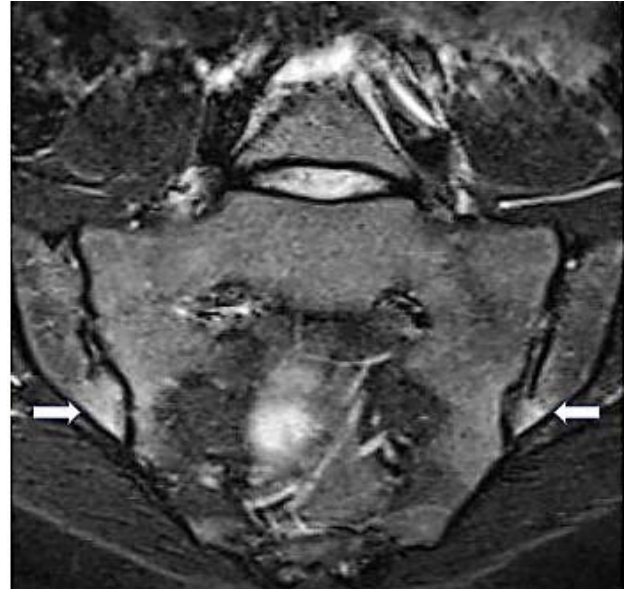
Olgu 4: 22 yaşında kadın hasta akne vulgaris nedeni ile 3 ay süre ile kullandığı 60 mg/gün oral izotretinoin tedavisinin aylık rutin kontrolü sırasında 15 gündür ani başlayan ve gittikçe artan bel ve sırt ağrısı şikayeti olduğunu bildirdi. Hasta bel ve sırt ağrısı şikayetleri nedeni ile FTR

polikliniğine konsülte edildi. Fizik muayenede bel hareketleri ağrılı, lomber lordoz düzleşmiş, bilateral paravertebral kas spazmı pozitif, prosesus spinosuslar presyonla hassas olarak saptandı. Sakroiliak germe testleri pozitif. Sakroiliak ve akciğer grafileri normaldi. Sakroiliak MRG'de 'her iki sakral ve iliak subkondral alanlarında kemik iliği ödemi ile uyumlu sinyal değişiklikleri, sakroiliit lehine yorumlandı (Resim 4). Lomber MRG'de patoloji saptanmadı.

Sunduğumuz 4 olguda da; akne fulminans veya SAPHO (Sinovit, akne, püstülozis, hiperostozis, osteoitis) sendromu bulgusu yoktu. Ailesinde inflamatuvar bel ağrısı ve sakroiliit hikayesi yoktu. Tam kan sayımı, sedimentasyon, C-reaktif protein (CRP), paratiroid hormon, D vitamini, kreatinin, karaciğer fonksiyon testleri, ürik asit değerleri normal sınırlar içindeydi. Romatoid faktör (RF), HLA-B27 ve brusella aglütinasyon testleri negatifti. Dört olguya da oral izotretinoin tedavisine sekonder gelişen akut sakroiliit tanısı kondu. Oral izotretinoin tedavisi kesildi ve nonsteroid antiinflamatuvar ilaç (NSAİİ) başlandı. Bel koruma yöntemleri öğretildi. Hastalara 20 seans TENS (Transkutan elektriksel sinir stimülasyonu), sıcak paket, bel, sırt ve kalça çevresi kaslarını güçlendirme egzersizleri başlandı. Hastaların 3. ayki takibinde sakroiliite bağlı gelişen şikayetlerinde kısmi iyileşme, 6. ayda ise tam iyileşme tespit edildi.



Resim 3. Bilateral sakroiliak eklemdede düzensizlik, ekleme komşu kemik yapılarında inferiorda daha belirgin olmak üzere subkortikal kemik iliği ödemi ve skleroz.



Resim 4. Bilateral sakral ve iliak subkondral alanlarında kemik iliği ödemi ile uyumlu sinyal değişiklikleri.

Tartışma

Akut sakroiliitte şiddetli ve yeni başlayan ağrı vardır. Sakroiliak eklem ağrısı kişiden kişiye değişiklik gösterir. Klasik olarak aynı taraf kalçaya ve alt lomber bölgede ağrı şikayeti varken, bu ağrı kasiğa, alt abdomene, üst lomber bölgeye, üst-alt bacak ve hatta ayak ağrısına da sebep olacak şekilde alt ekstremiteye de yayılabilir (1). Bizim 4 hastamızda da bel ve iki taraflı kalça ağrısı vardı. Fizik muayenede 4 olgumuzda da sakroiliak eklemde baskıyla belirgin hassasiyet, FABER, FADIR, Mennel ve Gaenslen manevraları pozitif. Klinik olarak akut sakroiliitten şüphelenilen hastalarda direk grafi istenebilir ancak genelde net bir patoloji tespit edilemez. Şüpheli sklerotik alanlar görülebilir. Bizim iki hastamızda da direk grafide sakroiliak eklemde şüpheli skleroz tespit edildi. İki hastamızda ise patolojik görünüm yoktu. Sakroiliitin tanısı teknesyum kemik sintigrafisi ile konulabileceği gibi, bilgisayarlı tomografi ve MRG de hastalığın tanısının yanısıra, şiddetini de gösterebilir (1). Son zamanlarda MRG'nin STIR (short T1 inversiyon recovery) sekansları akut sakroiliiti belirlemede öne geçmiştir. Biz de bu yayındaki tüm hastalarımızda STIR MRG kullandık.

Akut sakroiliit nedenlerine bakıldığında en sık piyojenik sakroiliit rapor edilmiştir (1). Piyojenik sakroiliit çoğunlukla intravenöz ilaç kullanımı, cilt enfeksiyonları, infektif endokardit ve gebelik sonrası gelişir (1). Bir diğer akut sakroiliit nedeni olan akut brusellar sakroiliit, septik veya reaktif olarak ortaya çıkabilir (1). Reaktif artritler ve akut postpartum inflamatuvar sakroiliit de akut inflamatuvar sakroiliite sebep olur (1). Gut ve kalsiyum pirofosfat dehidrat gibi depo hastalıkları ise akut sakroiliitin diğer nedenleri arasındadır (1). Malign hastalıklara bağlı gelişen sakroiliitler ise akut sakroiliitin nadir nedenleridir (1). Akut sakroiliitin nadir görülen diğer bir nedeni ise oral izotretinoin kullanımıdır (2-10). Akut sakroiliit nedenleri Tablo 1'de özetlenmiştir. Bizim 4 olgumuzda da oral izotretinoin dışında akut sakroiliite sebep olacak başka bir etiyolojik faktör yoktu. Ayrıca hastalarımızın hiçbirinde seronegatif spondiloartropatlere eşlik eden inflamatuvar bağırsak hastalığı, psöriazis, üveit, konjüktivit veya periferik artrit bulgusu yoktu.

Akne vulgaris komedonlar, papül, püstül, nodül ve kistlerle seyreden pilosebace ünitenin kronik inflamatuvar bir hastalığıdır. Akne daha çok adölesan çağda ve yüz, gövde ve nadiren kalçalarda görülür. Akne konglobatada yüzden çok gövdede şiddetli kistik akne mevcuttur. Akne

fulminanslı hastalarda ise süpürasyonla giden şiddetli akut başlangıçlı kistik akne ile beraber ülserasyon izlenir. Akne vulgaris akne fulminansın aksine kas-iskelet sistemi semptomları ile ilişkili değildir.

İlk jenerasyon retinoid olan izotretinoin (13-cis retinoik asit) ise, sistemik antibiyotik tedavilerini içeren standart tedavilere dirençli akne vulgaris veya şiddetli nodülökistik akne vulgarisi olan hastalarda kullanılan bir sentetik A vitamini derivativesidir. Akne tedavisinde en etkili ilaç olmasına rağmen çok sayıda ciddi mukokutanöz, kas-iskelet sistemi üzerine, nörolojik ve oküler yan etkileri vardır. Kas-iskelet sistemi üzerine olan en sık yan etkileri artralji ve miyaljidir. Kas iskelet sistemi ağrısı ve artralji hastaların %20'sinde gelişir (8). Bu yan etkiler çoğunlukla hafiftir ve ilacı bıraktıktan sonra geriler (8). Nadiren tendon kalsifikasyonu, artrit, osteopeni, spontan fraktür, hiperkalsüri, kas hasarı, kas hipertoni, iskelet hiperostozisi, göğüs kafesinde geçici ağrı, nekrotizan vaskülit ve sakroiliit bildirilmiştir (1). Polinöropati de tek başına ve sakroiliit ile birlikte rapor edilmiştir (1,4). Akne vulgaris nedeniyle izotretinoin kullanan 73 hasta ile yapılan bir çalışmada 16 hastada inflamatuvar alt sırt ağrısı saptanmış ve bu hastaların 6'sında da sakroiliak MRG'de akut sakroiliit görülmüştür. Bu araştırmada oral izotretinoin kullanan akne vulgarisli hastalarda sakroiliit insidansı %8,2 olarak rapor edilmiştir (3). İzotretinoinle tetiklenen spondiloartropati-ilişkili semptomları prospektif olarak inceleyen bir çalışmada 42 hastadan 6'sında inflamatuvar sırt ağrısı saptanmıştır. Bu olguların bir tanesinde aşıl entesopatisi ve unilaterale

Tablo 1. Akut sakroiliit nedenleri

Akut sakroiliit nedenleri (1)
Piyojenik sakroiliit
İntravenöz ilaç kullanımı, cilt enfeksiyonları, infektif endokardit, gebelik
Akut brusellar sakroiliit
Septik veya reaktif
Akut inflamatuvar sakroiliit
Reaktif artrit, akut postpartum inflamatuvar sakroiliit
Crystalline ile indüklenen akut sakroiliit
Gut, kalsiyum pirofosfat dehidrat depo hastalıkları
Malign hastalıklara bağlı gelişen akut sakroiliit
Oral izotretinoin tedavisi ile ilişkili akut sakroiliit (2-10)

sakroiliit izlenirken, üç hastada sadece aşıl entesopatisi gelişmiştir (2). Bu iki çalışma dışında oral izotretinoin kullanımına bağlı gelişen az sayıda akut sakroiliit olgusu da bildirilmiştir (4-10). Baykal ve ark. (3) yaptığı çalışmada alt sırt ağrısı semptomları tedavi başladıktan sonra 2-3 ay içinde izlenmiştir. Bizim 4 olgumuzda da semptomlar benzer olarak aynı süre içinde gelişti. Bizim olgularımızda periferik eklem tutulumu ve tendinit bulgusuna rastlanmadı. Akne vulgaris hastalarında oral izotretinoin kullanımına sekonder gelişen akut sakroiliit olguları Tablo 2’de özetlenmiştir.

Akne fulminans inflamatuvar aknenin en şiddetli formu olup göğüs ve sırt bölgesinde görülen ani başlangıçlı nodül ve plaklar ile karakterizedir. Akne fulminanslı hastaların %21’inde artritle birlikte sakroiliit bildirilmiştir (1). Akne fulminanslı hastalarda ateş, halsizlik, miyalji ve artralji şikayetleri de eşlik eder. Sıklıkla lökositoz görülür. Bazı akne fulminanslı hastalarda ise oral izotretinoin kullanırken sakroiliit gelişmiştir. Bu hastalarda görülen sakroiliitin akne fulminansın kendine mi bağlı yoksa oral izotretinoin kullanımına mı bağlı olduğu tam olarak bilinmemektedir (1). Akne fulminans SAPHO sendromunun bir komponenti olarak kabul edilmektedir, bu da akne fulminans ile sakroiliit arasındaki ilişkiyi açıklayabilir (1). Bizim olgularımızın hiçbirisinde akne fulminans veya SAPHO sendromu yoktu. Bu nedenle hastalarımızda gelişen akut sakroiliitin oral izotretinoin kullanımına bağlı olduğunu düşündük.

Izotretinoin kullanımına bağlı sakroiliit gelişiminin mekanizması tam olarak bilinmemektedir. HLA B27’si pozitif olan hastaların oral izotretinoin kullanımına bağlı gelişen sakroiliit oluşumuna daha yatkın olduğu rapor edilmiştir (4). Oral izotretinoinin mi sakroiliite sebep olduğu yoksa; oral izotretinoinin, genetik olarak sakroiliit

gelişimine yatkın kişilerde, hastalığın açığa çıkmasını kolaylaştırdığı konusu tartışmalıdır (4,7). Bizim hastalarımızın dördünde de HLA B27 antijeni negatifti. Etyopatogeneizde, izotretinoin tedavisi ile ilişkili gelişen hipersensitivite reaksiyonunun hücre-aracılı otoimmüniteye tetiklediği de düşünülmektedir (1). Retinoidlerin sitokin dengesini bozarak immün disfonksiyona sebep olduğu ve bu nedenle artrit, sakroiliit ve vaskülit geliştiği bildirilmiştir (1). Retinoid asitlerin matriks metalloproteinaz-2’yi arttırarak sağlıklı eklem dokusu bazal membranındaki tip 4 kollajenin degrade olmasına neden olduğu hipotezi de öne sürülmüştür (1). Izotretinoinin deterjan benzeri etkisi nedeniyle hücrelerin lizozomal membran yapılarında değişim ve sinoviyal hücrelerde dejenerasyon gelişiyor olabilir. Ayrıca, izotretinoinin hücreleri travmaya bağlı oluşan hasara yatkın hale getirdiği de düşünülmektedir (1). Akut sakroiliit gelişen olguların özetlendiği tablomuza bakıldığında 8 yayının 6’sının ülkemizden rapor edildiği izlenmektedir. Bu gözlem ‘toplumumuzda oral izotretinoin kullanan hastalarda akut sakroiliit gelişimine karşı bir genetik yatkınlık mı var?’ sorusunu akla getirmektedir.

Tablo 2’de özetlediğimiz gibi ilacın kesilmesinden sonra, 3 ay içinde, sakroiliitin kendini sınırlayarak tamamen veya tama yakın iyileştiği bildirilmiştir. Oral izotretinoin kullanımına bağlı gelişen akut sakroiliitli olguların çoğunluğunda naproxen, ibuprofen, dexketoprofen ve trometamol gibi non-steroid antiinflamatuvar (NSAİİ) tedavisi yeterli iken az sayıda hastada düşük-orta doz oral steroidler ve depo adrenokortikotropik hormone enjeksiyonu da kullanılmıştır (4,6,9). Gereken olgularda fizyoterapi de tedaviye eklenmiştir (6). Dört hastamızda da akut sakroiliit geliştikten

Tablo 2. Akne vulgaris hastalarında oral izotretinoin kullanımına sekonder gelişen akut sakroiliit olguları

Çalışmanın yazarları	Olgu sayısı	Prognoz	Eşlik eden bulgular
Baykal Selçuk L(3)	6	3 ayda tüm hastalar iyileşti	Letarji, miyalji
Alkan S(2)	1	3 ay sonra iyileşme	Aşıl entesopatisi
Levinson M(6)	1	6 hafta sonra iyileşmiş	Artrit, tendinit, miyalji, ateş, halsizlik
Rozin PA(7)	1	6 aylık takipte tam iyileşme	Yok
Kavadar G(5)	2	6-8 haftada iyileşme	Yok
Yılmaz B(9)	1	6 hafta sonra iyileşme	Miyalji
Yılmaz Taşdelen Ö(8)	1	10 gün sonra iyileşme	Artrit (El bileği ve tüm metakarpofalangeal eklemler)
Ekşioğlu E(4)	1	4 hafta sonra iyileşme	Polinöropati
Yıldızgören MT(10)	1	2 hafta sonra iyileşme	Yok

sonra oral izotretinoin tedavisi kesildi, NSAİİ ve fizik tedavi başlandı. Dört hastamızda tedaviye iyi yanıt verdi. Literatürde, periferal artrit de eşlik ettiği bazı olgularda ise NSAİİ tedavisine ek olarak bir disease-modifying anti-rheumatic drug (DMARD) olan sulfasalazine ve D-penicillamine de tedaviye eklenmiştir (8). Olgularımızda DMARD tedavisine gerek duymadık.

Oral izotretinoin başlanan hastalar olası bel, bacak, kasık, karın, sırt, topuk ve eklem ağrısı olabileceği yönünde bilgilendirilmelidir. Bu şikayetleri başlayan hastalar sakroiliit gelişimi açısından FTR veya romatoloji uzmanına yönlendirilmedir. Erken tanı sonrasında ilacın kesilmesi, NSAİİ tedavisi, iyi bir fizik tedavi ve egzersiz programı ile hastalık sınırlanabilir ve 6 ay içinde hastalar normal fonksiyonlarına kavuşabilir.

Kaynaklar

1. Slobodin G, Rimar D, Boulman N, Kaly L, Rozenbaum M, Rosner I, et al. Acute sacroiliitis. *Clin Rheumatol* 2016; 35(4): 851-856.
2. Alkan S, Kayıran N, Zengin O, Kalem A, Kimyon G, Kilinc EO, et al. Isotretinoin-induced Spondyloarthropathy-related Symptoms: A Prospective Study. *J Rheumatol* 2015; 42(11): 2106-2109.
3. Baykal SL, Aksu AD, Baykal SH, Yaylı S, Bahadır S. The prevalence of sacroiliitis in patients with acne vulgaris using isotretinoin. *Cutan Ocul Toxicol* 2016; 20: 1-9.
4. Eksioğlu E, Öztekin F, Unlu E, Cakci A, Keyik B, Karadavut IK. Sacroiliitis and polyneuropathy during isotretinoin treatment. *Clin Exp Dermatol* 2008; 33(2): 122-124.
5. Kavadar G, Azman E, Demircioğlu D, Tuluhan YE. Bilateral sacroiliitis due to isotretinoin: Two cases. *Int J Basic and Clinical Studies* 2015; 4(1): 59-64.
6. Levinson M, Gibson A, Stephenson G. Sacroiliitis secondary to isotretinoin. *Australas J Dermatol* 2012; 53(4): 298-300.
7. Rozin AP, Kagna O, Shiller Y. Sacroiliitis and severe disability due to isotretinoin therapy. *Rheumatol Int* 2010; 30(7): 985-986.
8. Yılmaz TO, Yurdakul FG, Duran S, Bodur H. Isotretinoin-induced arthritis mimicking both rheumatoid arthritis and axial spondyloarthritis. *Int J Rheum Dis* 2015; 18(4): 466-469.
9. Yilmazer B, Cosan F, Cefle A. Bilateral acute sacroiliitis due to isotretinoin therapy: a case report. *Int J Rheum Dis* 2013; 16(5): 604-605.
10. Yıldızgören MT, Ekiz T, Togrul AK. Bilateral Sacroiliitis Induced by Systemic Isotretinoin Treatment. *West Indian Med J* 2015; December 10.