



SAĞ ATRIUMA UZANIM GÖSTEREN RENAL TÜMÖRLERDE İNFRERENAL VENA KAVA İNFERİOR KANULASYONU – HİPOTERMİK DOLAŞIM DURDURULMASINI ENGELLEYEN YÖNTEM

INFRERENAL INFERIOR VENA CAVA CANNULATION DURING THE RESECTION OF RENAL TUMORS EXTENDING INTO THE RIGHT HEART – NO NEED FOR HYPOTHERMIC TOTAL CIRCULATORY ARREST

Murat UĞURLUCAN¹ , Didem Melis ÖZTAŞ² , Selçuk ERDEM³ , Feza EKİZ⁴ , Zerrin SUNGUR⁵ ,
Başak ERGİNEL⁶ , Öner ŞANLI³ , Faruk ÖZCAN³ , Ali Haluk ANDER³ , İsmet NANE³ , Ufuk ALPAGUT⁷ 

¹Medipol Üniversite Hastanesi, Kalp ve Damar Cerrahisi Anabilim Dalı, İstanbul, Türkiye

²Bağcılar Eğitim ve Araştırma Hastanesi, Kalp ve Damar Cerrahisi Kliniği, İstanbul, Türkiye

³İstanbul Üniversitesi, İstanbul Tıp Fakültesi, ³Üroloji Anabilim Dalı, ⁴Genel Cerrahi Anabilim Dalı, ⁵Anesteziyoloji ve Reanimasyon Anabilim Dalı,

⁶Çocuk Cerrahisi Anabilim Dalı, ⁷Kalp ve Damar Cerrahisi Anabilim Dalı, İstanbul, Türkiye

ORCID IDs of the authors: M.U. 0000-0001-6643-9364; D.M.Ö. 0000-0003-4108-6405; S.E. 0000-0002-3514-1394; F.E. 0000-0002-0472-8846; Z.S. 0000-0001-9805-8902; B.E. 0000-0001-7862-8445; Ö.Ş. 0000-0001-5801-6898; F.Ö. 0000-0001-7544-6638; A.H.A. 0000-0002-1750-8519; İ.N. 0000-0002-5079-1221; U.A. 0000-0001-6052-2773

Cite this article as: Uğurlucan M, Öztaş DM, Erdem S, Ekiz F, Sungur Z, Erginel B, et al. Infrarenal inferior vena cava cannulation during the resection of renal tumors extending into the right heart-no need for hypothermic total circulatory arrest. J Ist Faculty Med. Published online March XX, 2019. doi: 10.26650/IUITFD.434476

ÖZET

Amaç: Vena kava trombektomisi ile birlikte yapılan radikal tümör eksizyonu, kavoatriyal tümör trombozlarının tedavisinde son derece önemlidir. Bu yazıda sağ atriuma uzanım gösteren renal tümörlerde uyguladığımız hipotermik dolaşım durdurulmasını engelleyen infrarenal vena kava inferior kanülasyon tekniğini anlatılmaktadır.

Yöntemler: Haziran 2013-Aralık 2017 tarihleri arasında intrakar-diak uzanım gösteren böbrek kaynaklı tümör saptanan 5 hasta tarafımıza konsülte edilmiştir. Hastaların yaş ortalaması 43,2 yıl idi. Pediatrik ve 1 yetişkin hasta erkek, diğer 3 yetişkin hasta kadındı. Operasyonlarda vena kava superior, infrarenal vena kava inferior ve two-stage venöz kanüller takılı olan üçlü venöz kanülasyon sistemi kullanıldı. Vena kava superior ve infrarenal vena kava inferior kanülasyonlarını takiben tümör trombusu çıkarıldı. Atriotomi kapatılırken two-stage venöz kanül sağ atriuma yerleştirildi. Prosedüre usulünce devam edildi.

Bulgular: Operasyon sırasında ya da sonrasında mortalite gözlenmedi. Ortalama operasyon süresi 465 dk, kardiyopulmoner bypass süresi 48 dk ve miyokardial iske mi süresi 27 dk idi. Hepatik ve renal iske mi süreleri ortalama 15,4 dk oldu. Ortalama yoğun bakım ve hastanede kalış süreleri sırasıyla 28,4 saat ve 9,3 gün

ABSTRACT

Objective: Vena cava thrombectomy together with radical tumor excision in the case of cavoatrial tumor thrombosis is vitally important. In this document, we present the infrarenal inferior vena cava cannulation technique which overcomes the need of total circulatory arrest during the treatment of renal tumors extending into the right atrium.

Methods: Between June 2013 and December 2017, 5 patients with renal tumors extending into the right atrium, were diagnosed. The mean age of the patients was 43.2 years. One pediatric and 1 adult patient were male, the other 3 were adult females. The three-venous cannulation system containing vena cava superior, infrarenal vena cava inferior and two-stage venous cannulae was used. The tumor thrombus was removed following vena cava superior and infrarenal vena cava inferior cannulations. A two-stage venous cannula was placed in the right atrium while closing atriotomy. The procedure was continued.

Results: There was no mortality in the perioperative and postoperative period. The mean operation time was 465 minutes, the duration of cardiopulmonary bypass was 48 minutes and myocardial ischemia time was 27 minutes. The mean hepatic and renal ischemia time was 15.4 minutes. The mean intensive

İletişim kurulacak yazar/Corresponding author: muratugurlucan@yahoo.com

Geliş tarihi/Received Date: 18.06.2018 • **Kabul tarihi/Accepted Date:** 05.03.2019

©Telif Hakkı 2019 J Ist Faculty Med - Makale metnine jmed.istanbul.edu.tr web sayfasından ulaşılabilir.

©Copyright 2019 by J Ist Faculty Med - Available online at jmed.istanbul.edu.tr

hesaplandı. Toplam takip süresi 12 ay idi. Hiç bir hastada uzun dönem takiplerde mortalite ile karşılaşılmadı.

Sonuç: Tümörün tamamen çıkarılması ve rezidü trombüs bırakılmaması bu hasta grubunun mortalitesini belirleyen en önemli etkenlerdendir. Uyguladığımız teknikte birlikte hastalarda hipotermik dolaşıma gereksinim duyulmadan orta hipotermide tam bir tümör eksizeyonu sağlanmış ve trombüs dokusu bırakılmadığından emin olunmuştur.

Anahtar Kelimeler: Vena kava inferior, Böbrek kanseri, Tümör trombüsü, kardiopulmoner bypass

care unit and hospital stay were 28.4 hours and 9.3 days, respectively. The total follow-up period was 12 months. There was no mortality in long term follow-up.

Conclusion: Complete tumor resection without any remnant is the main predictor of mortality in this particular patient population. This technique allows tumor resection in moderate hypothermia without needing hypothermic circulation and provides a safe procedure for complete resection.

Keywords: Inferior vena cava, Kidney cancer, Tumor thrombus, Cardiopulmonary bypass

GİRİŞ

Böbrek tümörlerinin vena kava inferior yolu ile kalbe doğru yayılımlarının serilerde yüksek oranlarda olabileceği bildirilmektedir (1). Cerrahi tedavi sırasında tümörün vena kava inferior ve hatta kalp içindeki tümör trombüsü ile birlikte tamamen çıkarılması uzun dönem prognoz ve sağ kalım için son derece önemlidir (2). Ancak, modern çağda her türlü medikal ve cerrahi gelişmelere rağmen gerçekleştirilecek bu ölçekte büyük bir cerrahi önemli mortalite ve morbidite oranlarına sahiptir (1,3).

Renal hücreli karsinom erişkin malignitelerinin yaklaşık %3'ünü oluşturmaktadır. Ürolojik kanserler içinde mortalitesi en yüksek olan kanser türüdür (4). Renal hücreli karsinom vakalarının yaklaşık %10'unda vena kava inferiorde trombüs saptanmaktadır ve cerrahi rezeksiyon tek küratif tedavi olarak karşımıza çıkmaktadır (5, 6). Olguların yaklaşık %1'inde ise tümör trombüsü sağ atriuma kadar uzanmaktadır (4).

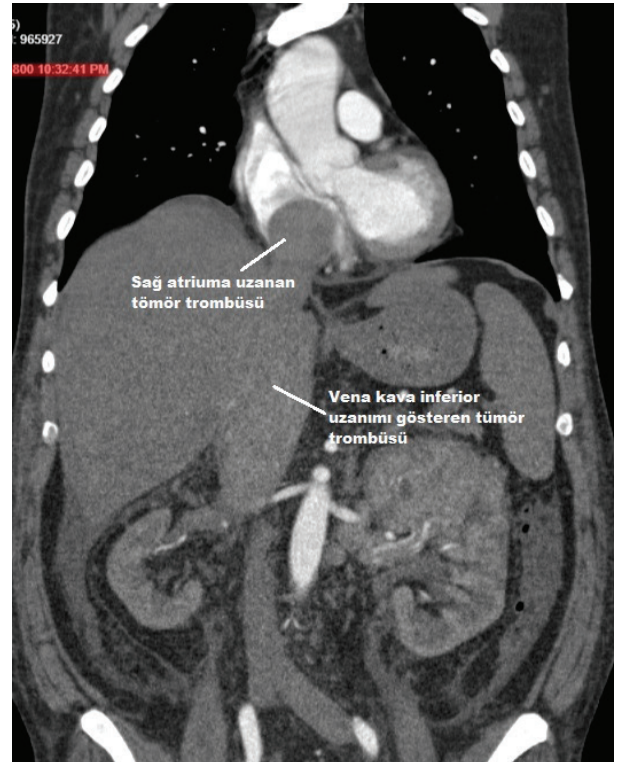
Vena kava inferiorde subhepatik düzeyde saptanan tümör trombüslerinin cerrahisi komplike değildir ve genellikle standart cerrahi yaklaşımlar uygulanmaktadır. Ancak trombüsün daha üst seviyelere ve sağ atriuma uzanması durumunda daha kompleks cerrahi yaklaşımlar gerekmektedir. Supradyafragmatik ve özellikle intrakardiyak uzanım gösteren renal hücreli karsinomların güvenli cerrahi rezeksiyonunda kardiopulmoner bypass ve kardiyak arrest, hatta total sirkülatuar arrest sıklıkla gerekebilmektedir (5). Cerrahi tedavi kompleks olabileceği; lenf nodu metastazı ve uzak metastaz olmayan olgularda kür olasılığı sağlar. Vena kava inferiorde tümör trombüsü bulunan fakat uzak metastazı olmayan böbrek tümörlerinde komplet rezeksiyon sonrası 5 yıllık sağ kalım yaklaşık %47-68 oranındadır (4).

Bu yazıda vena kava inferior yoluyla intrakardiyak uzanım gösteren renal kaynaklı tümörlerin tedavisinde kliniğimizde uyguladığımız, total sirkülatuar arrest gereksinimini ortadan kaldıran tekniği anlatmayı amaçladık.

GEREÇ VE YÖNTEM

İlgili diğer branşlar tarafından teşhisleri koyulduktan sonra, intrakardiyak uzanım gösteren böbrek kaynaklı tümör-

ler nedeniyle 5 hasta Haziran 2013- Aralık 2017 tarihleri arasında tarafımıza konsülte edilmişlerdir (Resim 1). Bu 5 hasta dışında vena kava inferior içinde tümör trombüsü olan ancak tümörün sağ atriuma uzanım göstermediği hastalar kardiopulmoner bypass gereksinimi göstermemeleri nedeniyle bu gruba dahil edilmemişlerdir. Hastaların yaş ortalaması 43,2 yıl idi. Hastalarda makrohematüri, karın ağrısı, halsizlik gibi semptomlar mevcuttu. 1 hastada diyabetes mellitus ve iskemik kalp hastalığı, 1 hastada hipertansiyon mevcuttu. Pediatik ve 1 yetişkin hasta erkek, diğer 3 yetişkin hasta kadındı. Yapılan biopsi neticelerinde pediatik vakada Wilm's tümörü, geri kalan erişkin hastalarda renal hücreli karsinom olarak teşhis edilmişlerdir.



Resim 1: Tomografide böbrek kaynaklı tümörün renal ven invazyonu ve vena kava inferior yoluyla sağ atriuma uzanan tümör trombüsü görülmekte.

Tablo 1: Hastaların demografik özellikleri

Demografik Özellikler	Hasta Sayısı
Erkek	2
Kadın	3
Diyabetes Mellitus	1
Hipertansiyon	1
İskemik kalp hastalığı	1
Sol böbrek tutulumu	3
Sağ böbrek tutulumu	2

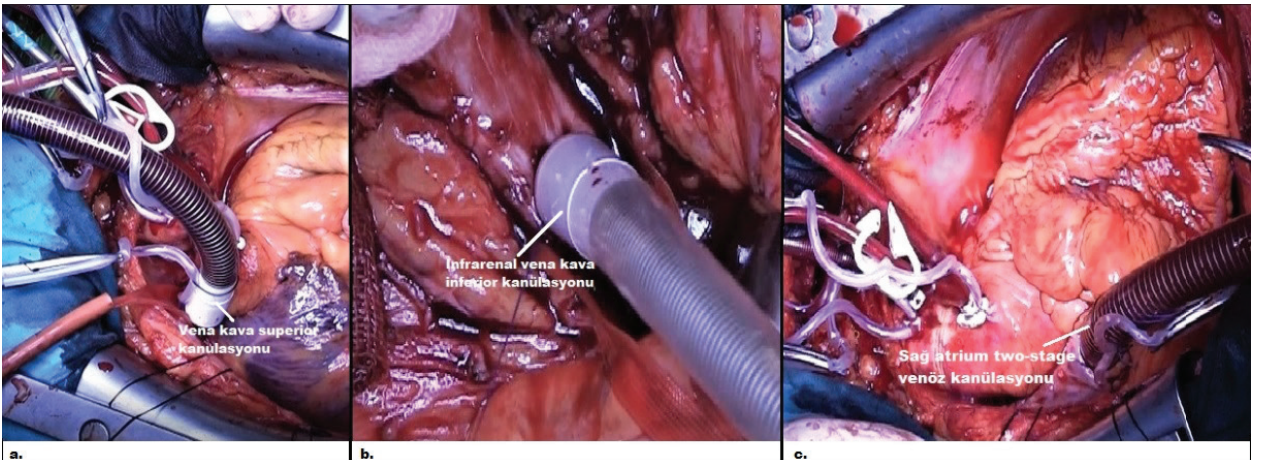
Hastaların 3'ünde tümör sol böbrekten, 2'sinde tümör sağ böbrekten kaynaklanmaktaydı. Uzak metastaz 1 hastada mevcuttu. 2 hastada intraoperatif eritrosit süspansiyonu kullanımı gerekti. Tüm hastalara operasyon öncesi dönemde kemoterapi uygulanmış ve tümör boyutlarında azalma sağlanmıştı. Hastalara ait demografik özellikler Tablo 1'de gösterilmiştir.

Cerrahi Teknik

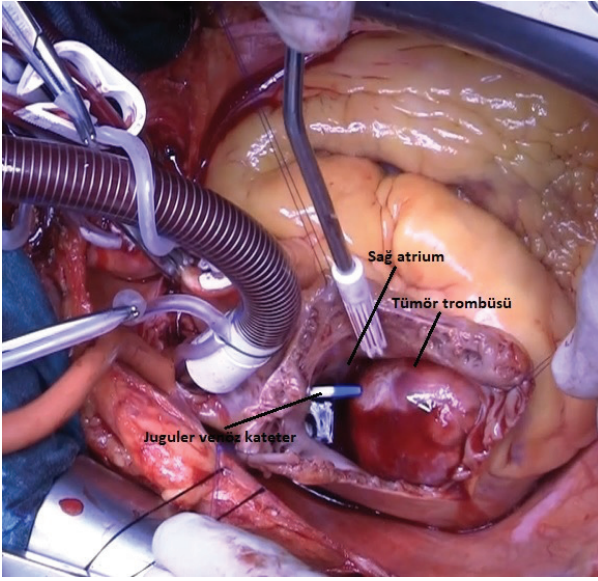
Tüm operasyonlar kalp ve damar cerrahisi, üroloji ve genel cerrahi ya da çocuk cerrahisi uzmanlarından oluşan ekip ile gerçekleştirildi. Genel anestezi altında gerekli invaziv arter ve santral venöz kateterizasyonları ve monitörizasyonları sonrası hastaların tüm vücutları betadin ile silindikten sonra toraks, batin ve dize kadar bacaklar açık kalacak şekilde örtüldü. Özellikle olası pulmoner emboli durumunu hızlıca değerlendirebilmek amacıyla hastalara transözofageal ekokardiyografi probu yerleştirilerek devamlı ekokardiyografi monitörizasyonu yapıldı.

Operasyona cerrahi ve üroloji ekipleri birlikte başladı. Median laparotomi (2 hasta) ya da bilateral subkostal insizyonla (3 hasta) batin açılıp tümörün kaynaklandığı böbrek

ve renal arter ile vena kava inferiora dökülen hepatik venöz yapılar ve hepatoduodenal ligaman prepare edildikten sonra kardiyovasküler cerrahi ekibi operasyona dahil oldu. İnfrarenal vena kava inferior prepare edildi, tape ile dönüldü ve kanülasyon için hazırlandı. Median sternotomi yapıp perikard açıldıktan sonra asendan aort ve vena kava superior prepare edildi, tape ile dönüldü. Bir ucuna vena kava superior, başka bir ucuna infrarenal vena kava inferior ve farklı bir ucuna da two-stage venöz kanüller takılmak üzere üçlü venöz kanülasyon sistemi (Resim 2a, 2b, 2c) hazırlandı. Heparinizasyon (300Ünite/kg) sonrası asendan aorta, vena kava superior ve infrarenal vena kava inferior kanülasyonları yapıldı. Two-stage kanülün bağlı olduğu hat klemlendi. Kardiyopulmoner bypass başlatıldı. Orta derecede hipotermide (32°C) asendan aortaya kros klemp koyuldu, antegrad kan kardiyoplejisi ile kardiyak arrest sağlandı. Venöz kanüllerin snareleri sıkıldı. Portal ven ve hepatik arteri de içeren hepatoduodenal ligaman klempe edildi. Tümörün olmadığı renal ven klempe edildi. Tümörün kaynaklandığı böbreğe nefrektomi uygulandı ve o renal ven açık bırakıldı. Sağ atriotomi yapıldı. Atrium ve vena kava inferiora invaze olan tümör trombüsü (Resim 3) elevatör yardımıyla duvardan kazınarak çıkarıldı. Açık bırakılan renal ven ile atrium arasındaki tümörün tamamen çıkarıldığından emin olunduktan sonra (intratoraksik vena kava inferior ile renal ven arasının inspeksiyon ile tamamen tümör trombüsünden temizlendiği görülerek) renal ven primer sütüre edildi. Hepatoduodenal ligaman ve sağlıklı böbreğin renal venindeki klemler kaldırıldı. Atrium kapatıldı. Two-stage venöz kanül sağ atriuma yerleştirildi. Vena kavalardaki snareler açıldı. Kros klemp kaldırıldı. Hasta ısıtılırken infrarenal vena kava inferior ve vena kava süperiordaki venöz kanüller klempe edildi ve çıkarıldı. Uygun hemodinami ve ısıda kardiyopulmoner bypasstan çıkıldıktan sonra hasta dekanüle edildi. Heparin protamin (450Ünite/kg) ile nötralize edildi. Hemostaz



Resim 2: Üçlü venöz kanülasyon sistemi. a. Vena kava superior kanülasyonu. b. İnfrarenal vena kava inferior kanülasyonu. c. Tümör tamamen atrium ve vena kavadan çıkarıldıktan sonra two-stage sağ atrium kanülasyonu.



Resim 3: Peroperatif atrium ve vena kava inferiora invaze olan tümör trombüsü.

yapıldı. Lojlara uygun drenler yerleştirildikten sonra batın ve toraks boşlukları usulüne uygun olarak kapatıldı.

Operasyon sonrası tüm hastalar kardiyovasküler cerrahi yoğun bakım ünitesine transfer edildiler. Uygun şartlarda ekstübasyonları sağlandıktan sonra üroloji servisine alınarak taburculuğa kadar orada takipleri yapıldı. Tüm hastalara 6 ay boyunca antikoagülan tedavi uygulandı.

BULGULAR

Operasyon sırasında ya da sonrasında mortalite gözlenmedi. Tüm hastalar operasyonu tolere etti ve komplikasyonla karşılaşmadı. Ortalama operasyon süresi 465 dk, kardiyopulmoner bypass süresi 48 dk ve myokardial iskemi süresi 27 dk idi. Hepatik ve renal iskemi süreleri ortalama 15,4 dk oldu. Sadece 2 hastaya kardiyopulmoner bypass sonrası ve postoperatif yaklaşık 4 saat boyunca 5µgr/kg/dk dozunda dopamin inotropik desteği gerekti. Hastalar ortalama 5,7 saat içinde ekstübe edildiler. Ortalama yoğun bakım ve hastanede kalış süreleri sırasıyla 28,4 saat ve 9,3 gün hesaplandı.

Toplam takip süresi 12 ay idi. Hiç bir hastada uzun dönem takiplerde mortalite ile karşılaşmadı. Uzak metastazları olan 18 yaşındaki hastanın akciğer ve karaciğerindeki metastazları takiplerinde çıkarıldı. Bir hastaya postoperatif 1. ayında adjuvan kemoterapi başlandı, 1 yıl sonunda PET-CT'de sol paraaortik alandan paravertebral alana ulaşan ve nefrektomi loujında nüks olabilecek lezyon saptandı, tedavisinin değiştirilmesine karar verildi. 4 hastada uzun dönem takiplerde nüks saptanmadı. Tüm hastalar yaşamlarını sağlıklı bir şekilde devam ettirmektedirler. Hastalara ait operatif ve postoperatif veriler Tablo 2'de gösterilmiştir.

Tablo 2: Hastaların operatif/postoperatif özellikleri

Operatif/postoperatif özellikler	Hasta Sayısı
İntraoperatif komplikasyon	-
İntraoperatif mortalite	-
Postoperatif morbidite	-
Eritrosit süspansiyonu gereksinimi	2
Renal ven invazyonu	5
İnotrop destek ihtiyacı	2
Nüks	1

TARTIŞMA

Renal hücreli karsinomun tedavi stratejileri, bu hastalığın moleküler ve genetik özelliklerinin anlaşılmasıyla birlikte değişmeye devam etmektedir (7). İnför vena kava'ya uzanım gösteren renal hücreli karsinom varlığında vena kaval trombektomi ile birlikte nefrektomi operasyonu ilk olarak Berg tarafından 1913 yılında tanımlanmıştır (8). Bu tarihten itibaren vena kaval trombektomi ile birlikte yapılan radikal tümör eksizyonu kavoatrial tümör trombozlarında güvenilir bir metot olarak kullanılmaktadır (8).

Operasyon ile ilişkili mortalite oranları %2,7-13, beklenen 5 yıllık sağ kalım ise %30 ile %72 arasında değişmektedir (9). Skinner ve arkadaşlarının çalışmasına (10) göre tümör trombozu olan olgularda, tümörün uzanım gösterme derecesinden bağımsız olarak, yağ dokusu veya lokal nod metastazı yok ise, 5 yıllık sağ kalım oranları renal kapsül içinde sınırlı kalan tümörlerle benzerdir. Bununla birlikte, tamamlanmamış tümör rezeksiyonu kötü prognoz ile ilişkilidir. İnkompakt tümör rezeksiyonu yapılan hastalarda cerrahi takip eden 5 yıllık sağ-kalım oranları %0-17,5 arasındadır (2).

Renal hücreli karsinom kemoterapi ve radyoterapi gibi konvansiyonel yöntemlere cevapsızdır; bu nedenle cerrahi tedavi bu tümörün tedavisinde en güvenilir ve etkili metottur (8). Tümör trombüsü infrahepatik inferior vena kavada lokalize olduğunda (tip I veya II), tümör genelde inferior vena kava proksimal ve distali kontrol altına alındıktan sonra çıkarılmaktadır (8). İnför vena kava trombüslerinin yarısı infrahepatiktir ve %10'u sağ atriumda yerleşmektedir (11). Tümör trombüsü sağ kardiyak boşluklara kadar uzandığında ise (tip IV), en-blok tümör eksizyonu kardiyopulmoner bypass altında yapılmaktadır (8). Bununla birlikte, inferior vena kava trombozu ile birlikte renal hücreli karsinomu olan hastalar operasyon sonrası adjuvan terapilerin faydasını göremeden masif pulmoner emboli veya operasyon süresince kanama gibi komplikasyonlarla karşılaşabilmektedirler (2, 3, 10). TEE preoperatif olarak tümörün uzandığı yeri göstermede, tümör veya gaz embolisini saptamada, intraoperatif olarak ise trombüsün tamamen çıkarıldığını konfirme etmede faydalıdır

(10, 12). İntraoperatif pulmoner embolinin inferior vena kava veya böbreğin manipülasyonu sırasında olabileceği bildirilmiştir ve TEE'nun prosedürün her basamağında rutin kullanılması önerilmektedir (13).

Pulmoner emboli, etkilenen inferior vena kava bölümünün direkt görülerek proksimalinin kontrol altına alınması için uygun cerrahi saha sağlanması ile önlenebilir (13). Karaciğer transplantasyon tekniklerini kullanarak karaciğer mobilizasyonu ile tümör fragmentasyonu olmadan trombüsün tamamı çıkarılabilir (14). Bu teknik inferior vena kavanın kontrol altına alınmasını sağlamaktadır. Fakat duodenal yaralanma, karaciğer laserasyonu, pulmoner emboli gibi komplikasyon riski olup III. ve IV. basamak hastalar ile kullanımı sınırlı tutulmuştur (14). Seçilmiş grup II vakalarda da uygulanabilir (14, 15). Saha tamamen kontrol altına alınmadan, körlemesine yapılan trombüs eksizyonu, postoperatif embolilere, tümör fragmentasyonu ve lümen içinde trombüs kalması sebebiyle oluşabilecek erken dönemde rekürren hastalığa sebep olabilir (16). Kaval duvarda tümör invazyonu olan olgularda medial venotominin kaval duvar eksizyonu ve renal ven onarımı sonrası duvarı daraltma riskinin yüksek olduğu ve kaval duvar rekonstrüksiyonu gerektirdiği düşünülmektedir (13).

Pulmoner emboliyi engellemek amacıyla kullanılan diğer stratejiler arasında suprarenal inferior vena kava kontrolünü sağlamak amacıyla suprarenal inferior vana kavaya klip kullanımı, sternotomi ile direk klempleme, sütür/staple ligasyonu ile inferior vena kavayı ayırma ve suprarenal inferior vena kava filtresi yerleştirilmesi sayılabilir (17). Operasyon sonrası rekürren inferior vena kava trombozunu önlemede antikoagülanların rolü literatürde kesin olarak bulunmamaktadır. Erken postoperatif dönemde derin ven trombozunu önlemek amacıyla düşük molekül ağırlıklı heparin ve dekstran kullanılmaktadır (17).

Ekstrakorporeal sirkülasyonun dahil olduğu metotlar uzun operasyon süresi, artmış kanama riski, renal disfonksiyon ve nörolojik komplikasyonlar içermektedir (8). Tıp IV trombüs görülen bazı vakalarda, trombüs veya tümör dokusu lokalize olarak inferior vena kava duvarı, hepatik ven, endokard veya triküspid kapağa güçlü olarak tutunabilir (18). Cerrahi tedavinin esas amacı neoplastik dokunun tamamen çıkarılmasıdır. Kardiyopulmoner bypass ile birlikte hipotermik sirkulatuar arrest kullanılması; kanamasız bir cerrahi alan sağlanması, pulmoner emboli ve fatal hemoraji ile hepatik ve renal iskemii riskini azaltması gibi yönlerden avantaj sağlamaktadır. Böylece tümör eksizyonu sırasında tümör dokusu bırakma riski azalır ve inferior vena kava lümeni (özellikle hepatik ven) ile sağ atriumun optimal değerlendirilmesine olanak sağlar (9).

Derin hipotermik sirkulatuar arrest ile birlikte olsun veya olmasın kardiyopulmoner bypass, atriya uzanan tümör trombüsü olan hastalarda trombektomi için kansız bir alan sağlamak için uygulanan geleneksel yaklaşımdır. De-

rin hipotermik sirkulatuar arrest kullanımında daha uzun ameliyat süresi, daha yüksek postoperatif koagülopati, böbrek yetmezliği ve retroperitoneal kanama görülmektedir. Literatürde kardiyopulmoner bypass kullanılmadan uygulanan teknikler de mevcuttur; fakat manipülasyon ile daha yüksek intraoperatif tümör embolizasyonu riski, tümör yükü belirsizliği, sınırlı hasta örneği ve daha büyük atriyal trombüsü olan hastalarda sınırlı uygulama nedeniyle tartışmalıdır (19). Vena kava superior, femoral ven ve aort kanülasyonu ile derin hipotermik sirkulatuar arrest altında kardiyopulmoner bypass, derin hipotermik sirkulatuar arrest oluşturmadan sadece kardiyopulmoner bypass ve kardiyopulmoner bypassa ek olarak vakum yardımıyla venöz drenaj sağlanması veya kavaatrial şant yoluyla yaklaşım teknikleri de tanımlanmıştır. Derin hipotermik sirkulatuar arrest ve kardiyopulmoner bypass kullanılarak yapılan kardiyak cerrahi girişimler sonrası nörolojik hasar riski %5-20 arasında rapor edilmiştir (4). Anestezi ve cerrahi uygulamalarındaki gelişmeler, teknikler arasındaki tartışmaları ortadan kaldırmıştır ve kardiyopulmoner bypassın ameliyathanede alternatif olarak bulunması gerekli görülmektedir (19). Santrifujal bir pompa kullanılarak venö-venöz bypass (IVK ve sağ atriyum kanülasyonu ile), minimal invaziv ve perkutan bypass teknikleri de literatürde bildirilmiştir (20).

Bizim olgularımızda trombüs sağ atriya kadar uzanmaktaydı. Bu sebeple hastalarda kardiyopulmoner gereksinimi mevcuttu. Çalışmamızdaki majör sınırlayıcı faktör hasta sayısı olup; uyguladığımız teknikle birlikte hastalarda hipotermik dolaşıma gereksinim duyulmadan orta hipotermide tam bir tümör eksizyonu sağlanmış ve trombüs dokusu bırakılmadığından emin olunmuştur. Böylece bu hasta popülasyonu için güvenilir ve etkin bir metot olarak kullanılmıştır.

Etik Komite Onayı: Etik komite onayı bu çalışma için, yerel etik komiteden alınmıştır.

Bilgilendirilmiş Onam: Katılımcılardan bilgilendirilmiş onam alınmıştır.

Hakem Değerlendirmesi: Dış bağımsız.

Yazar Katkıları: Çalışma Konsepti/Tasarım- M.U., U.A., D.M.Ö.; Veri Toplama- M.U., D.M.Ö., S.E., F.E., Z.S., B.E., Ö.Ş., F.Ö.; Veri Analizi/Yorumlama- M.U., A.H.A., İ.N.; Yazı Taslağı- M.U., D.M.Ö., U.A.; İçeriğin Eleştirel İncelemesi- M.U., D.M.Ö., U.A., F.E., S.E., B.E., Ö.Ş., F.Ö., A.H.A., İ.N.; Son Onay ve Sorumluluk- M.U., D.M.Ö., S.E., F.E., Z.S., B.E., Ö.Ş., F.Ö., A.H.A., İ.N., U.A.; Süpervizyon- M.U., U.A.

Çıkar Çatışması: Yazarlar çıkar çatışması beyan etmemişlerdir.

Finansal Destek: Yazarlar finansal destek beyan etmemişlerdir.

Ethics Committee Approval: Ethics committee approval was received for this study from the local ethics committee.

Informed Consent: Written consent was obtained from the participants.

Peer Review: Externally peer-reviewed.

Author Contributions: Conception/Design of Study- M.U., U.A., D.M.Ö.; Data Acquisition- M.U., D.M.Ö., S.E., F.E., Z.S., B.E., Ö.Ş., F.Ö.; Data Analysis/Interpretation- M.U., A.H.A., İ.N.; Drafting Manuscript- M.U., D.M.Ö., U.A.; Critical Revision of Manuscript- M.U., D.M.Ö., U.A., F.E., S.E., B.E., Ö.Ş., F.Ö., A.H.A., İ.N.; Final Approval and Accountability- M.U., D.M.Ö., S.E., F.E., Z.S., B.E., Ö.Ş., F.Ö., A.H.A., İ.N., U.A.; Supervision- M.U., U.A.

Conflict of Interest: Authors declared no conflict of interest.

Financial Disclosure: Authors declared no financial support.

KAYNAKLAR

1. Nouh MA, Inui M, Kakehi Y. Renal Cell Carcinoma with IVC Thrombi; Current Concepts and Future Perspectives. *Clin Med Oncol* 2008;2:247-56. [CroosRef]
2. Hatcher PA, Anderson EE, Paulson DF, Carson CC, Robertson JE. Surgical management and prognosis of renal cell carcinoma invading the vena cava. *J Urol* 1991;145(1):20-3;23-4.
3. Ciancio G, Livingstone AS, Soloway M. Surgical management of renal cell carcinoma with tumor thrombus in the renal and inferior vena cava: the University of Miami experience in using liver transplantation techniques. *Eur Urol* 2007;51(4):988-94;994-5.
4. Eryıldırım B, Kuyumcuoğlu U, İdiz M, Faydacı G, Erbay E. Sağ atriuma tümör trombüs uzanımı gösteren böbrek hücreli kanser olgusu. *Turk J Urol* 2005;31(1):142-5.
5. Adams LC, Ralla B, Bender YY, Bressemer K, Hamm B, Busch J, Fuller F, Makowski MR. Renal cell carcinoma with venous extension: Prediction of inferior vena cava wall invasion by MRI. *Cancer Imaging* 2018;18(1):17. [CroosRef]
6. Gedik HS, Alp İ, Arslan G, Dereli Y, Korkmaz K, Yılmaz AT. A different approach in the treatment of left renal cell carcinoma with tumor thrombus extension into the vena cava inferior. *Turk Gogus Kalp Dama* 2012;20(2):396-8. [CroosRef]
7. Rini BI, Rathmell WK, Godley P. Renal cell carcinoma. *Curr Opin Oncol* 2008;20:300-6. [CroosRef]
8. Noguchi K, Hori D, Nomura Y, Tanaka H. Renal cell carcinoma with tumor-thrombus extension into the right ventricle. *Ann Vasc Dis* 2012;5(3):376-80. [CroosRef]
9. Dedeilias P, Koletsis E, Rousakis AG, et al. Deep hypothermia and circulatory arrest in the surgical management of renal tumors with cavoatrial extension. *J Card Surg* 2009;24:617-23. [CroosRef]
10. Skinner DG, Pritchett TR, Lieskovsky G, et al. Vena caval involvement by renal cell carcinoma. Surgical resection provides meaningful long-term survival. *Ann Surg* 1989;210:387-92, discussion 392-4. [CroosRef]
11. Kirkali Z, Van Poppel H. A critical analysis of surgery for kidney cancer with vena cava invasion. *Eur Urol* 2007;52:658-62. [CroosRef]
12. Zini L, Haulon S, Decoene C, Amara N, Villers A, Biserte J, Leroy X, Koussa M. Renal cell carcinoma associated with tumor thrombus in the inferior vena cava: Surgical strategies. *Ann Vasc Surg* 2005;19:522-8. [CroosRef]
13. Kwon TW, Kim H, Moon KM, Cho YP, Song C, Kim CS, Ahn H. Surgical treatment of inferior vena cava tumor thrombus in patients with renal cell carcinoma. *J Korean Med Sci* 2010;25(1):104-9. [CroosRef]
14. Kaplan S, Ekici S, Dogan R, Demircin M, Ozen H, Pasaoglu I. Surgical management of renal cell carcinoma with inferior vena cava tumor thrombus. *Am J Surg* 2002;183:292-9. [CroosRef]
15. Jibiki M, Iwai T, Inoue Y, Sugano N, Kihara K, Hyochi N, Sunamori M. Surgical strategy for treating renal cell carcinoma with thrombus extending into the inferior vena cava. *J Vasc Surg* 2004;39:829-35. [CroosRef]
16. Gallucci M, Borzomati D, Flammia G, Alcini A, Albino G, Caricato M, Esposito A, Vincenzi B, Rossi M, Coppola R, Berloco P. Liver harvesting surgical technique for the treatment of retro-hepatic caval thrombosis concomitant to renal cell carcinoma: perioperative and long-term results in 15 patients without mortality. *Eur Urol* 2004;45:194-202. [CroosRef]
17. Wellons E, Rosenthal D, Schoborg T, Shuler F, Levitt A. Renal cell carcinoma invading the inferior vena cava: use of a "temporary" vena cava filter to prevent tumor emboli during nephrectomy. *Urology* 2004;63:380-2. [CroosRef]
18. Hedderich GS, O'Connor RJ, Reid EC, Mulder DS. Caval tumor thrombus complicating renal cell carcinoma: A surgical challenge. *Surgery* 1987;102:614-21.
19. Mavrigiannaki E, Fesatidis I, Kalogridaki E, Katralis IP, Filippou D, Skandalakis P, et al. Synchronous nephrectomy and cavoatrial tumor thrombectomy under normothermic extracorporeal circulation and beating heart. *J Surg Case Rep* 2018;2018(5):rjy095. [CroosRef]
20. Kayalar N, Özkaynak B, Gümüş F, Kuplay H, Nuhoğlu B, Erentuğ V. IVC Thrombus in Renal Cell Carcinoma. *JAREM* 2013;3:47-52. [CroosRef]