

# Oküler Albinizm Olgusunda Fundus Otofloresan Değişiklikler\*

## Fundus Autofluorescence Changes in Ocular Albinism Case

Cafer TANRIVERDİ<sup>1</sup>, Göktuğ DEMİRCİ<sup>1</sup>, Merve YALÇIN ÖZBEK<sup>2</sup>, Fevzi ŞENTÜRK<sup>1</sup>

### ÖZ

Her iki gözde görme azlığı şikayeti olan 32 yaşındaki erkek hastanın yapılan muayenesinde, her iki gözde tashihli görme keskinliği ondalık Snellen sisteminde 0.7 düzeyindeydi. Ön segment muayenesinde belirgin fotofobi ve iris transilüminasyon defekti vardı. Fundus muayenesinde her iki gözde retina hipopigmente izlendi, foveal refle ve çukurlukta kayıp görüldü. Foveada luteal pigment defekti vardı. Büyük koroid damarları rahatlıkla seçiliyordu. Optik koherens tomografi (Spectralis OCT Heidelberg Engineering, Carlsbad, CA) incelemesinde her iki gözde fovea çukurluğunun tam oluşmadığı ve foveada iç retina katmanlarının devam ettiği gözlemlendi. OCT’de foveal bölgede eksternal limitan membran, fotoreseptör ve retina pigment epiteline ait bandlar normaldi. Fundus otofloresan incelemede ise foveada normalde görülen otofloresan blokajının olmadığı saptandı.

**Anahtar Kelimeler:** Oküler albinizm, fundus floresan fotoğrafı, görme azlığı.

### ABSTRACT

32 years old male patient had poor vision in his both eyes. On his examination best corrected visual acuity was bilateral 0,7 according to Snellen visual acuity system. Patient had photophobia and iris transillumination defects in anterior chamber examination. He had hypopigmentation in retina with the absence of a foveal pit and reflexion on fundus examination. He had luteal pigment defect in foveal area. Large choroidal vessels were seen easily. Optical coherence tomography (Spectralis OCT Heidelberg Engineering, Carlsbad, CA) was carried out which showed absence of the foveal depression and persistent inner retinal layers in the foveal area. External limiting membrane, photoreceptor and retina pigment epithelium layers were normal on OCT in the foveal area. An fundus autofluorescence image has shown absence of the normal autofluorescence blockage in foveal area.

**Key Words:** Ocular albinism, fundus fluorescence photography, visual impairment.

\*Bu çalışma TOD 49. Ulusal Oftalmoloji Kongresi’nde, (İstanbul 2015) sunulmuştur.

- 1- M.D. Asistant Professor, Medipol University, Faculty of Medicine, Department of Ophthalmology, Istanbul/TURKEY  
TANRIVERDİ C., dr\_cafer@yahoo.com.tr  
DEMİRCİ G., drgdemirci@yahoo.com
- 2- M.D. Asistant, Medipol University, Faculty of Medicine, Department of Ophthalmology, Istanbul/TURKEY  
YALCIN OZBEK M., drmerveyalcin@gmail.com
- 3- M.D. Associate Professor, Medipol University, Faculty of Medicine, Department of Ophthalmology, Istanbul/TURKEY  
SENTURK F., Fevzi.senturk@gmail.com

**Geliş Tarihi - Received:** 11.11.2015

**Kabul Tarihi - Accepted:** 09.01.2015

*Ret-Vit 2016;24:245-247*

**Yazışma Adresi/Correspondence Adress:**  
M.D. Asistant Professor, Cafer TANRIVERDİ  
Medipol University, Faculty of Medicine,  
Department of Ophthalmology, Istanbul/TURKEY

**Phone:** +90 505 657 87 32

**E-mail:** dr\_cafer@yahoo.com.tr

## GİRİŞ

Okülokutanöz albinizm (OKA), melanositlerde melanin sentez bozukluğu ile giden bir grup otozomal resesif hastalıktır. Bunun sonucunda bu hastalarda deri, saç ve gözlerde hipopigmentasyon görülmektedir.<sup>1</sup>

Tüm OKA ve Oküler albinizm (OA) olgularında benzer klinik bulgular vardır. Bunlar genellikle; konjenital nistagmus, iris-te hipopigmentasyon ve yarı saydamlık, hipopigmente retina pigment epiteli, foveal hipoplazi, azalmış görme keskinliği, refraksiyon kusurları ve bazen çeşitli derecelerde renkli görme kusurlarıdır.<sup>2,3</sup>

OKA ve OA hastalarında fotofobi çok belirgindir. İristeki transilüminasyon defektleri yarıklı lamba muayenesinde kolaylıkla görülebilir. Bu olguların karakteristik bir bulgusu optik sinir liflerindeki anormal yönelme sonucunda optik kiazma düzeyinde ortaya çıkan anormal aşırı çaprazlaşma görülmüştür. Bu nedenle etkilenen olgularda şaşılık ve azalmış stereoskopik görme kusurları meydana gelebilir. Bu anormal çaprazlaşan lifler monoküler görsel uyarılmış potansiyel (visual evoked potential, VEP) ile gösterilebilir. Bu anormal rotanın yokluğu albinizm tanısını dışlamaktadır.<sup>4</sup>

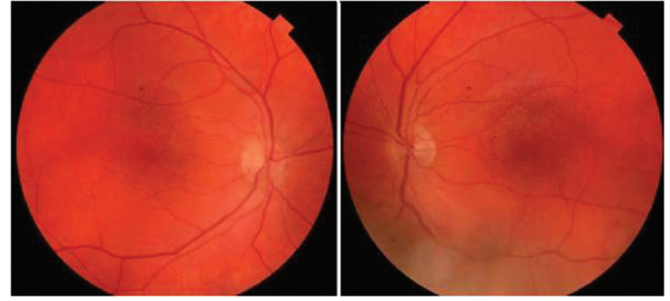Albinizm tüm dünyada görülen ve tüm etnik grupları etkileyebilen bir hastalıktır. Ortalama 17000 insandan birisi OKA tiplerinden birisiyle etkilenmiştir. Bu da ortalama her 70 insandan birinin OKA genini taşıdığını göstermektedir.<sup>2</sup>

OKA aksine OA olgularında hipopigmentasyon sınırlı olmaktadır. OA1 geni X kromozomunda lokalizedir ve etkilenen erkek olgularda İskandinav ırkı benzeri açık cilt rengi görülür. Bunun sonucunda OA olgularında mavi-kahverengi iris, nistagmus, şaşılık, foveal hipoplazi, anormal optik sinir lifi çaprazlaşması ve azalmış görme keskinliği görülmektedir. Bu nedenle OA ayırıcı tanısı OKA'ya göre daha zordur.<sup>5</sup>

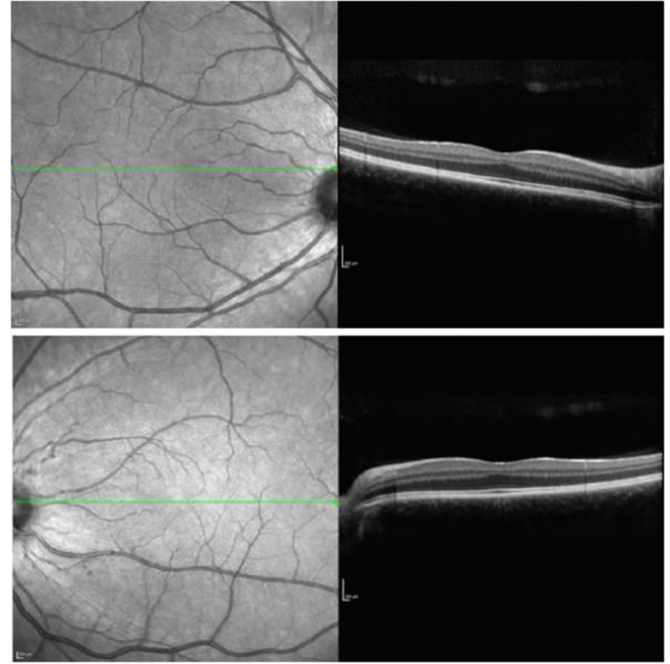
Biz bu çalışmada normal cilt ve saç rengine sahip fakat görme azlığı olan OA olgusunda fundus otofloresan (FOF) değişiklikleri göstermeyi amaçladık.

## OLGU SUNUMU

Her iki gözde yıllardır görme azlığı şikayeti olan 32 yaşındaki erkek hastanın yapılan muayenesinde her iki gözde tashihli görme keskinliği ondalık Snellen sisteminde 0.7 düzeyindedi. Hastada normal deri ve saç rengi mevcuttu. Ön segment muayenesinde belirgin fotofobisi vardı ve iris transilüminasyon defekti tespit edildi. Göz içi basınçları her iki gözde 14 mmHg olarak ölçüldü. Fundus muayenesinde ve renkli fundus resimlerinde her iki gözde retina hipopigmenteydi, büyük koroid damarları rahatlıkla seçiliyordu. Fovea refleksi silikti. Foveada luteal pigment defekti vardı (Resim 1). Yapılan optik koherens tomografi (Spectralis OCT Heidelberg Engineering, Carlsbad, CA) incelemesinde her iki gözde foveal kesitlerde fovea çukurluğunun tam oluşmadığı ve fovea bölgesinde olmaması gereken iç retina katmanlarının devam ettiği gözlemlendi. Ancak fovea bölgesinde eksternal limitan membran, fotoreseptör ve retina pigment epiteline ait bandların normal olduğu gözlemlendi (Resim 2). FOF incelemede ise foveada normalde görülen otofloresan blokajının olmadığı saptandı (Resim 3).



**Resim 1:** Renkli Fundus; Fundus fotoğrafında albinotik retina görülmektedir. Fovea refleksi silik, sarı luteal pigment görülüyor, pigment eksikliğine bağlı büyük koroid damarlar belirgin olarak seçilebiliyor.

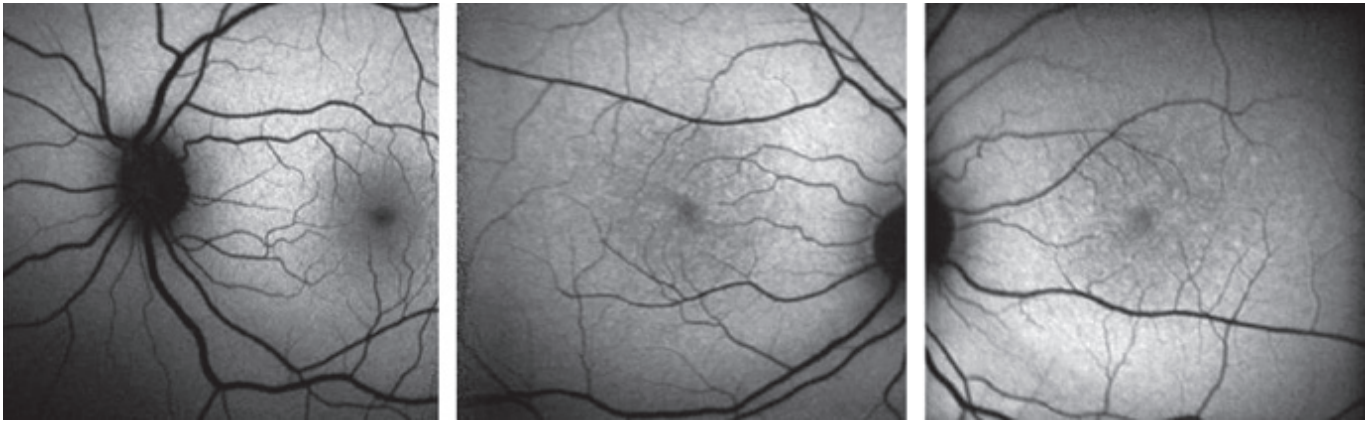


**Resim 2:** OCT; Optik koherens tomografi incelemesinde her iki gözde foveal kesitlerde fovea çukurluğunun tam oluşmadığı ve fovea bölgesinde olmaması gereken iç retina katmanlarının devam ettiği gözlemlendi.

## TARTIŞMA

Son zamanlarda OKA veya OA olgularında görülen foveal hipoplaziyi göstermek için OCT kullanılmaya başlanmıştır. Bu amaçla Rossi ve ark.,<sup>6</sup> yaptığı çalışmada atipik OKA olan olguda makulanın OCT ile görüntülenmesi ile foveal depresyonun olmadığını ve foveal hipoplaziyi göstermişlerdir. Biz çalışmamızda benzer şekilde OA olan olgunun makulasını OCT ile görüntülediğimizde foveal çukurluğun tam oluşmadığını ve fovea bölgesinde olmaması gereken iç retina katmanlarının devam ettiğini gördük. OCT'nin bu hastaların teşhisinde önemli bir yöntem olarak kullanılabilceğini gösterdik.

FOF retina durumu hakkında bilgi veren non-invaziv bir görüntüleme yöntemidir. Klinik pratikte birçok patolojik durumu incelemek için kullanılır.<sup>7,8</sup> Lipofuskin ve melanolipofuskin retinal otofloresansın ana kaynağıdır. Bu floroforlar endojendir ve FOF görüntü elde etmek için herhangi bir boya enjekte etmeye gerek yoktur, belirli dalga boylarında ışıkla uyarıldıklarında otofloresans yayarlar. Bu floroforların retina pigment epiteli (RPE) ve retina dokusunda yaşa bağlı olarak veya patolojik anormal birikim yada azalması görülebilir.



**Resim 3:** Fundus otoflöresan görüntü; Üstte normal bir bireye ait otoflöresan görüntü yer almaktadır. Altta oküler albinizm olan hastamıza ait otoflöresan görüntülerde her iki gözde normalde görülen otoflöresan blokajın olmadığı görülmektedir.

Lipofuskin fotoreseptörlerin dış distal segmentlerinin fagositozu ile ortaya çıkar. Böylece FOF görüntüleme ile retinal hücrelerin bütünlük ve metabolizması ile ilgili bilgi sağlanabilir.<sup>9-11</sup>

İlk in-vivo FOF görüntü vitreus florofotometri ile elde edilmiştir.<sup>11</sup> Daha sonra tarayıcı lazer oftalmoskop (Scanning laser ophthalmoscope) FOF görüntüleme için kullanılmaya başlanmıştır.<sup>12</sup> Konfokal tarayıcı lazer oftalmoskopide elde edilen FOF görüntüsünün kaynağı RPE içerisindeki lipofuskin granülleridir. Konfokal tarayıcı lazer oftalmoskop mavi argon lazer (488 nm) ile retinal yüzeyi uyarır, lipofuskinden yayılan ışık 500 nm bariyer filtre ile toplanarak FOF görüntü elde edilir. Normal bir fundusta foveal pigment epitel bölgesi hipofloresan özellik gösterir. Çünkü burada yoğun olarak bulunan ksantofil pigmenti kısa dalga boylu ışığı absorbe eder. İlave bu bölgedeki RPE'de lipofuskin düşük konsantrasyonda bulunur. FOF'da Retinal damarlar RPE kaynaklı otoflöresansı bloke ettikleri için karanlık (hipofloresan) görünürler.<sup>13</sup> OA olgularında azalmış foveal pigmentasyon normal FOF paterninde görülen foveal blokajın kaybolmasına yol açmaktadır.<sup>15</sup>

OKA ve OA olan hastalarda belki de tanıda unutulmuş noktalardan birisi de FOF görüntülemesidir. Bu hastalarda FOF'da foveal blokajın kaybolması da tanıda başvurulabilecek önemli bir yöntemdir. Bildiğimiz kadarıyla bu amaçla literatürdeki ilk ve tek rapor Rodanant ve ark.,<sup>14</sup> tarafından yayınlanmıştır. Albinizmi olan olguda FOF görüntülemenin önemli bir tanısal yöntem olduğunu göstermişlerdir.

Biz bu çalışmada FOF görüntüleme yaptığımız normal cilt bulguları olan OA olgusunda foveal hipoplazi ile birlikte foveal otoflöresan blokajın kaybolduğunu ve bu yöntemin tanıda kullanılmasının faydalı olabileceğini gösterdik.

#### KAYNAKLAR/REFERENCES

1. Gronskov K, Ek J, Brøndum-Nielsen K. Oculocutaneous albinism. *Orphanet J Rare Dis.* 2007;2:43.
2. Witkop CJ. Albinism: hematologic-storage disease, susceptibility to skin cancer, and optic neuronal defects shared in all types of oculocutaneous and ocular albinism. *Ala J Med Sci.* 1979;16:327-30.
3. King RA, Summers CG. Albinism. *Dermatol Clin.* 1988;6:217-28.
4. Creel D, O'Donnell FE, Witkop CJ. Visual system anomalies in human ocular albinos. *Science.* 1978;201:931-3.
5. Bassi MT, Schiaffino MV, Renieri A, et al. Cloning of the gene for ocular albinism type 1 from the distal short arm of the X chromosome. *Nat Genet.* 1995;10:13-9.
6. Rossi S, Testa F, Gargiulo A, et al. The Role of Optical Coherence Tomography in an Atypical Case of Oculocutaneous Albinism: A Case Report. *Case Rep Ophthalmol.* 2012;3:113-7.
7. Gabai A, Veritti D, Lanzetta P. Fundus autofluorescence applications in retinal imaging. *Indian J Ophthalmol.* 2015;63:406-15.
8. Eldred GE, Katz ML. Fluorophores of the human retinal pigment epithelium: Separation and spectral characterization. *Exp Eye Res* 1988;47:71-86.
9. Schütt F, Davies S, Kopitz J, et al. Photodamage to human RPE cells by A2-E, a retinoid component of lipofuscin. *Invest Ophthalmol Vis Sci* 2000;41:2303-8.
10. Sparrow JR, Zhou J, Shabat S, et al. Involvement of oxidative mechanisms in blue light induced damage to A2E laden RPE. *Invest Ophthalmol Vis Sci* 2002;43:1222-7.
11. Delori FC, Dorey CK, Staurengi G, et al. In vivo fluorescence of the ocular fundus exhibits retinal pigment epithelium lipofuscin characteristics. *Invest Ophthalmol Vis Sci* 1995;36:718-29.
12. Bartsch DU, Weinreb RN, Zinser G, et al. Confocal scanning infrared laser ophthalmoscopy for indocyanine green angiography. *Am J Ophthalmol* 1995;120:642-51.
13. Weiter JJ, Delori FC, Wing GL, et al. Retinal pigment epithelial lipofuscin and melanin and choroidal melanin in human eyes. *Invest Ophthalmol Vis Sci* 1986;27:145-52.
14. Rodanant N, Bartsch DU, Bessho K, et al. Autofluorescence image in ocular albinism. *Retina.* 2003;23:265-6.